Síndrome da insuficiência da articulação subtalar*

MAURO LUIZ FUCHS[1], VALDECIR V. CARNEIRO[2], CLÁUDIO B. HESPANHOL[3], HÉLIO TOSHIO MORI[4], VALDIR ALVES DA CUNHA JR.[4]

RESUMO

São apresentados seis casos descritos como ‘‘síndrome da insuficiência da articulação subtalar” em pacientes adultos jovens com trauma torcional de repetição no tornozelo. Os autores apresentam o valor da propedêutica inicial e a confirmação diagnóstica pela ressonância nuclear magnética. Utilizam a técnica cirúrgica proposta por Giacomo Pisani em 1981 e apresentam seus resultados.

SUMMARY

Subtalar joint insufficiency

Six feet described as “subtalar joint insufficiency” in young adults with recurrent trauma by tortional mechanism of the ankle joint are presented. The authors emphasize the value of the initial clinical assessment and the diagnostic confirmation by MRI. The surgical technique proposed by Pisani in 1981 was used and the results are shown.

INTRODUÇÃO

A instabilidade da articulação subtalar foi relatada por alguns autores[1-3]; entretanto, a ‘‘síndrome da insuficiência da articulação subtalar” (SIS) foi inicialmente descrita por Pisani[4,5], ao apresentar 15 casos tratados cirurgicamente. Segundo o autor, a instabilidade subtalar pode ser ocasionada por três fatores: 1) secundária a patologia neurological; 2) frouxidão do ligamento interósseo subtalar; 3) instabilidade estrutural do retropé.

A SIS ocorre após trauma torcional grave do tornozelo, com dor viva na face lateral e equimose no seio do tarso. Se o tratamento não for realizado de forma adequada (imobilização gessada por 3-4 semanas), poderá ocorrer frouxidão do ligamento interósseo subtalar, que se traduzirá clinicamente por instabilidade do retropé.

Em todo paciente com história de torções repetidas de tornozelo deve-se suspeitar da SIS. A avaliação clínica deve ser realizada de forma convencional e a integridade do ligamento interósseo subtalar deve ser verificada pelo ‘‘teste de apoio monopodal”. A suspeita clínica pode ser comprovada pela ressonância nuclear magnética.

O objetivo deste trabalho é apresentar a SIS diagnosticada em seis pés(cinco pacientes) tratados cirurgicamente no Hospital Novo Mundo, Curitiba, PR, no período de 1989 a 1994.

CASUÍSTICA E MÉTODOS

Nossa casuística consta de cinco pacientes do sexo feminino, todas brancas, com idades entre 17 e 29 anos (tabela 1). Todas as pacientes eram praticantes de modalidades esportivas e relatavam torções repetidas de torno-

TABELA 1

Iniciais	Idade	Sexo	Lado	Trauma	PO
FJS	26	F	D	10a	30m
			E	10a	8m
MCA	17	F	E	2a	13m
LM	24	F	D	2a	11m
MNJ	28	F	D	13a	10m
MTAC	32	F	D	10a	9m

* Trab. realiz. no Grupo do Pé do Hosp. Novo Mundo e Clínica do Pé, Curitiba, PR.

1. Méd. do Hosp. das Clin. da UFPR, Hosp. Novo Mundo e Clínica do Pé.
2. Méd. do Hosp. Novo Mundo e Clínica do Pé.
3. Resid. (R3) do Hosp. Novo Mundo.
4. Resid. (R2) do Hosp. Novo Mundo.

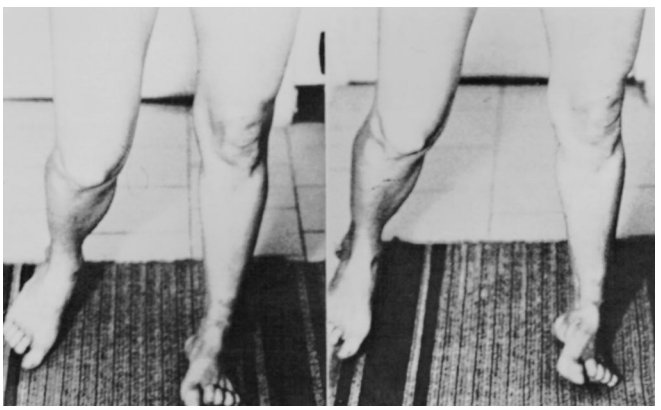

Fig. 1 — *Teste do apoio monopodal mostrando a instabilidade subtalar*

zelo e dificuldade de deambulação em terrenos irregulares. Tinham em comum história de torção initial grave com hematoma e edema no seio do tarso que não havia sido tratada corretamente. Uma das pacientes apresentava sintomas e sinais semelhantes em ambos os pés.

Avaliação clínica

As pacientes foram submetidas ao exame ortopédico geral, para possível detecção de outras patologias associadas e, em particular, o exame dos pés de forma estática e dinâmica. A avaliação manual do movimento subtalar esteve sempre comprometida, devido a dor intensa no seio do tarso.

"Teste de apoio monopodal": inicialmente, a paciente apóia somente o membro não comprometido, para se ter idéia da estabilidade do tomozelo; posteriormente, é realizado o apoio no lado comprometido. A paciente relata incapacidade de se manter equilibrada neste apoio, fato que pode ser observado pelo examinador (fig. 1).

Avaliação por imagem

Inicialmente, é realizado exame radiográfico do pé e tornozelo em AP e perfil (com carga) e oblíquas.

O estudo da articulação subtalar por ressonância nuclear magnética (RNM) permite confirmar o diagnóstico da SIS. Em um pé normal, observa-se no seio do tarso a apófise ântero-superior do calcâneo e o corpo do tálus. Entre estas duas estruturas, existe normalmente uma área esbranquiçada (gordura) separada em duas porções por uma linha escura que representa o ligamento interósseo subtalar (fig. 2). A ausência desta linha significa a rotura do ligamento interósseo subtalar (fig. 3).

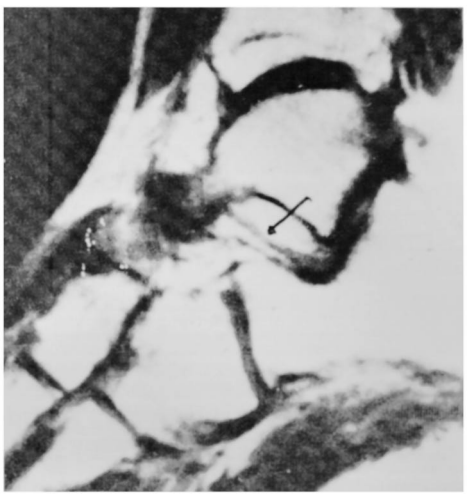

Fig. 2
Ressonância nuclear magnética, aspecto normal: a seta mostra o ligamento imerósseo subtalar íntegro.

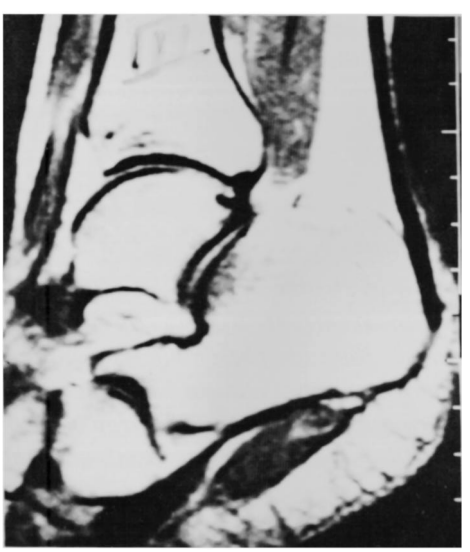

Fig. 3
Ressonância nuclear magnética; apagamento da linha correspondente ao ligamento interósseo subtalar.

Técnica cirúrgica

Através de uma incisão lateral, aborda-se o seio do tarso, expondo-se a articulação subtalar lateral. ldentifica-se o tendão do musculo fibular curto, que é seccionado longitudinalmente. Com um perfurador manual, são feitos dois túneis, no colo do tálus e na apófise ântero-superior do calcâneo, por onde ira passar o hemitendão do fibular curto, formando-se, assim, um neoligamento. A sutura do ligamento devera ser efetuada com o pé em valgo, conforme ilustram as figuras 4 e 5. No pós-operatório, o pé é mantido com imobilização gessada com bastante algodão e apenas uma camada de gesso. Os pontos são retirados após quatro semanas, quando é confeccionada bota gessada com salto e autorizado o

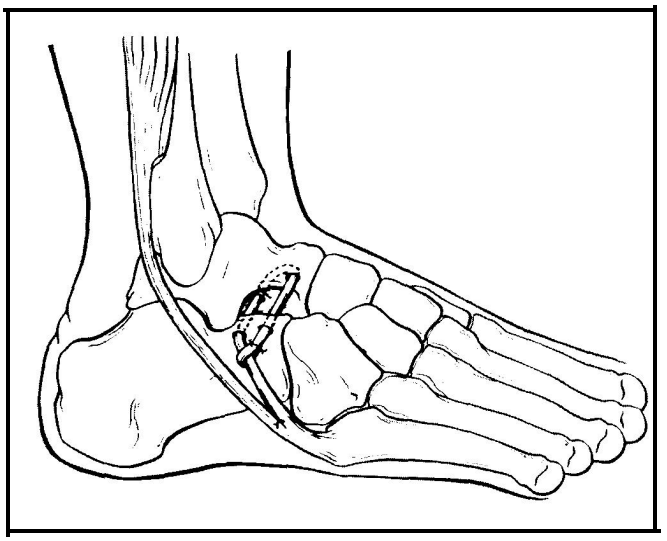

Fig. 4 — *Esquema da técnica cirúrgica*

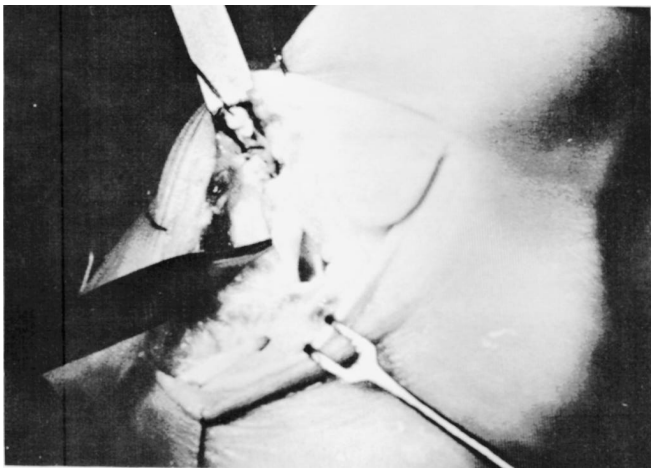

Fig. 5 — *Intra-operatório mostrando o hemitendão passando pelos túneis ósseos suturado proximalmente*

apoio por mais quatro semanas. Após este período, inicia-se reabilitação fisioterápica. O retorno às atividades esportivas é autorizado somente após seis meses de PO.

RESULTADOS

Todas as pacientes foram avaliadas clinicamente pelos métodos descritos, bem como os exames radiográficos e ressonância nuclear magnética. Uma vez feito o diagnóstico de SIS, foi indicada a correção cirúrgica.

Todos os resultados foram considerados satisfatórios e as pacientes retornaram as suas atividades esportivas. Observou-se clinicamente uma melhor estabilidade subtalar e o teste de apoio monopodal tornou-se negativo.

A paciente com acometimento bilateral (caso 1) referia antes da cirurgia que conseguia deambular apenas com botas de cano alto, devido à grande instabilidade. NO 3º mês de pós-operatório, já conseguia deambular com sapatos normais.

DISCUSSÃO

A "síndrome da insuficiência da articulação subtalar" é uma patologia não relatada na literatura até a publicação de Pisani[4]. Em 1989, um dos autores (M.L.F.) teve a oportunidade de acompanhar, em Torino, Itália, os casos tratados cirurgicamente pelo professor Pisani, que, naquela ocasião, havia tratado 15 pacientes portadores da SIS. Obteve bons resultados em 13 casos e duas recidivas.

A partir daí, começamos a dar maior atenção aos casos de torções repetidas do tornozelo. Embora seja de ocorrência rara, a SIS deve estar sempre presente nos diagnóstica diferenciais, principalmente naqueles casos em que diversos tipos de tratamento não obtiveram bons resultados.

O dado de maior importância é a história clínica, na qual há sempre o relato de uma torção grave que não foi tratada adequadamente e que resultou em dor, torções de repetição, dificuldade para deambular em terrenos irregulares e necessidade do uso de calçados ou botas de cano alto. O teste de apoio monopodal nos permite avaliar a integridade do ligamento interósseo subtalar, que, quando positivo, pode indicar sua lesão. Nesses casos, indicamos o estudo da ressonância nuclear magnética, que pode confirmar o diagnóstico.

A cirurgia descrita por Pisani é, a nosso ver, uma boa solução para a reabilitação destes pacientes.

REFERÊNCIAS

1. Jahss, M.H.: *Disorders of the foot & ankle,* W.B. Saunders, 1991. Chapter 45, p. 1333-1356.
2. Lelievre, J.: *Patologia del pie,* Toray-Masson, 1982. Séptima parte, p. 659-660.
3. Mann, A.R.: *Cirurgia del pie, 5ª* ed., Panamericana Editorial Médica. 1986. p. 553-555.
4. Pisani, G.: La sindrome da insufficienza della sottoastragalica, *Chir Del Piede* 8: 25, 1984.
5. Pisani, G.: *Trattato di chir. del piede,* Edizione Minerva Médica 1990. p. 321-333.