"Hallux varus": tratamento cirúrgico pela transferência do hemitendão extensor do 2° artelho e osteotomia da falange proximal do hálux*

JARDÉLIO M. TORRES [1], RICARDO M. MIRANDA[2], GEÓRGIA C.B. MEDRADO[3]

RESUMO

Os autores apresentam a classificação do "hallux varus" com revisão da literatura. Sugerem técnica cirúrgica para os casos de "hallux varus" adquiridos, pela transferência do hemitendão extensor do 2° artelho e osteotomia valgizante da falange proximal do hálux. São relatados cinco casos.

SUMMARY

Hallux varus: surgical treatment through transfer of the 2nd toe hemitendon extensor and osteotomy of the hallux proximal phalanx

The authors present the classification of hallux varus with revision of the literature. They suggest technique for acquired hallux varus through transfer of the 2nd toe hemitendon extensor and lock wedge valgus osteotomy of the proximal phalanx of the 1st big toe. Five cases are presented.

INTRODUÇÃO

Hallux varus é uma deformidade caracterizada pelo desvio medial do hálux (lado tibial).

CLASSIFICAÇÃO

Congênito — 1) primário; 2) secundário; 3) terciário.

Adquirido

O *hallux varus* congênito é uma deformidade rara. O grau de rotação do hálux pode variar de 0-90° de desvio em relação ao eixo longitudinal do pé[6]. Não existe uma tendência hereditária. É geralmente unilateral, com 20% ocorrendo bilateralmente. O congênito primário não tem associação com outras anomalias; uma banda fibrosa tensa estende-se do lado medial do hálux até a base do 1° metatarso e traciona progressivamente o hálux medialmente. O congênito secundário se associa com outras anomalias, como *metatarsus varus*, encurtamento e alargamento do 1° metatarso, ossos e dedos supranumerários. É mais freqüente na metatarsofalângica (MTF) e mais raramente na interfalângica (IF)[10]. O congênito terciário se associa com afecções do esqueleto como o nanismo diastrófico.

O *hallux varus* adquirido resulta, na sua maioria, das complicações do *hallux valgus*, com McBride[8,10,11] e eventualmente nas cirurgias de Keller, Mitchell e Chevron[7].

CASUÍSTICA E MÉTODO

Analisamos sete pacientes operados com *hallux varus*, sendo dois casos congênitos e cinco adquiridos. Os casos adquiridos foram operados com a técnica que descreveremos a seguir. Entre os casos adquiridos, o mais antigo foi operado há três anos e o mais recente, há dois meses (fig. 9), sendo quatro pacientes do sexo feminino e um do masculino; a idade variou entre 25 e 60 anos. Dois casos deveram-se a seqüela de artrite, um foi traumático, com comprometimento do mecanismo capsular externo, e dois casos foram iatrogênicos, devido a cirurgia para *hallux valgus.*

* Trab. realiz. no Serv. de Ortop. da Santa Casa e Hosp. Universit. São José, Belo Horizonte, MG.

1. Prof. da Fac. de Ciências Médicas de Minas Gerais; Chefe do Grupo do pé do Hosp. Universit. São José.
2. Prof. da Fac. de Ciências Médicas de Minas Gerais; Chefe do Grupo do pé da Santa Casa.
3. Resid. do Hosp. Universit. São José.

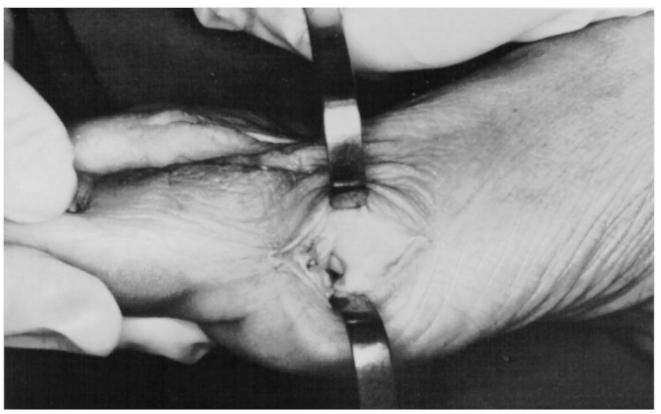

Fig. 1 – *Capsulotomia transversal da MTF*

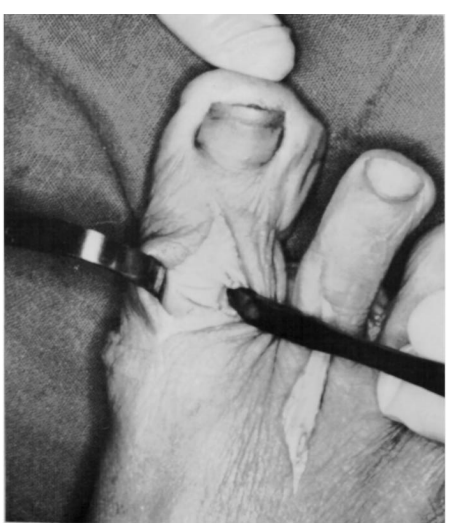

Fig. 2 *Osteotomia em cunha fechada*

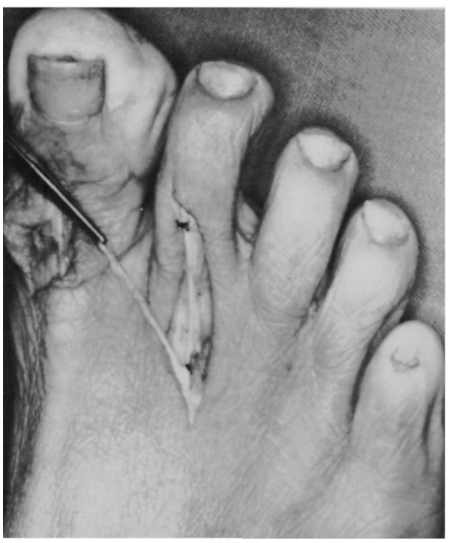

Fig. 3 *Divisão do tendão extensor do 2° dedo*

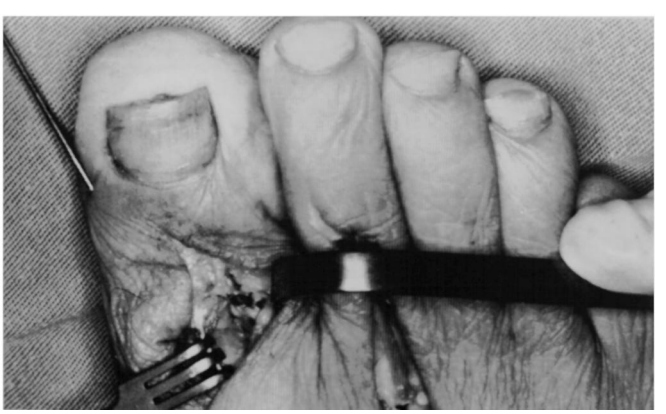

Fig. 4 – *Sutura do tendão extensor na borda lateral da FP do hálux*

Nome	Sexo	Idade	Causa	Complicações
EHS	F	29	Artrite	
RMS	F	52	Artrite	
PFL	M	25	Traumático	
RSP	F	60	Pós-cirurgia para HV	Rigidez articular
MAP	F	55	Pós-cirurgia para HV	Retarde da consolidação da osteotomia

TÉCNICA

1. Incisão da pele longitudinal medial sobre a MTF, na transição da pele dorsal para plantar.

2. Capsulotomia transversal da MTF (fig. 1).

3. Incisão do dorso do hálux, curvilínea.

4. Exposição da falange proximal e osteotomia em cunha fechada da falange proximal (FP), com vértice medial (fig. 2).

5. Perfuração da borda da osteotomia e sutura com dois pontos (mononáilon), para evitar o deslocamento medial ou lateral.

6. Fixação da osteotomia com fio de Kirschner (fig. 4).

7. Incisão do dorso do 2° artelho, sobre a MTF, de ± 5cm.

8. Exposição dos tendões extensores do 2° artelho.

9. Divisão do tendão extensor desde a FP distal até próximo à sua divisão em extensor curto e longo, proximalmente (fig. 3).

10. Sutura com dois pontos, um proximal e outro distal, unindo dois tendões (curto e longo) (fig. 3).

11. Sutura do tendão extensor na borda lateral da FP do hálux (fig. 4).

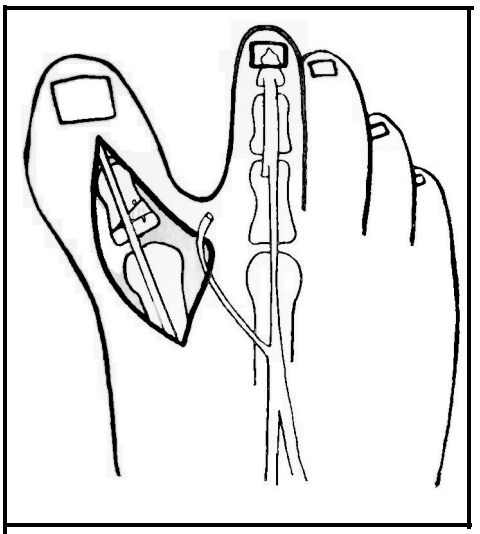

Fig. 5
Esquema 1 (peroperatório)

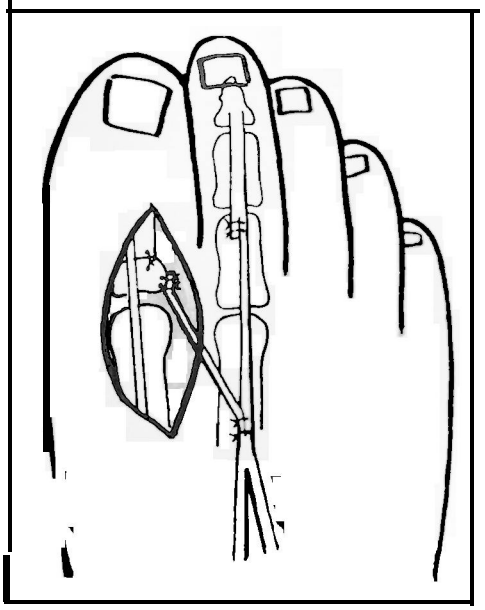

Fig. 6
Esquena 2 (pós-operatório)



Fig. 7
RX em AP (pré-operatório)



Fig. 8
RX pós-operatório (um mês)

12. Sutura da pele.
13. Imobilização gessada.

RESULTADOS

Dos cinco casos adquiridos operados, um apresentou rigidez articular da MTF devido a artrose; a cirurgia corrigiu apenas a posição do hálux. Em um caso, ocorreu retarde de consolidação da osteotomia (três meses). Nos demais, obtivemos bons resultados, com correção da estética e melhora da sintomatologia, permitindo o uso de calpados. O aparelho extensor do 2° artelho continuou a funcionar normalmente.

DISCUSSÃO

O tratamento para *hallux varus* é sempre cirúrgico. No tipo congênito, temos que pensar nas variações anatômicas para planejarmos a cirurgia. Considerar a associação com *metatarsus varus,* ou seja, uma deformidade primária isolada *versus* uma deformidade secundária devido a força deformante do abdutor[13].

Farmer[1] preconizou uma rotação da borda da pele e sindactilia do 1° e do 2° artelhos, com liberação da MTF, incluindo capsulotomia medial.

McElvenny[9] descreveu excisão de ossos acessórios, sesamoidectomia medial, reforço capsular lateral usan-

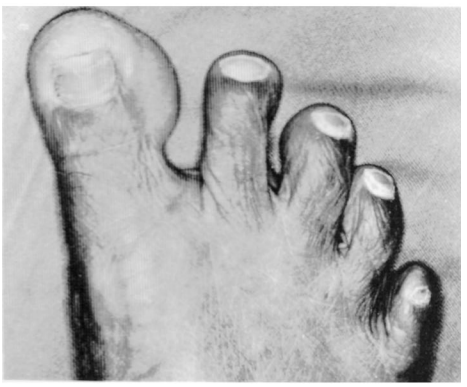

Fig. 9 *"Hallux varus"*

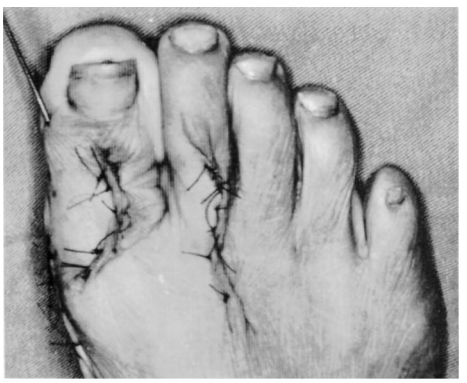

Fig. 10 *Aspecto pós-cirúrgico*

do o flexor curto do hálux, mais sindactilia parcial do 1° e do 2° artelhos.

Sloane[12] descreveu tenotomia do abdutor do hálux, capsulotomia medial de reforço do ligamento capsular lateral pelo uso de fáscia lata inserida na cabeça do MT e base da FP.

Nos casos de *hállux varus* adquirido (iatrogênico dinâmico), Johnson[2,4,5] faz a transferência do extensor longo do hálux, direcionando-o abaixo do ligamento intermetatarsiano, para se inserir no lado plantar lateral da FP do hálux. Uma artrodese IF completa o procedimento.

Hawkins[3] recomendou transferir medialmente o abdutor do hálux em direção plantar para a base lateral da FP.

A técnica descrita neste trabalho tem a vantagem de não sacrificar a função de nenhum tendão. Com o uso do hermitendão do 2° artelho, a função extensora continua existindo. Realizada a osteotomia da FP, o hálux se posiciona discretamente em valgo. A força necessária para manter o hálux na posição correta é menor, conseqüentemente o hemitendão é suficiente para tracionar o hálux lateralmente.

Acreditamos que a grande vantagem desta cirurgia é o sacrifício bem menor do grande artelho, evitando sua artrodese interfalângica e a utilização do extensor próprio. O grande artelho é muito importante no desprendimento do pé no solo durante a marcha. Portanto, devemos preservar ao máximo sua dinâmica funcional.

Concluímos que *hallux varus* é uma patologia rara e a técnica descrita (usando o hemitendão do extensor do 2° artelho, capsulotomia transversal medial e osteotomia em cunha fechada da FP) foi suficiente para corrigir todos os casos de *hallux varus* adquiridos, com bons resultados.

REFERÊNCIAS

1. Farmer, A.W.: Congenital hallux varus. *Am J Surg* 95:274-278, 1958.
2. Goldman, F.D.: Extensor hallucis longus tendon transfer for correction of hallux varus. *Foot Ankle Surg* 32: 126-131, 1993.
3. Hawkins, F. B.: Acquired hallux varus: cause, prevention and correction. *Clin Orthop* 76: 169-176, 1971.
4. Johnson, K. A.: *Surgery of the foot and ankle,* New York, Raven Press, 1989. p. 53-59.
5. Johnson, D.A. & Spigel, P.V.: Extensor longus transfer for hallux varus deformity. *J Bone Joint Surg [Am]* 66:681-686, 1984.
6. Kazuhiro, M.: Treatment of preaxial polydactyly of the foot. *Plast Reconstr Surg* 76:251-258, 1987.
7. Mann, R.A. (ed): *Duvries' surgery of the foot,* St. Louis, Mosby, 1978. p. 223, 226, 259-263.
8. McBride, E. D.: The McBride bunion hallux valgus operation. Refinements in the successive surgical steps of the operation. *J Bone Joint Surg [Am]* 49: 1675-1683, 1967.
9. McElvenny, R. T.: Hallux varus. *Quart Bull Northwestern Univ M School* 15:277-280, 1941.
10. Miller, J. W.: Acquired hallux varus: apresentable and correctable disorder. *J Bone J Surg [Am]* 57:183-188, 1975.
11. Mills, J. A.: Hallux varus. *J Bone J Surg [Br]* 71: 437-440, 1989.
12. Sloane, D.: Congenital hallux varus. Operative correction. *J Bone Joint Surg* 17:209-211, 1935.
13. Thompson, S. A.: Hallux varus and metatarsus varus: a five year study. *Clin Orthop* 16: 109-118, 1960.