Fraturas do ângulo inferior da escápula: série de casos e proposta de algoritmo simplificado de tratamento

Fractures of the Inferior Angle of the Scapula: Case series and Proposed Simplified Treatment Algorithm

Robinson Esteves Pires[1,2] Gustavo Waldolato[1,3] Pablo Jose Carrasco Ordoñez[1]
Rafael Guillermo Gallego Andrade[1] Gabriel H. R. Melo[1] Vincenzo Giordano[4]

[1] Serviço de Ortopedia e Traumatologia, Hospital Felício Rocho, Belo Horizonte, MG, Brasil
[2] Departamento do Aparelho Locomotor, Faculdade de Medicina, Universidade Federal de Minas Gerais, Belo Horizonte, MG, Brasil
[3] Departamento de Ortopedia, Faculdade de Ciências Médicas de Minas Gerais, Belo Horizonte, MG, Brasil
[4] Serviço de Ortopedia e Traumatologia Prof. Nova Monteiro, Hospital Municipal Miguel Couto, Rio de Janeiro, RJ, Brasil

Endereço para correspondência Robinson Esteves Pires, MD, PhD, Av. Alfredo Balena, 190, Santa Efigênia, 30130-100, Belo Horizonte, MG, Brasil (e-mail: robinsonestevespires@gmail.com).

Rev Bras Ortop 2026;61(4):s00461827216.

Resumo

Objetivo Apresentar uma série de três casos de fratura do ângulo inferior da escápula, associada a uma revisão da literatura e à proposição de um algoritmo simplificado de tratamento.

Métodos Série de casos retrospectiva (nível de evidência IV) incluindo 3 pacientes com fratura do ângulo inferior da escápula, acompanhados por 6 meses. Dois pacientes foram tratados de forma conservadora e um foi submetido à fixação interna com placa e parafusos de minifragmentos. Foram avaliados o tempo para consolidação e desfechos funcionais por meio dos seguintes escores validados: Disabilities of the Arm, Shoulder and Hand (DASH), escore da University of California Los Angeles (UCLA) e a versão brasileira da escala de Constant-Murley (CMS-BR). Também foi realizada revisão da literatura, a partir da qual se propôs um algoritmo simplificado de tratamento.

Resultados Todos os pacientes apresentaram consolidação da fratura em até 8 semanas, com desfechos funcionais classificados como bons ou excelentes. Não foram observadas complicações, incluindo pseudoescápula alada, não união ou Consolidação viciosa.

Conclusão Nesta série de casos, todas as fraturas consolidaram satisfatoriamente, sem complicações, e com resultados funcionais bons ou excelentes.

Palavras-chave
- articulação do ombro
- escápula
- fraturas do ombro

Trabalho desenvolvido no Serviço de Ortopedia e Traumatologia, Hospital Felício Rocho, Belo Horizonte, MG, Brasil.

recebido
02 de fevereiro de 2026
Aceito após revisão
08 de maio de 2026

DOI https://doi.org/10.1055/s-0046-1827216.
ISSN 0102-3616.

Editor-Chefe: Geraldo da Rocha Motta Filho.

© 2026. The Author(s).
This is an open access article published by Thieme under the terms of the Creative Commons Attribution 4.0 International License, permitting copying and reproduction so long as the original work is given appropriate credit (https://creativecommons.org/licenses/by/4.0/)

Thieme Revinter Publicações Ltda., Rua Rego Freitas, 175, loja 1, República, São Paulo, SP, CEP 01220-010, Brazil

Abstract

Objective To present a series of three cases of fractures of the inferior angle of the scapula, along with a literature review and a proposed simplified treatment algorithm.

Methods The present retrospective case series (level of evidence IV) included 3 patients with fractures of the inferior angle of the scapula, followed for 6 months. Two patients were managed non-surgically, and one underwent internal fixation with a mini-fragment plate and screws. Time to fracture union and functional outcomes were assessed using the following validated scores: the Disabilities of the Arm, Shoulder and Hand (DASH), the University of California Los Angeles (UCLA) Shoulder Score, and the Brazilian version of the Constant-Murley Score (CMS-BR). A literature review was also performed, and a simplified treatment algorithm was proposed.

Results All patients achieved fracture union within 8 weeks, with functional outcomes rated as good or excellent. No complications were observed, including pseudoscapular winging, nonunion, or malunion.

Conclusion In the current case series, all fractures healed satisfactorily, without complications, and with good or excellent functional outcomes.

Keywords

- scapula
- shoulder fractures
- shoulder joint

Introdução

As fraturas do ângulo inferior da escápula (FAIEs) são extremamente raras, sendo descritas quase exclusivamente em relatos de casos.[1] A relação de homens e mulheres corresponde a 3:1 e a média de idade de apresentação é de 33 anos.[2]

Morfologicamente, o desvio anterior e/ou angulação observados nas FAIEs são resultantes dos vetores de força das inserções musculares. O serrátil anterior está inserido ao longo do ângulo superior, da borda medial e do ângulo inferior da escápula, enquanto na superfície posteromedial do ângulo inferior se insere o romboide maior e na superfície posterior, o latíssimo do dorso e o redondo maior.[3] Desta forma, na grande maioria dos casos, a FAIE corresponde a uma fratura-avulsão, em especial pela ação do músculo serrátil anterior. Outros possíveis mecanismos de trauma são: a terapia eletroconvulsiva, a tosse persistente, a convulsão e a contração muscular contra resistência na avulsão das FAIEs.[4,5]

Por se tratar de uma lesão extremamente rara e com literatura escassa, não existe padronização de tratamento para as FAIEs. Fraturas não desviadas ou incompletas do ângulo inferior da escápula com contato ósseo são, teoricamente, passíveis de tratamento não cirúrgico.[1] No entanto, o tratamento não operatório das fraturas desviadas, potencialmente pode levar à não união dolorosa e à pseudoescápula alada, ocasionando dor no ombro, fraqueza muscular e limitação do movimento do membro superior ipsilateral.[2,3,6,7]

A anatomia escapular desfavorável para a colocação de implantes, a complexidade das vias de acesso e a íntima relação da escápula com estruturas neurovasculares importantes, assim como a raridade da lesão, são potenciais obstáculos para a determinação de um protocolo de tratamento ideal para as FAIEs.[8] Assim, com base na literatura disponível e na observação da evolução dos pacientes apresentados nesta série, nós hipotetizamos que um protocolo simplificado de tratamento baseado na presença de desvio inicial da fratura e de contato ósseo devem ser os fatores norteadores na decisão sobre o tratamento. Os objetivos deste estudo foram apresentar uma série de três casos de FAIE, realizar uma revisão da literatura e propor um algoritmo simplificado de tratamento.

Métodos

Foram revisados os prontuários eletrônicos de pacientes atendidos em um hospital terciário, entre outubro de 2024 e agosto de 2025. O estudo foi aprovado pelo comitê de ética institucional (parecer CAAE: 74381323.4.0000.5125), e todos os participantes forneceram consentimento para uso de dados e imagens. O critério de inclusão foi a presença de FAIE em paciente esqueleticamente maduro, com seguimento mínimo de 6 meses. A avaliação funcional foi presencial, durante o seguimento ambulatorial. Foram avaliados o tempo de consolidação da fratura, as complicações e os seguintes escores funcionais: questionário Disabilities of the Arm, Shoulder and Hand (DASH),[9] sistema de pontuação da Universidade da Califórnia – Los Angeles (UCLA)[10] e a versão Brasileira da escala de Constant-Murley (CMS-BR).[11] A ►**Tabela 1** traz as características dos pacientes com FAIE.

Paciente 1

Uma paciente do sexo feminino, de 56 anos de idade, vítima de trauma por queda de um muro de concreto sobre o hemitórax esquerdo, evoluindo com dor ventilatório-dependente no hemitórax esquerdo e na topografia da escápula ipsilateral. Durante avaliação inicial radiográfica, foram observadas fraturas dos 6° e 7° arcos costais e FAIE esquerda (Bartoníček tipo IV[12]/AO 14B1[13]). Para extensão propedêutica, foi solicitada tomografia computadorizada (►**Fig. 1**).

Devido ao desvio inicial da fratura e ausência de contato ósseo entre os fragmentos, optou-se pelo tratamento

Tabela 1 Dados demográficos

Caso	Sexo	Idade	Classificação		Tratamento	Complicações
			Bartoniček[12]	AO/ OTA[13]		
1	Feminino	56	IV	14B1	Cirúrgico	Nenhuma
2	Feminino	36	I	14B1	Não cirúrgico	Nenhuma
3	Masculino	43	II	14B1	Não cirúrgico	Nenhuma

Abreviaturas: AO/OTA, Arbeitsgemeinschaft für Osteosynthesefragen – Orthopaedic Trauma Association.

cirúrgico sob anestesia geral, com a paciente posicionada em decúbito ventral. Foi realizado um acesso de 5 cm limitado ao ângulo inferior da escápula, com redução aberta e fixação interna com placa bloqueada de minifragmentos de 2,4 mm (Evos Mini Plating System, Smith & Nephew) (►**Figs. 2**–**3**). No pós-operatório, a paciente utilizou tipoia do tipo *Velpeau* para auxílio no controle álgico e foi encorajada a iniciar a reabilitação fisioterápica com exercícios pendulares, seguidos de exercícios passivos e ativos assistidos assim que o quadro álgico permitisse, o que ocorreu após 1 semana do tratamento.

Paciente 2

Uma paciente do sexo feminino, de 36 anos de idade, sofreu queda dentro de ônibus. À tomografia computadorizada, foi observada FAIE incompleta envolvendo apenas o ápice do ângulo inferior da escápula (Bartoniček tipo I[12]/AO 14B1[13]),

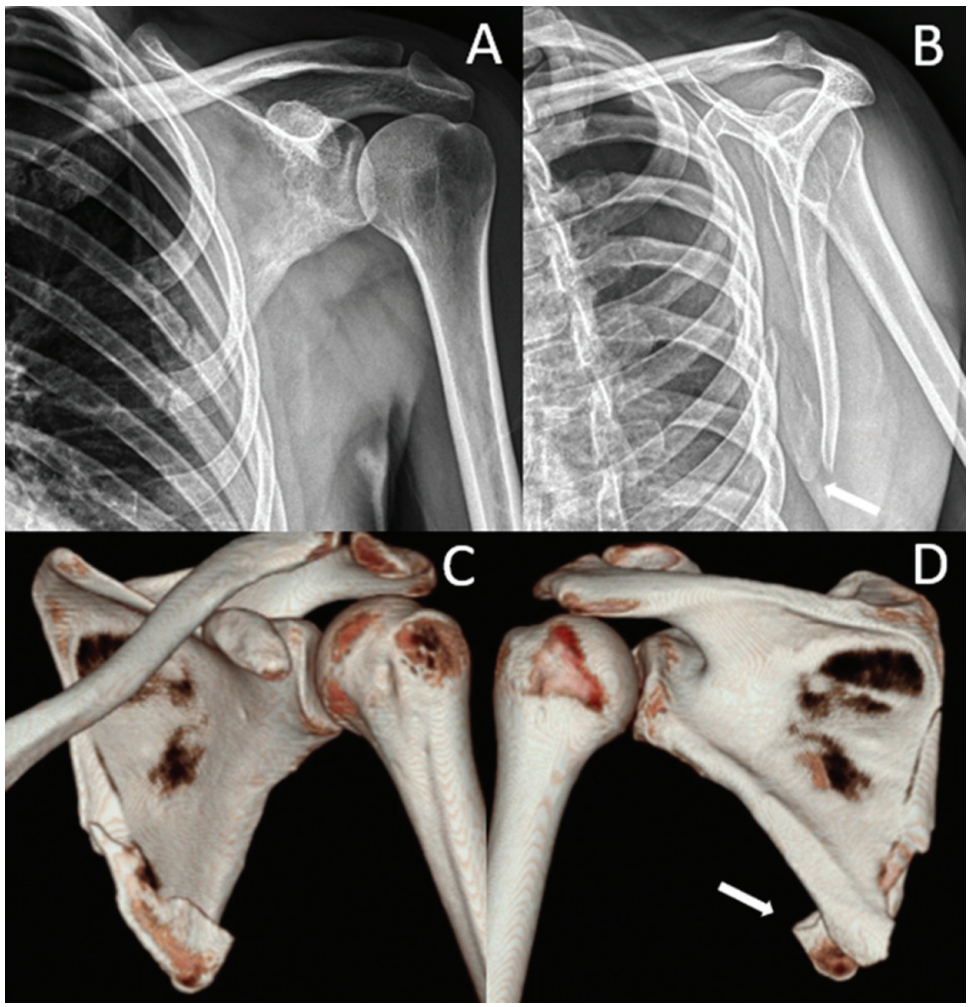

Fig. 1 Radiografia anteroposterior do ombro (A), perfil da escápula (B), reconstrução 3D das faces anterior (C) e posterior (D) da escápula esquerda. Trata-se de uma fratura-avulsão do ângulo inferior da escápula, com desvio envolvendo a borda medial (Bartoniček tipo IV/AO 14B1m). Observa-se desvio ventral do fragmento distal (setas), resultante da força deformante exercida pelo músculo serrátil anterior.

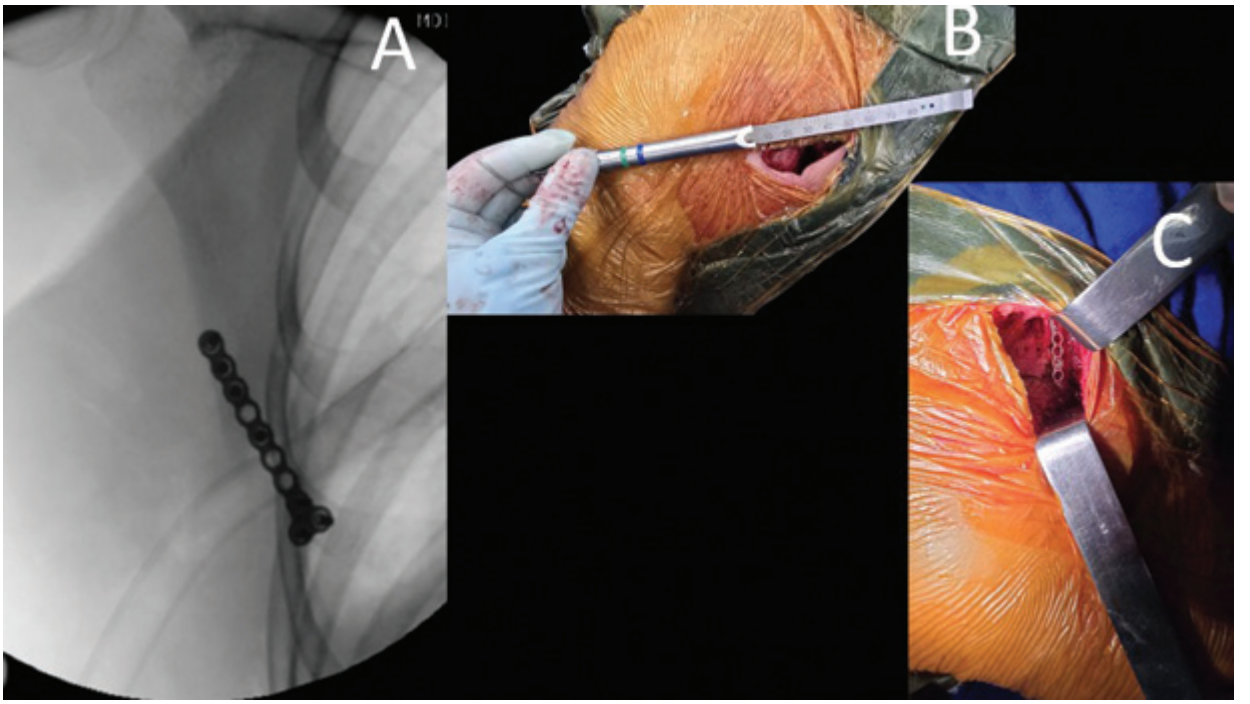

Fig. 2 Imagem intraoperatória do intensificador de imagem mostrando o posicionamento da placa de minifragmentos no pilar lateral da escápula, local com maior quantidade de massa óssea para a fixação (A). Observe as fotografias intraoperatórias ilustrando o tamanho da incisão cirúrgica (5 cm), a redução da fratura e a fixação com placa (B e C).

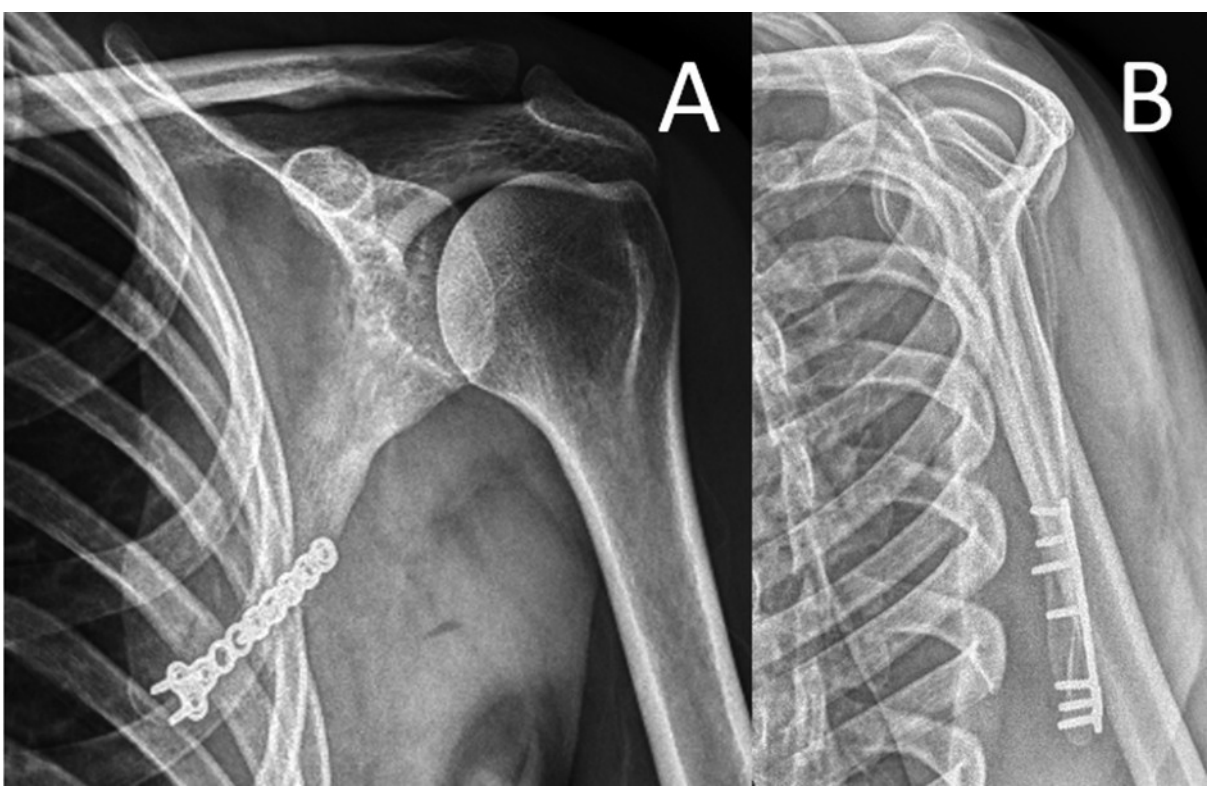

Fig. 3 Radiografia pós-operatória da escápula esquerda em anteroposterior (A) e perfil (B). Observa-se fixação com placa bloqueada de minifragmentos 2,4 mm.



Fig. 4 Radiografia da escápula direita em perfil (A) e reconstrução 3D da escápula em visão lateral (B) e da face dorsal (C).

mantendo contato ósseo no pilar medial do ângulo inferior da escápula (►**Fig. 4**)

Optou–se pelo tratamento não cirúrgico, com uso de tipoia do tipo *Velpeau* por 3 semanas, seguido do mesmo protocolo de reabilitação utilizado na paciente 1.

Paciente 3

Um paciente do sexo masculino, com 43 anos de idade, vítima de acidente automobilístico, evoluiu com múltiplas lesões torácicas e cranianas. Durante a avaliação inicial, foi solicitada tomografia computadorizada toracoabdominal e do crânio, observando-se fratura dos ossos parietal e temporal bilateral, hematoma subdural agudo e fraturas dos 1°, 2°, 3°, 5° e 6° arcos costais.

Apresentou FAIE esquerda (Bartoniček tipo II[12]/AO 14B1[13]) (►**Fig. 5**) e fratura do corpo da escápula direita, as quais não foram inicialmente identificadas, sendo diagnosticadas 8 semanas após o trauma. Dada a evolução tardia e a característica minimamente desviada, com presença de contato ósseo entre os fragmentos principais da fratura, optou-se pelo tratamento não cirúrgico.

Com base nos pacientes tratados e na literatura disponível, elaboramos um protocolo simplificado de tratamento, baseado na presença de desvio inicial da fratura e de contato ósseo (►**Fig. 6**). Foi considerada desviada a fratura completa que não apresentava contato ósseo entre os fragmentos fraturados.

Resultados

Todos os pacientes completaram seguimento mínimo de 6 meses. O tempo de consolidação variou entre 6 e 8 semanas. Os desfechos funcionais estão descritos na ►**Tabela 2**. O quadro desfecho funcional da paciente 1 encontra-se ilustrado na ►**Fig. 7**, e as imagens após a consolidação das fraturas nos 3 pacientes estão ilustradas na ►**Fig. 8**.

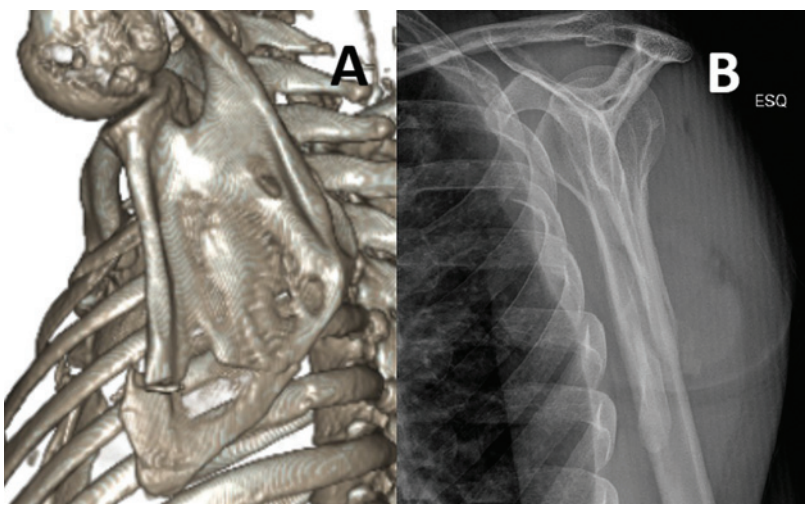

Fig. 5 Reconstrução 3D em visão dorsal (A) e radiografia em perfil (B) da escápula esquerda realizadas após 8 semanas do acidente. Observa-se acometimento de todo o ângulo inferior da escápula, classificada como Bartoniček tipo II / AO 14B1.

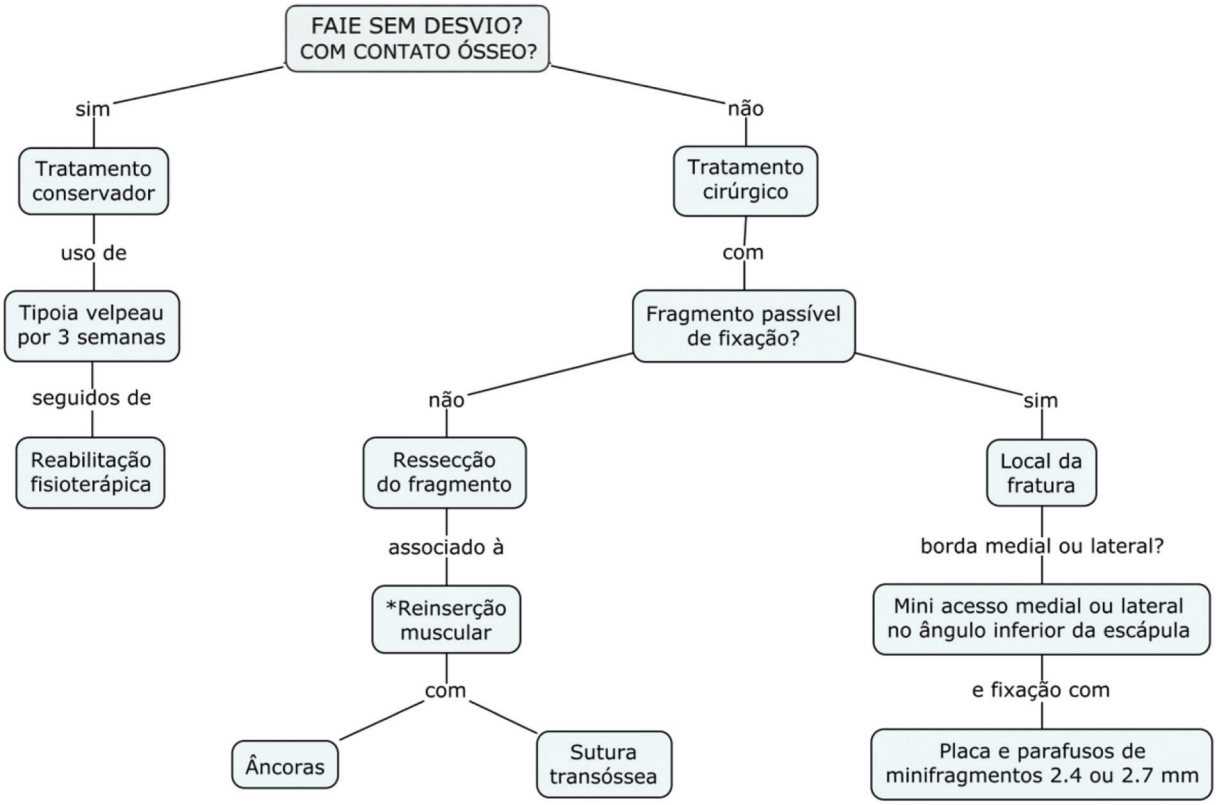

Fig. 6 Algoritmo de tratamento das fraturas do ângulo inferior da escápula. (* se a massa óssea e o local da fratura da escápula assim permitirem).

Tabela 2 Desfechos funcionais

Paciente funcionaPACIENTE	CMS-BR	UCLA	DASH
1	86	35	0.8
	Excelente	Excelente	Excelente
2	79	28	0.8
	Bom	Bom	Excelente
3	92	33	11.6
	Excelente	Bom	Excelente

Abreviaturas: CMS-BR – Versão Brasileira da escala de Constant-Murley, DASH, Disabilities of the Arm, Shoulder and Hand, UCLA – sistema de pontuação da Universidade da Califórnia – Los Angeles.

Discussão

A FAIE é uma lesão rara, com literatura limitada e resultados de tratamento ainda inconsistentes.[1–3] Estudos sugerem que as FAIEs sem desvio respondem bem ao tratamento não cirúrgico, enquanto FAIEs com desvio apresentam elevados índices de complicações, como não união, má-união e pseudoescápula alada, potencialmente produzindo discinesia escapulotorácica, dor e disfunção do membro superior ipsilateral.[1–3]

Heyse-Moore e Stoker[4] descreveram os mecanismos de fratura das FAIEs, além de reportarem três casos tratados de forma não cirúrgica que evoluíram com consolidação. Chang et al.[14] realizaram uma revisão da literatura com 10 casos de



Fig. 7 Fotografia da paciente 1, 60 dias após o tratamento: (A) aspecto da cicatriz, (B) rotação interna do membro superior ipsilateral, (C) flexão dos braços contra a parede para teste do serrátil anterior, sem discinesia escapulotorácica, e (D) elevação do membro superior ipsilateral. Observe a amplitude de movimento completa. Não foi observada a ocorrência de pseudoescápula alada.

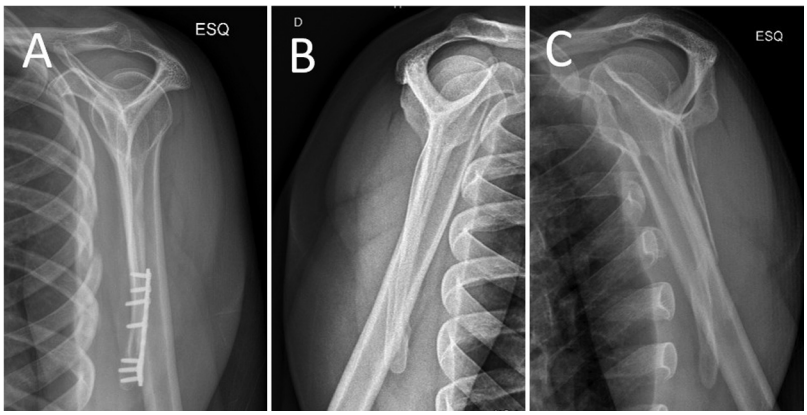

Fig. 8 (A) Radiografia em perfil da escápula esquerda após quatro meses e meio de fixação da fratura da paciente 1, com consolidação completa da fratura. (B) Radiografia em perfil da escápula direita da paciente 2 após um mês e meio do trauma, com consolidação completa da fratura. (C) Radiografia em perfil da escápula esquerda após dois meses do trauma, com consolidação da fratura no Paciente 3.

FAIE, sendo 6 tratados de forma não cirúrgica e 3 de forma cirúrgica com sutura transóssea ou com dupla placa. Os autores recomendaram o tratamento cirúrgico das FAIEs com desvio para evitar a não união dolorosa. Também advogam que a fixação com sutura transóssea proporciona resultados favoráveis. Bartoníček et al.[12] propuseram uma nova classificação para as FAIEs, baseada na análise da reconstrução tomográfica 3D de 20 FAIEs. Os autores descrevem 5 tipos de FAIE: tipo I, fratura do ápice do ângulo inferior; tipo II, fratura envolvendo todo o ângulo inferior; tipo III, fratura do ângulo inferior com extensão para a borda lateral; tipo IV, fratura do ângulo inferior com envolvimento da borda medial; e tipo V, fratura da metade inferior da parte infraespinhal do corpo da escápula. A introdução desta classificação ofereceu a vantagem de permitir uma identificação mais objetiva dos padrões de fratura, com atenção especial ao tamanho e à forma dos fragmentos, à extensão das linhas de fratura ao longo das bordas lateral (embora altamente variáveis, afetam apenas a metade distal da borda lateral) e medial, e ao desvio dos fragmentos. Além disso, permitiu o estabelecimento de um limite entre as fraturas do ângulo inferior e do corpo da escápula, algo que não era possível com as descrições anteriores. Os autores não incluíram recomendações específicas de tratamento para os tipos de fratura. Portanto, a elaboração de um protocolo de tratamento simplificado para as FAIEs é relevante à luz dos conhecimentos atuais, em especial pelas complicações reconhecidas pela disfunção, em especial, do músculo serrátil anterior.

Ogawa et al.[15] relataram um caso de FAIE negligenciada, que apresentava pseudoescápula alada, com limitação na amplitude de movimento. Este relato corrobora a hipótese de que o tratamento não operatório das fraturas desviadas do ângulo inferior da escápula, geralmente, leva a complicações como não união, má-união e desenvolvimento de pseudoescápula alada. Mousafeiris et al.[2] apresentaram uma série de 22 casos, em que 8 das 9 FAIEs com desvio que receberam tratamento não cirúrgico tiveram falha da consolidação, levando à má-união ou não união, resultando em pseudoescápula alada e outras complicações que afetaram a função normal da cintura escapular, ocasionando dor crônica, impacto e/ou discinesia escapulotorácica. Alder-Price et al.[16] reportaram, em uma série retrospectiva de 14 pacientes com FAIEs, que metade das fraturas desviadas evoluiu com bom resultado mesmo sem tratamento cirúrgico, enquanto a outra metade apresentou evolução desfavorável, com dor persistente e disfunção do ombro. A documentação clínica e os exames de imagem disponíveis não permitiram identificar uma explicação clara para o fato de apenas parte dos pacientes permanecer sintomática. Os autores sugerem que a persistência dos sintomas possa estar relacionada ao desenvolvimento de pseudoescápula alada, decorrente da perda da estabilização proporcionada pelo polo inferior da escápula e pela musculatura a ele inserida.

Dentro das opções terapêuticas do tratamento cirúrgico da FAIE, têm sido descritas a reparação com sutura, a excisão do fragmento, a redução aberta e fixação interna e o uso de âncora óssea. Neopoulos et al.[17] reportaram dois casos de FAIE com desvio, com o fragmento localizado no espaço escapulotorácico, que foram submetidos a tratamento cirúrgico com a técnica de sutura transóssea, obtendo excelentes resultados funcionais. A ►**Tabela 3**[2,4–7,14–30] detalha os principais relatos e séries de casos de FAIEs.

Como limitações do estudo, ressaltamos primeiramente o já mencionado número reduzido de casos, o que é inerente à raridade da lesão. De qualquer modo, por ser uma série pequena de casos, existe uma esperada redução do poder estatístico das avaliações, impedindo a realização de análises inferenciais mais robustas. Além disso, o delineamento retrospectivo está sujeito a vieses de seleção e de informação, bem como à heterogeneidade na documentação clínica e nos exames de imagem disponíveis, o que restringe a generalização dos resultados e a força das conclusões. A ausência de grupo controle comparando as duas modalidades de tratamento também é uma limitação. Finalmente e devido a estas limitações, nosso protocolo simplificado de tratamento necessita de validação.

No entanto, alguns pontos merecem destaque. Trata-se de uma das maiores casuísticas de centro único da literatura, demonstrando a raridade desta lesão ocorrendo de forma isolada. Além disso, apesar do número limitado de pacientes, foi o primeiro estudo a propor um protocolo simplificado de

Rev Bras Ortop Vol. 61 No. 4/2026 © 2026. The Author(s).

Tabela 3 Principais relatos e séries de casos de FAIE publicados em revistas indexadas

Autor	Ano da publicação	Paciente (idade/sexo)	Desvio	Tratamento inicial (técnica cirúrgica)	Resultado após o tratamento inicial	Revisão (técnica cirúrgica)	Tempo para cirurgia	Resultado final após a cirurgia	Seguimento (meses)
Peraino et al.[18]	1977	57/M	n/m	Não cirúrgico	Consolidação	–	–	–	n/m
Hayes e Zehr[19]	1981	25/M	n/m	Não cirúrgico	Fraqueza muscular no ombro	Excisão do fragmento + reinserção do serrátil anterior	9 meses	ADM. sem dor, força muscular recuperada, sem PEA.	12
Heyse-Moore e Stoker[4]	1982	13/F	n/m	Não cirúrgico	Estalido no ombro, proeminência palpável, força preservada	–	–	–	2.5
		50/ n/m	n/m	n/m	n/m	n/m	n/m	n/m	n/m
		70/M	n/m	Não cirúrgico	Sem dor, força preservada, -10° abdução	–	–	–	2
Martin e Weiland[20]	1994	27/F	n/m	Não cirúrgico	Estalo e dor na articulação escapulotoracica com abdução e rotação externa; ADM livre	Excisão do ângulo inferior da escápula e das proeminências ósseas dos arcos costais	23 anos	ADM livre sem dor	15
Brindle e Coen[21]	1998	17/M	Mínimo	Não cirúrgico	Sem dor, ADM livre, sem PEA	–	–	–	6
Gupta et al.[22]	1998	45/M	Sim	Não cirúrgico	ADM com dor e estalo; PEA	Fixação com placa e parafusos	5 meses	170° Elevação, 65° Rotação externa; sem dor	24
Kaminsky e Pierce[23]	2002	16/M	Sim	Não cirúrgico	Não união e dor persistente	Excisão do fragmento + reinserção muscular	n/m	Retorno às atividades habituais, assintomático	4 meses e meio
Franco et al.[5]	2004	47/M	Não, desvio após 1 ano	Não cirúrgico	Dor leve ao fazer abdução	–	–	–	12
Mansha et al.[6]	2010	31/M	n/m	Não cirúrgico	Dor relacionada aos esforços físicos, PEA	Sutura transóssea	2 anos	Sem PEA ADM livre sem dor	3.5
Szopinski et al.[24]	2012	5/M	Sim	Cirúrgico (sutura transóssea)	ADM livre sem dor	–	n/m	–	3
Min et al.[7]	2014	41/M	Sim	Não Cirúrgico	Dor ao fazer atividade, estalo, PEA.	Fixação com placa e sutura transóssea	12	ADM livre, sem dor	24
		39/M	Sim	Cirúrgico	ADM livre sem dor, sem PEA	Sutura transóssea	–	–	18
		55/M	Sim	Cirúrgico	ADM livre sem dor, sem PEA	Fixação com placa e sutura transóssea	–	–	12
Chang et al.[14]	2016	43/M	Sim	Não cirúrgico	Dor na ADM PEA	Sutura transóssea	1 mês	Sem PEA.; ADM livre sem dor	3
		65/M	Sim	Não cirúrgico	ADM restrita com dor, PEA	–	–	–	16
Speigner et al.[25]	2016	51/M	Sim	Não cirúrgico	Força muscular diminuída, PEA	Reinserção com âncora	5 meses	Força recuperada, sem PEA	3
Park et al.[26]	2017	10/M	Sim	Cirúrgico (sutura transóssea)	ADM livre	–	5 dias	–	24
Miller et al.[27]	2018	4/M	n/m	Não cirúrgico	ADM livre sem dor	–	–	–	3
Ogawa et al.[15]	2019	20/F	n/m	Não cirúrgico	Estalo ocasional não doloroso, sem PEA Constant score comparado com o ombro contralateral 100% Dash score 0	–	–	–	120

Tabela 3 (*Continued*)

Autor	Ano da publicação	Paciente (idade/sexo)	Desvio	Tratamento inicial (técnica cirúrgica)	Resultado após o tratamento inicial	Revisão (técnica cirúrgica)	Tempo para cirurgia	Resultado final após a cirurgia	Seguimento (meses)
Edington et al.[28]	2020	12/M	Desvio	Não cirúrgico	ADM livre sem dor, sem PEA	–	–	–	12
Mousaferis et al.[2]	2022	42/M	Não	Não cirúrgico	ADM livre sem dor ASES score 93 Quick DASH 2,3%	–	–	–	3
Alder-Price et al.[16]	2022	10 M/ 4 F Média de 58 anos	8 com desvio	Não cirúrgico	n: 3 DASH score 0, sem dor n: 3 não satisfatório: 2 perdas	n:2Paciente 1: Fixação com placa Paciente 2: Excisão do fragmento	Paciente 1: 1 mês Paciente 2: 5 anos	ADM livre sem dor	n/m
			6 sem desvio	Não cirúrgico	n: 4 DASH score 0, dor 0n: 2 perdas	–	–	–	12
Reed e Frix[29]	2022	14/F	Não	Não cirúrgico	Satisfatório	–	–	–	3
Chan et al.[30]	2023	40/M	Sim	Não cirúrgico	n/m	Sutura transóssea	2	ADM livre, sem dor. Sem PEA	14
Neopoulos et al.[17]	2023	35/M	Sim	Cirúrgico (Sutura transóssea)	Sem dor Constant score 97	–	–	–	15
		20/M	Sim	Cirúrgico (Sutura transóssea)	Sem dor Constant score 99	–	–	–	4

Abreviaturas: ADM, amplitude de movimento; ASES, American Shoulder and Elbow Surgeons; F, feminino; M, masculino; n/m, não mencionado; PEA, pseudoescápula alada.

tratamento das FAIEs. Embora este protocolo não tenha sido validado, acreditamos que a presença de desvio anterior e a ausência de contato ósseo sejam os fatores mais importantes para a ocorrência de complicações, como má-união ou não união, potencialmente levando à discinesia escapulotorácica e seus desdobramentos. Em nossos pacientes, no caso tratado cirurgicamente, a redução adequada do fragmento do ângulo inferior associada à fixação interna levou à consolidação da fratura. Da mesma forma, a presença de contato ósseo e desvio anterior mínimo nos outros casos tratados de forma não cirúrgica proporcionaram consolidação sem quaisquer complicações e com resultados funcionais satisfatórios em escores validados.

Conclusão

A evolução favorável dos três pacientes portadores de FAIE nos leva a acreditar que um protocolo simplificado de tratamento, baseado na presença de desvio e no contato ósseo entre os fragmentos principais, seja apropriado e clinicamente aplicável na tomada de decisão terapêutica nesses casos.

Disponibilidade dos Dados

Os dados serão disponibilizados mediante solicitação ao autor correspondente.

Contribuições dos Autores

REP: conceptualização, investigação, edição, supervisão, escrita – rascunho original, escrita – revisão e ediçãotratamento dos pacientes envolvidos no estudo; PJCO, RGGA, GW, VG e GHRM: investigação, escrita – revisão e edição. Todos os autores aprovaram a versão final do manuscrito.

Suporte Financeiro

Os autores declaram que não receberam suporte financeiro de agências dos setores público, privado ou sem fins lucrativos para a realização deste estudo.

Conflito de Interesses

O Dr. Robinson Esteves Pires e o Dr. Vincenzo Giordano declaram ter recebido pagamentos ou honorários da Fundação AO.

O Dr. Robinson Esteves Pires declarou ainda relacionamento com a Johnson & Johnson, a Smith & Nephew e a P&G.

Referências

1 Bartoníček J, Tuček M, Naňka O. Scapular fractures. In: Trail IA, ed. Textbook of Shoulder Surgery. Springer International Publishing; 2019:55–73

2 Mousafeiris VK, Kalyva N, Rigopoulos N, Mulita F, Mousafiris K. Characteristics, Management, and Outcomes of Inferior Scapula Angle Fractures: A Systematic Review of the Literature. Cureus 2022;14(07):e27192. Doi: 10.7759/cureus.27192

3 Pires RE, Lambronici PJ, Giordano V. Embryology, Anatomy, Biomechanics, Injury Mechanism, and Epidemiology of Scapular Fractures. . In: Pires RE, Lambronici PJ, Giordano V, eds. Fractures of the Scapula: Current management concepts. 1st ed. Springer; 2024:1–8

4 Heyse-Moore GH, Stoker DJ. Avulsion fractures of the scapula. Skeletal Radiol 1982;9(01):27–32. Doi: 10.1007/bf00367377
5 Franco M, Albano L, Blaimont A, Barrillon D, Bracco J. Spontaneous fracture of the lower angle of scapula. Possible role of cough. Joint Bone Spine 2004;71(06):580–582. Doi: 10.1016/j.jbspin.2003.10.001
6 Mansha M, Middleton A, Rangan A. An unusual cause of scapular winging following trauma in an army personnel. J Shoulder Elbow Surg 2010;19(08):e24–e27. Doi: 10.1016/j.jse.2010.08.006
7 Min K-D, Hwang S-H, Kim J-B, Cho S-H, Lee B-I. Treatment of Scapula Fractures of the Inferior Angle Causing Pseudowinging Scapula. J Korean Orthop Assoc 2014;49(02):165–171. Doi: 10.4055/jkoa.2014.49.2.165
8 Pires RE, Giordano V, Souza FSMd, Labronici PJ. Current challenges and controversies in the management of scapular fractures: a review. Patient Saf Surg 2021;15(01):6. Doi: 10.1186/s13037-020-00281-3
9 Orfale AG. [UNIFESP]. Tradução e validação do Disabilities of the Arm, Shoulder and Hand (DASH) para a língua portuguesa. Published online 2003. Repositório DSpace: Início. [Citado em 20 de outubro de 2025] Disponível em: https://repositorio.ufmg.-br/server/api/core/bitstreams/e05fa07d-360c-4e03-a75a-fa1a443404e7/content
10 Oku EC, Andrade AP, Stadiniky SP, Carrera EF, Tellini GG. Tradução e adaptação cultural do Modified-University of California at Los Angeles Shoulder Rating Scale para a língua portuguesa. Rev Bras Reumatol 2006;46(04):246–252. Doi: 10.1590/s0482-50042006000400003
11 Barreto RP, Barbosa ML, Balbinotti MA, Mothes FC, Rosa LH, Silva MF. The Brazilian version of the Constant-Murley Score (CMS-BR): convergent and construct validity, internal consistency, and unidimensionality. Rev Bras Ortop 2016;51(05):515–520. Doi: 10.1016/j.rboe.2016.08.017
12 Bartoníček J, Tuček M, Malík J. [Anatomy of fractures of the inferior scapular angle]. Rozhl Chir 2018;97(02):77–81 PubMed
13 Meinberg EG, Agel J, Roberts CS, Karam MD, Kellam JF. Fracture and Dislocation Classification Compendium-2018. J Orthop Trauma 2018;32(Suppl 1):S1–S170. Doi: 10.1097/bot.0000000000001063
14 Chang AC, Phadnis J, Eardley-Harris N, Ranawat VS, Bain GI. Inferior angle of scapula fractures: a review of literature and evidence-based treatment guidelines. J Shoulder Elbow Surg 2016;25(07):1170–1174. Doi: 10.1016/j.jse.2015.11.007
15 Ogawa K, Inokuchi W, Honma T. Overlooked Fracture of the Inferior Scapular Angle Treated Conservatively. Case Rep Orthop 2019;2019:9640301. Doi: 10.1155/2019/9640301
16 Alder-Price AC, Pilch W, Zhuang CB, McLean J, Bain GI. Inferior angle of scapula fractures: A retrospective case series. J Orthop Surg (Hong Kong) 2022;30(01):10225536221088633 . Doi: 10.1177/10225536221088633
17 Neopoulos G, Henninger HB, Suter T. Acute surgical treatment of entrapped avulsion fractures of the inferior angle of the scapula in adults: Two case reports. Trauma Case Rep 2023;48:100972. Doi: 10.1016/j.tcr.2023.100972
18 Peraino RA, Weinman EJ, Schloeder FX. Unusual fractures during convulsions in two patients with renal osteodystrophy. South Med J 1977;70(05):595–596. Doi: 10.1097/00007611-197705000-00030
19 Hayes JM, Zehr DJ. Traumatic muscle avulsion causing winging of the scapula. A case report. J Bone Joint Surg Am 1981;63(03):495–497
20 Martin SD, Weiland AJ. Missed scapular fracture after trauma. A case report and a 23-year follow-up report. Clin Orthop Relat Res 1994;(299):259–262
21 Brindle TJ, Coen M. Scapular avulsion fracture of a high school wrestler. J Orthop Sports Phys Ther 1998;27(06):444–447. Doi: 10.2519/jospt.1998.27.6.444
22 Gupta R, Sher J, Williams GR Jr, Iannotti JP. Non-union of the scapular body. A case report. J Bone Joint Surg Am 1998;80(03):428–430. Doi: 10.2106/00004623-199803000-00017
23 Kaminsky SB, Pierce VD. Nonunion of a scapula body fracture in a high school football player. Am J Orthop (Belle Mead NJ) 2002;31(08):456–457
24 Szopinski KT, Adamczyk G, Drwiega M. Traumatic detachment of the inferior angle of the scapula in a 5-year-old boy–a sonographic diagnosis. Skeletal Radiol 2012;41(05):615–618. Doi: 10.1007/s00256-011-1311-3
25 Speigner B, Verborgt O, Declercq G, Jansen EJP. Medial scapular winging following trauma–a case report. Acta Orthop 2016;87(02):203–204. Doi: 10.3109/17453674.2015.1117370
26 Park HY, Jang HJ, Sur YJ. Scapular body fracture and concomitant inferior angle apophyseal separation with intrathoracic displacement: a case report. J Pediatr Orthop B 2017;26(05):429–432. Doi: 10.1097/bpb.0000000000000404
27 Miller C, Grainger AJ, Phillips RS, Sabouni MY, Kraft JK. Bowing fracture of the inferior angle of the scapula, a difficult diagnosis. Pediatr Radiol 2018;48(01):146–149. Doi: 10.1007/s00247-017-3945-3
28 Edgington J, Antonacci CL, Alberta FG. Nonoperative management of a displaced cartilaginous avulsion fracture of the inferior aspect of the scapula. JSES Int 2020;4(02):280–286. Doi: 10.1016/j.jseint.2019.12.004
29 Reed DN, Frix JT. Scapular stress fracture of the inferior angle in an adolescent swimmer. Orthopedics 2023;46(04):e249–e252. Doi: 10.3928/01477447-20220907-01
30 Chan J, Hourston GJM, Robinson P. Inferior scapula avulsion fracture: an unusual presentation of winged scapula. BMJ Case Rep 2023;16(08):e255645. Doi: 10.1136/bcr-2023-255645