Hérnia de disco lombar: O que há de novo no tratamento cirúrgico

Lumbar Disc Herniation: What's New in Surgical Treatment

Fábio Antônio Vieira[1] Breno Augusto Giese Ribeiro[1] Renato Hiroshi Salvioni Ueta[1] Eduardo Barros Puertas[1]

[1] Departamento de Ortopedia e Traumatologia, Escola Paulista de Medicina, Universidade Federal de São Paulo, São Paulo, SP, Brasil

Rev Bras Ortop 2026;61(3):s00461824522.

Endereço para correspondência Fábio Antônio Vieira, MD, PhD, Rua Botucatu, 740, 1° andar, Vila Clementino, 04023-062, São Paulo, SP, Brasil (e-mail: fabioavepm74@gmail.com).

Resumo

A hérnia de disco lombar é uma das principais causas de dor radicular e incapacidade na população adulta, com impacto expressivo no sistema de saúde e na produtividade laboral. O manejo inicial é predominantemente conservador, mas uma parcela dos pacientes pode evoluir com sintomas refratários ou déficit neurológico progressivo, necessitando de intervenção cirúrgica. Ao longo das últimas décadas, técnicas minimamente invasivas, como a cirurgia endoscópica, revolucionaram o tratamento com menor agressão tecidual, recuperação acelerada e menores taxas de complicações. Este artigo revisa a evolução das técnicas cirúrgicas, destacando evidências comparativas entre elas, bem como o papel emergente de novas tecnologias.

Palavras-chave
- ciática
- discectomia
- hérnia de disco

Abstract

Lumbar disc herniation is one of the main causes of root pain and disability in the adult population, with a significant impact on the healthcare system and labor productivity. Initial management is predominantly conservative, but a portion of patients may evolve with refractory symptoms or progressive neurological deficit, requiring surgical intervention. Over the past few decades, minimally invasive techniques, such as endoscopic surgery, have revolutionized treatment with less tissue damage, accelerated recovery, and lower complication rates. This article reviews the evolution of surgical techniques, highlighting comparative evidence among them and the emerging role of new technologies.

Keywords
- diskectomy
- herniated disc
- sciatica

Introdução

A hérnia de disco lombar apresenta uma alta incidência na população, sendo a principal causa de dor lombar e radiculopatia entre adultos de 30 a 50 anos. A fisiopatologia da hérnia é complexa e envolve alterações biomecânicas, bioquímicas e estruturais progressivas.[1] O processo degenerativo do disco intervertebral (DIV) leva a desidratação do núcleo pulposo (NP), com diminuição da altura do DIV e a sobrecarga do ânulo fibroso (AF), levando a rotura de suas fibras.[2,3] As fissuras permitem a extrusão do conteúdo do NP para o canal vertebral, o que pode provocar compressão mecânica da raiz nervosa.[3] Os mediadores inflamatórios liberados durante a degeneração discal exercem papel fundamental, podendo gerar dor de padrão radicular mesmo em casos sem compressão exuberante.[4]

recebido
11 de dezembro de 2025
aceito
31 de março de 2026

DOI https://doi.org/10.1055/s-0046-1824522.
ISSN 0102-3616.

Editor-Chefe: Geraldo da Rocha Motta Filho.

© 2026. The Author(s).
This is an open access article published by Thieme under the terms of the Creative Commons Attribution 4.0 International License, permitting copying and reproduction so long as the original work is given appropriate credit (https://creativecommons.org/licenses/by/4.0/)

Thieme Revinter Publicações Ltda., Rua Rego Freitas, 175, loja 1, República, São Paulo, SP, CEP 01220-010, Brazil

Clinicamente o paciente apresenta dor lombar irradiada seguindo um dermátomo específico, podendo evoluir com déficit sensitivo ou motor.[3,5] Nos casos de hérnias volumosas ou sequestros discais, o quadro pode evoluir para síndrome da cauda equina, constituindo emergência devido ao risco de sequelas permanentes.[6] Os níveis L4 a L5 e L5 a S1 são responsáveis por cerca de 90% das hérnias discais lombares, o que se relaciona à maior mobilidade e estresse biomecânico desses segmentos.[2]

A história natural da hérnia de disco lombar é, em geral, favorável. Cerca de 80% dos pacientes apresentam melhora espontânea em 3 meses e até 90% em 1 ano.[3] A reabsorção espontânea do fragmento pode ocorrer, especialmente em extrusões migradas ou sequestradas, nas quais o efeito imunológico sobre o material exposto acelera a absorção.[7] O tratamento conservador é multimodal, composto por analgésicos, anti-inflamatórios, fisioterapia e atividade física, devendo ser a abordagem inicial padrão.[8,9] No entanto, aproximadamente 20% dos pacientes evoluem com sintomas persistentes após 12 semanas de tratamento ou apresentam déficit neurológico progressivo, tornando necessária a intervenção cirúrgica.[3,10,11]

Historicamente, a discectomia aberta é a forma clássica de abordagem, apresentando altas taxas de melhora clínica e resultados satisfatórios.[12] A microdiscectomia representou grande avanço técnico ao introduzir o microscópio para menor agressão muscular e melhor visualização cirúrgica.[13] A partir dos anos 2000, técnicas minimamente invasivas, incluindo microdiscectomia tubular e discectomia endoscópica (►**Fig. 1**), consolidaram-se como alternativas eficazes, permitindo menor lesão tecidual, menor sangramento e recuperação mais rápida.[14–16]

Outros avanços incluem o desenvolvimento de dispositivos de fechamento anular, voltados à prevenção de recidivas em pacientes com grandes defeitos no ânulo,[17,18] e o crescente interesse em terapias de medicina regenerativa, que exploram o potencial de células sinalizadoras para restaurar a biologia do núcleo pulposo e modular a inflamação.[19] Em casos de hérnias de disco com instabilidade segmentar ou degeneração avançada do DIV, as artrodeses seguem desempenhando papel essencial.[20]

Assim, o cenário atual do tratamento cirúrgico da hérnia lombar é marcado por um rápido desenvolvimento tecnológico e pela aproximação entre abordagens mecânicas e biológicas, ampliando o arsenal terapêutico e permitindo estratégias cada vez mais individualizadas.

Discectomia

Microdiscectomia tubular

A microdiscectomia tubular emprega dilatadores sequenciais para afastamento sem trauma da musculatura paravertebral. Após posicionamento da cânula de trabalho e visualização microscópica, realiza-se laminotomia mínima, flavectomia e remoção do fragmento herniado (►**Fig. 2**).[21]

As principais limitações da técnica tubular incluem campo cirúrgico mais restrito que dificulta ampliação da exposição, caso necessário, e hérnias laterais ou em múltiplos níveis para casos de fragmentos migrados.[22] A presença do afastador tubular pode se apresentar como dificuldade para manipulação e exploração dos níveis, especialmente para cirurgiões não familiarizados com o procedimento. Assim, a técnica tubular apresenta curva de aprendizado mais longa que a discectomia aberta.[22]

Apesar de menor agressão tecidual, os resultados clínicos são semelhantes aos da microdiscectomia tradicional, sem superioridade da técnica tubular. Estudos comparativos não identificam diferenças significativas quanto aos desfechos de tempo cirúrgico, sangramento, resultados funcionais e taxa de recorrência.[21,23] Outros estudos demonstram melhores resultados na dor pós-operatória, com base na

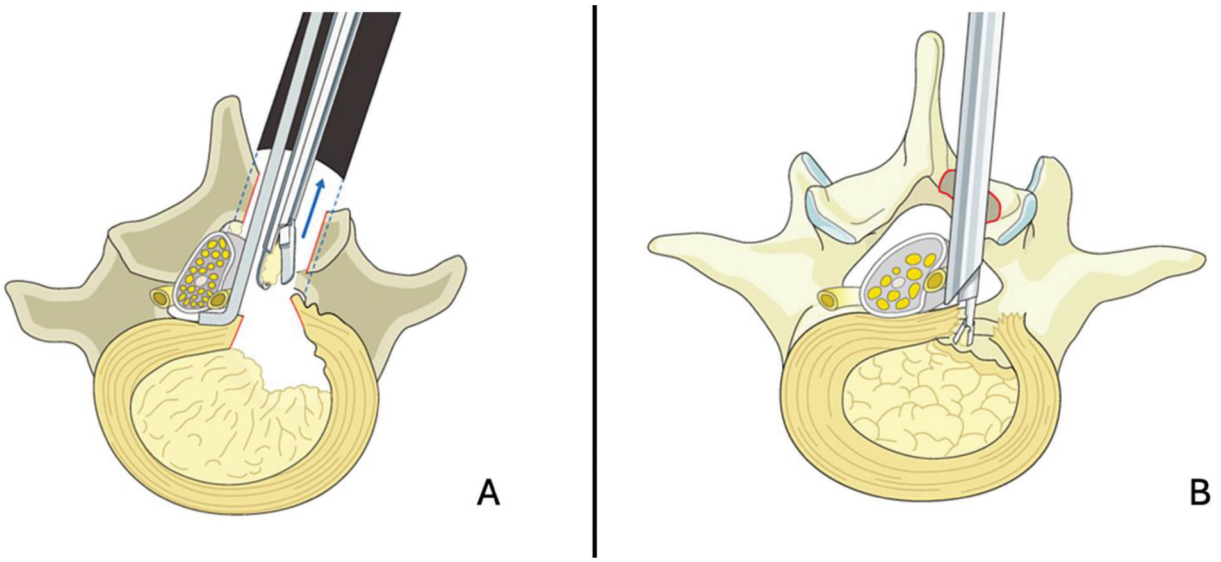

Fig. 1 Representação da discectomia de hérnia centro-lateral. (**A**) Microdiscectomia tubular. (**B**) Discetomia endoscópica. **Fonte**: Balsano M et al. Disponível em https://surgeryreference.aofoundation.org/spine/degenerative/lumbar/disc-herniation-central-posterolateral/.

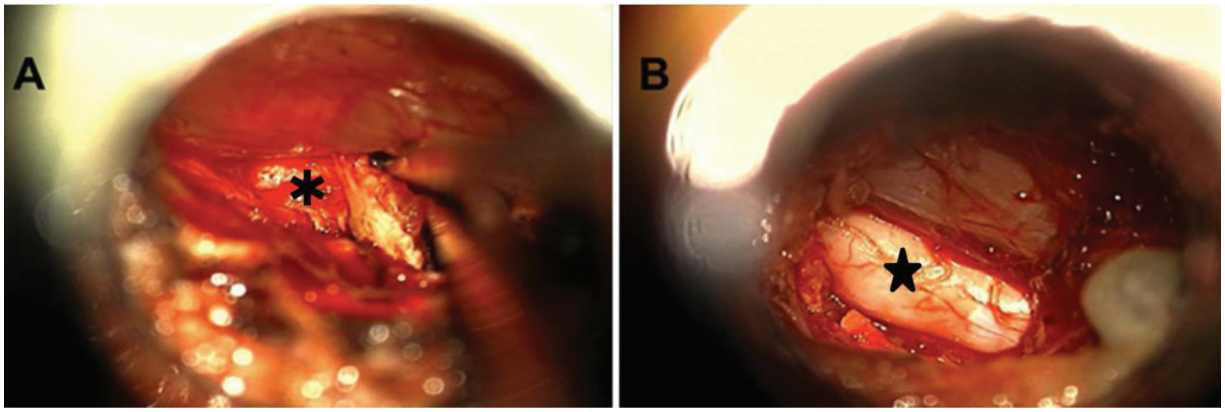

Fig. 2 Imagens intraoperatórias de microdiscectomia tubular. (**A**) Identificação do fragmento herniado. (**B**) Nervo livre após a discectomia. ★Raiz lombar. ✱Hérnia de disco.

escala visual analógica (EVA) para dor lombar e dor irradiada na microdiscectomia convencional em comparação à tubular.[22]

A discectomia tubular é, portanto, alternativa segura e eficaz para o tratamento da hérnia de disco lombar. Apresentando resultados comparáveis, porém com curva de aprendizado mais longa em relação à microdiscectomia convencional.

Cirurgia endoscópica

A cirurgia endoscópica representa o avanço mais significativo desde a microdiscectomia. As primeiras descrições da técnica datam da década de 1980 e 1990, porém foi a partir dos anos 2000 com a evolução tecnológica dos instrumentais que ocorreram os principais avanços.[24,25] As abordagens podem ser realizadas por portal único, como a discectomia totalmente endoscópica (FED, do inglês *full-endoscopic discectom*y) ou técnica biportal ((UBE, do inglês *unilateral biportal endoscopy*), com incisões de 6 a 10 mm, e mínima agressão local.[24]

Dois acessos clássicos foram descritos: transforaminal e interlaminar, escolhidos conforme nível e morfologia da hérnia.[26] A via transforaminal possibilita acesso direto ao disco pelo triângulo de Kambin, sendo o acesso de escolha para hérnias foraminais e extraforaminais e níveis lombares altos onde a área do forame é maior. A via interlaminar favorece o tratamento de hérnias centrais e centro-laterais, sobretudo nos níveis lombares baixos onde a janela interlaminar é maior (►**Fig. 3**).[25,26]

Os resultados clínicos da cirurgia endoscópica comparados a microdiscectomia mostram resultados semelhantes quando se analisam a dor no pós-operatório (EVA) e escores funcionais, como o índice de Owestry (ODI, do inglês Owestry Disability Index), no médio e longo prazo melhores para os pacientes submetidos a endoscopia.[14–16] Outros fatores positivos a favor da endoscopia são o menor tempo de permanência hospitalar e de retorno às atividades laborais, menor sangramento intraoperatório e menor taxa de complicações.[14,15,27] Com relação à recorrência, definida como retorno dos sintomas no mesmo nível operado após período livre dos sintomas, as taxas são

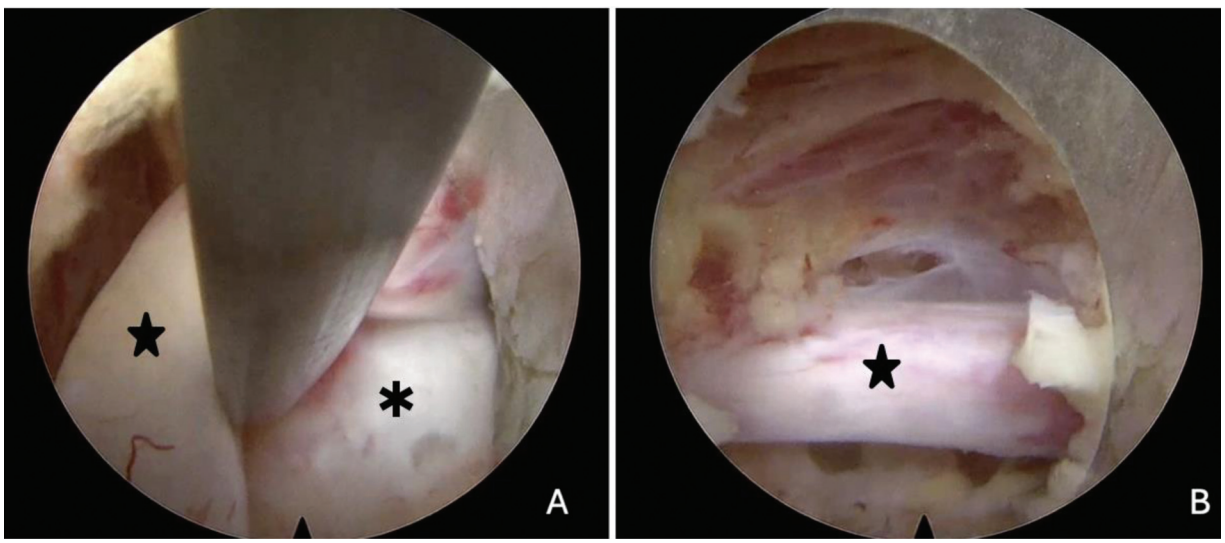

Fig. 3 Imagem intraoperatória de endoscopia interlaminar lombar. (**A**) Afastamento da raiz e exposição da hernia de disco. (**B**) Nervo livre após discectomia. ★Raiz lombar. ✱Hérnia de disco.

semelhantes entre as técnicas, de 3 a 5% no período de 5 anos.[12,16,27,28]

A cirurgia endoscópica requer instrumentais de maior tecnologia que representam procedimento de maior custo inicial do que outras opções de discectomia.[29,30] Porém, o retorno precoce ao trabalho, aliado ao menor período de internação hospitalar fazem com que os custos totais do procedimento, que incluem o custo social e perda de produtividade, tendem a ser menores nas cirurgias endoscópicas.[29,31] Análises de custo-efetividade demonstram que a cirurgia endoscópica é mais eficaz e menos custosa em 12 meses do que a microdiscectomia.[30,31]

A cirurgia endoscópica apresenta maior curva de aprendizado em comparação com outras técnicas. Em média, são considerados cerca de 25 casos para domínio da técnica biportal e 40 para a FED, o que pode aumentar a taxa de complicações e tempo cirúrgico nos casos iniciais.[32] Já para a microdiscectomia são necessários de 10 a 18 casos, facilitando sua adesão e reduzindo variabilidade de resultados.[33]

Medicina regenerativa

O uso da medicina regenerativa para o tratamento de patologias da coluna ainda segue em investigação, com estudos voltados para a aplicação de células troncos mesenquimais (CTMs), concentrados de medula óssea (CMOs) e plasma rico em plaquetas (PRP). Diversos estudos buscam avaliar os resultados do controle de dor lombar em pacientes com doença degenerativa do disco, com resultados ainda insuficientes para validar seu uso rotineiro.[19]

Para o tratamento de pacientes com queixa de radiculopatia por hérnia de disco lombar há evidências que apontam em melhor controle da dor radicular (EVA) após infiltração transforaminal com PRP quando comparado ao uso de corticoide, porém sem alteração de função (ODI) ou no controle da dor lombar.[34]

Outra forma de empregar a medicina regenerativa avaliada em alguns estudos é a utilização do PRP após procedimentos endoscópicos de discectomia. Um dos poucos estudos clínicos randomizados mostrou que não houve diferença nos escores clínicos (ODI e EVA) entre os pacientes que foram submetidos ao PRP comparados aos que não foram. Único achado relevante deste estudo foi uma melhora na escala de Pfirrmann com base nas imagens de ressonância magnética do grupo que utilizou PRP.[35]

Apesar de resultados promissores em outras áreas, a eficácia da medicina regenerativa para tratamento da hérnia de disco lombar ainda carece de resultados e estudos robustos, com padronização dos protocolos de aplicação, dosagem e frequência.

Dispositivos de fechamento anular

Dispositivos e tecnologias para reparo do defeito anular foram desenvolvidos com o objetivo de cobrir a falha no ânulo fibroso e evitar a recidiva. Dentre os sistemas disponíveis destacam-se a sutura do ânulo e dispositivos de fechamento. As principais indicações são para defeitos acima de 6mm com altura discal preservada, fatores associados a aumento da recidiva da hérnia da disco.[18]

A sutura do ânulo pode ser realizada por via endoscópica ou microcirúrgica. Diversas técnicas de sutura são descritas, com ancoragem óssea, fixação apenas no anulo ou sutura conjunta do ligamento longitudinal posterior (LLP).[36] Estudos iniciais demonstram segurança da técnica, porém com resultados insuficientes para corroborar seu uso como rotina na prática cirúrgica.[37]

Os dispositivos projetados para fechar o defeito anular após discectomia são implantes de ancoragem no corpo vertebral que preenchem a falha no ânulo. Ensaios clínicos demonstram redução de recidiva para 7 a 12% e queda nas taxas de reoperação de 13 a 16% para 5 a 6%.[18] A taxa de complicações graves não aumentam, e a função clínica permanece semelhante entre pacientes com e sem o dispositivo.[18] Tais dispositivos contam com aprovação da Food and Drug Adminstration (FDA) para uso nos EUA, porém ainda não estão disponíveis no mercado brasileiro.

Artrodese lombar

Diretrizes norte-americanas não recomendam artrodese para radiculopatia por hérnia discal, sendo indicada para instabilidade radiográfica, recidivas múltiplas ou descompressão óssea ampla.[38] A artrodese reduz recidivas e instabilidade pós-operatória quando comparada à discectomia isolada, sobretudo após recorrências múltiplas (duas ou mais), mas não melhora os desfechos funcionais, já que o alívio restringe-se principalmente à dor lombar, sem impacto significativo na dor radicular ou nos índices de funcionalidade.[20] A artrodese resulta em maior tempo cirúrgico, maior perda sanguínea, internação prolongada e risco aumentado de complicações, como infecção, mal posicionamento dos implantes e degeneração do nível adjacente.[39]

Seu benefício funcional é modesto e deve ser considerado devido ao maior risco de complicações. Em trabalhadores braçais, a artrodese pode aliviar a dor lombar, porém resulta em menor taxa de retorno ao trabalho, maior afastamento, maior uso de medicação analgésica e custos mais elevados, enquanto a discectomia oferece recuperação mais rápida, apesar do maior risco de nova recorrência em atividades fisicamente exigentes.[37]

Considerações finais

O tratamento cirúrgico da hérnia de disco lombar está em constante evolução, com o desenvolvimento de técnicas cada vez mais avançadas. A microdiscectomia continua como técnica segura, eficaz, amplamente difundida e disponível. A cirurgia endoscópica cada vez mais se dissemina entre os cirurgiões e apresenta resultados superiores na recuperação a curto prazo, com retorno precoce do paciente às suas funções, associado a maior custo-efetividade no período de 12 meses, um aspecto importante a ser considerado no cenário de saúde.

As técnicas de fechamento de defeito no ânulo seguem em estudo, assim como a medicina regenerativa, e são

necessários estudos de qualidade para avaliar sua real eficácia. A artrodese segue como tratamento de exceção para hérnia de disco, sendo indicada para casos selecionados.

Por fim, a escolha da técnica cirúrgica deve ser definida a partir da experiência de cada cirurgião e individualizada para cada paciente, considerando o quadro clínico, fatores de risco associados, correlação clínico-radiológica e resultados esperados, alinhados com a expectativa do paciente.

Disponibilidade dos Dados

Os dados serão disponibilizados mediante solicitação ao autor correspondente.

Contribuições dos Autores

FAV: conceitualização; curadoria de dados; análise formal; investigação; metodologia; validação; visualização; redação – esboço original e redação – revisão e edição; BAGR: curadoria de dados; análise formal; investigação; validação; visualização; redação – esboço original e redação – revisão e edição; RHSU: supervisão; validação; visualização; redação – revisão e edição e EBP: supervisão; validação; visualização e redação – revisão e edição.

Suporte Financeiro

Os autores declaram que não receberam suporte financeiro de agências dos setores público, privado ou sem fins lucrativos para a realização deste estudo.

Conflito de Interesses

Os autores não têm conflito de interesses a declarar.

Referências

1 Sun B-L, Zhang Y, Zhang N, et al. Prevalence of lumbar disc herniation in populations with different symptoms based on magnetic resonance imaging study. J Clin Neurosci 2024; 129:110839. Doi: 10.1016/j.jocn.2024.110839
2 Kim Y-K, Kang D, Lee I, Kim S-Y. Differences in the Incidence of Symptomatic Cervical and Lumbar Disc Herniation According to Age, Sex and National Health Insurance Eligibility: A Pilot Study on the Disease's Association with Work. Int J Environ Res Public Health 2018;15(10):2094. Doi: 10.3390/ijerph15102094
3 Deyo RA, Mirza SK. CLINICAL PRACTICE. Herniated Lumbar Intervertebral Disk. N Engl J Med 2016;374(18):1763–1772. Doi: 10.1056/NEJMcp1512658
4 Brisby H. Pathology and possible mechanisms of nervous system response to disc degeneration. J Bone Joint Surg Am 2006;88 (Suppl 2):68–71. Doi: 10.2106/JBJS.E.01282
5 Knezevic NN, Candido KD, Vlaeyen JWS, Van Zundert J, Cohen SP. Low back pain. Lancet 2021;398(10294):78–92. Doi: 10.1016/S0140-6736(21)00733-9
6 Kuris EO, McDonald CL, Palumbo MA, Daniels AH. Evaluation and Management of Cauda Equina Syndrome. Am J Med 2021;134 (12):1483–1489. Doi: 10.1016/j.amjmed.2021.07.021
7 Rashed S, Vassiliou A, Starup-Hansen J, Tsang K. Systematic review and meta-analysis of predictive factors for spontaneous regression in lumbar disc herniation. J Neurosurg Spine 2023;39(04): 471–478. Doi: 10.3171/2023.6.SPINE23367
8 Hincapié CA, Kroismayr D, Hofstetter L, et al. Incidence of and risk factors for lumbar disc herniation with radiculopathy in adults: a systematic review. Eur Spine J 2025;34(01):263–294. Doi: 10.1007/s00586-024-08528-8
9 Wahlström J, Liv P, Stjernbrandt A, et al. Occupational risk factors for surgically treated lumbar disc herniation – a 33-year follow-up. Scand J Work Environ Health 2025;51(06):550–558. Doi: 10.5271/sjweh.4253
10 Kerr D, Zhao W, Lurie JD. What Are Long-term Predictors of Outcomes for Lumbar Disc Herniation? A Randomized and Observational Study. Clin Orthop Relat Res 2015;473(06):1920–1930. Doi: 10.1007/s11999-014-3803-7
11 Kögl N, Petr O, Löscher W, Liljenqvist U, Thomé C Lumbar Disc Herniation—the Significance of Symptom Duration for the Indication for Surgery. Dtsch Arztebl Int 2024;121(13):440–448. Doi: 10.3238/arztebl.m2024.0074
12 He J, Xiao S, Wu Z, Yuan Z. Microendoscopic discectomy versus open discectomy for lumbar disc herniation: a meta-analysis. Eur Spine J 2016;25(05):1373–1381. Doi: 10.1007/s00586-016-4523-3
13 Liu S, Zhang X, Xiong Y, He H. Minimally invasive surgery for lumbar disc herniation: a meta-analysis of efficacy and safety. Int J Surg 2025;111(08):5623–5636. Doi: 10.1097/JS9.0000000000002434
14 Chang H, Xu J, Yang D, Sun J, Gao X, Ding W. Comparison of full-endoscopic foraminoplasty and lumbar discectomy (FEFLD), unilateral biportal endoscopic (UBE) discectomy, and microdiscectomy (MD) for symptomatic lumbar disc herniation. Eur Spine J 2023;32(02):542–554. Doi: 10.1007/s00586-022-07510-6
15 Gadjradj PS, Harhangi BS. Full-endoscopic Transforaminal Discectomy Versus Open Microdiscectomy for Sciatica: Update of a Systematic Review and Meta-analysis. Spine (Phila Pa 1976) 2022;47(18):E591–E594. Doi: 10.1097/BRS.0000000000004421
16 Taha AM, Hegab A, Yousef M, Abdelhakam M, Dahshan SA. A meta-analysis of percutaneous endoscopic discectomy and microdiscectomy for lumbar disc herniation: assessing surgical efficacy and clinical outcomes. Neurol Res 2025;47(10): 997–1012. Doi: 10.1080/01616412.2025.2511086
17 Thomé C, Kuršumovic A, Klassen PD, et al; Annular Closure RCT Study Group. Effectiveness of an Annular Closure Device to Prevent Recurrent Lumbar Disc Herniation: A Secondary Analysis With 5 Years of Follow-up. JAMA Netw Open 2021;4(12): e2136809. Doi: 10.1001/jamanetworkopen.2021.36809
18 Li W-S, Li G-Y, Yan Q, Chen W-T, Cong L. The effectiveness and safety of annulus closure device implantation in lumbar discectomy for patients with lumbar disc herniation: a systematic review and meta-analysis. Eur Spine J 2023;32(07):2377–2386. Doi: 10.1007/s00586-023-07629-0
19 Pers Y-M, Soler-Rich R, Vadalà G, et al. Allogenic bone marrow-derived mesenchymal stromal cell-based therapy for patients with chronic low back pain: a prospective, multicentre, randomised placebo controlled trial (RESPINE study). Ann Rheum Dis 2024;83(11):1572–1583. Doi: 10.1136/ard-2024-225771
20 Lei F, Yanfang L, Shangxing W, Weihao Y, Wei L, Jing T. Spinal Fusion Versus Repeat Discectomy for Recurrent Lumbar Disc Herniation: A Systematic Review and Meta-Analysis. World Neurosurg 2023;173:126–135.e5. Doi: 10.1016/j.wneu.2022.12.091
21 Overdevest GM, Peul WC, Brand R, et al; Leiden-The Hague Spine Intervention Prognostic Study Group. Tubular discectomy versus conventional microdiscectomy for the treatment of lumbar disc herniation: long-term results of a randomised controlled trial. J Neurol Neurosurg Psychiatry 2017;88(12):1008–1016. Doi: 10.1136/jnnp-2016-315306
22 Arts MP, Brand R, van den Akker ME, Koes BW, Bartels RHMA, Peul WCLeiden-The Hague Spine Intervention Prognostic Study Group (SIPS) Tubular diskectomy vs conventional microdiskectomy for sciatica: a randomized controlled trial. JAMA 2009;302(02): 149–158. Doi: 10.1001/jama.2009.972
23 Wang Y, Liang Z, Wu J, Tu S, Chen C. Comparative Clinical Effectiveness of Tubular Microdiscectomy and Conventional Microdiscectomy for Lumbar Disc Herniation: A Systematic

Review and Network Meta-Analysis. Spine (Phila Pa 1976) 2019; 44(14):1025–1033. Doi: 10.1097/BRS.0000000000003001
24 Kambin P, Sampson S. Posterolateral percutaneous suction–excision of herniated lumbar intervertebral discs. Report of interim results. Clin Orthop Relat Res 1986; ((207):37–43
25 Ruetten S, Komp M, Godolias G. A New full-endoscopic technique for the interlaminar operation of lumbar disc herniations using 6-mm endoscopes: prospective 2-year results of 331 patients. Minim Invasive Neurosurg 2006;49(02):80–87. Doi: 10.1055/s-2006-932172
26 Kwon B, Moon A. Advances in endoscopic lumbar spine surgery: a comprehensive review of the techniques used for the treatment of lumbar disc herniations and spinal stenosis and lumbar spinal fusion. Spine J 2026;26(03):457–466. Doi: 10.1016/j.spinee.2025.06.004
27 Ahn Y, Lee SG, Son S, Keum HJ. Transforaminal Endoscopic Lumbar Discectomy Versus Open Lumbar Microdiscectomy: A Comparative Cohort Study with a 5-Year Follow-Up. Pain Physician 2019; 22(03):295–304
28 Yang C-C, Chen C-M, Lin MH-C, et al. Complications of Full-Endoscopic Lumbar Discectomy versus Open Lumbar Microdiscectomy: A Systematic Review and Meta-Analysis. World Neurosurg 2022;168:333–348. Doi: 10.1016/j.wneu.2022.06.023
29 Choi K-C, Shim H-K, Kim J-S, et al. Cost-effectiveness of microdiscectomy versus endoscopic discectomy for lumbar disc herniation. Spine J 2019;19(07):1162–1169. Doi: 10.1016/j.spinee.2019.02.003
30 Golan JD, Elkaim LM, Alrashidi Q, Georgiopoulos M, Lasry O. Economic comparisons of endoscopic spine surgery: a systematic review. Eur Spine J 2023;32(08):2627–2636. Doi: 10.1007/s00586-023-07699-0
31 Gadjradj PS, Broulikova HM, van Dongen JM, et al. Cost-effectiveness of full endoscopic versus open discectomy for sciatica. Br J Sports Med 2022;56(18):1018–1025. Doi: 10.1136/bjsports-2021-104808
32 Wang B, Lü G, Patel AA, Ren P, Cheng I. An evaluation of the learning curve for a complex surgical technique: the full-endoscopic interlaminar approach for lumbar disc herniations. Spine J 2011;11(02):122–130. Doi: 10.1016/j.spinee.2010.12.006
33 Staartjes VE, Wispelaere MP, Miedema J, Schröder ML. Recurrent Lumbar Disc Herniation After Tubular Microdiscectomy: Analysis of Learning Curve Progression. World Neurosurg 2017; 107:28–34. Doi: 10.1016/j.wneu.2017.07.121
34 Wongjarupong A, Pairuchvej S, Laohapornsvan P, et al. "Platelet-Rich Plasma" epidural injection an emerging strategy in lumbar disc herniation: a Randomized Controlled Trial. BMC Musculoskelet Disord 2023;24(01):335. Doi: 10.1186/s12891-023-06429-3
35 Qi H, Zhou Z, Li G, Huang Y, Chen S, Liu B. Evaluating the impact of platelet-rich plasma injection in spinal endoscopic nucleotomy on MRI pfirrmann grading and clinical outcomes in lumbar disc herniation. J Orthop Surg Res 2024;19(01):655. Doi: 10.1186/s13018-024-05153-5
36 Wang F, Li J, Li JZ, et al. Bone anchoring annular suture technique for repairing annular defects at vertebral body edge following lumbar discectomy. Sci Rep 2025;15(01):5047. Doi: 10.1038/s41598-025-89179-7
37 Bailey A, Araghi A, Blumenthal S, Huffmon GVAnular Repair Clinical Study Group. Prospective, multicenter, randomized, controlled study of anular repair in lumbar discectomy: two-year follow-up. Spine (Phila Pa 1976) 2013;38(14):1161–1169. Doi: 10.1097/BRS.0b013e31828b2e2f
38 Wang JC, Dailey AT, Mummaneni PV, et al. Guideline update for the performance of fusion procedures for degenerative disease of the lumbar spine. Part 8: lumbar fusion for disc herniation and radiculopathy. J Neurosurg Spine 2014;21(01):48–53. Doi: 10.3171/2014.4.SPINE14271
39 Kerezoudis P, Goncalves S, Cesare JD, et al. Comparing outcomes of fusion versus repeat discectomy for recurrent lumbar disc herniation: A systematic review and meta-analysis. Clin Neurol Neurosurg 2018;171:70–78. Doi: 10.1016/j.clineuro.2018.05.023