Article published online: 2025-12-30

Perda de altura radial em pacientes submetidos à fixação com placa bloqueada anatômica volar de rádio distal: Um estudo retrospectivo em uma instituição pública

Loss of Radial Height in Patients Undergoing Fixation with a Distal Volar Anatomical Locking Plate: A Retrospective Study in a Public Institution

Heitor Teixeira Alves Carvalho[1] Yves Pacheco Dias March e Souza[1] Felipe Pinheiro da Silva[1] Érica Maciel Heringer[1] João Carlos Ostermeir Silva Pereira[2] Saulo Fontes de Almeida[2]

[1] Programa de Residência Médica, Instituto Nacional de Traumatologia e Ortopedia, Rio de Janeiro, RJ, Brasil
[2] Centro de Cirurgia da Mão, Instituto Nacional de Traumatologia e Ortopedia, Rio de Janeiro, RJ, Brasil

Endereço para correspondência Heitor Teixeira Alves Carvalho, MD, Programa de Residência Médica, Instituto Nacional de Traumatologia e Ortopedia, Avenida Brasil 500, Caju, Rio de Janeiro, RJ, 20940–070, Brasil (e-mail: heitorcarvalhoufjf@gmail.com).

Rev Bras Ortop 2025;60(6):s00451814403.

Resumo

Objetivo Avaliar e quantificar a frequência e magnitude da perda tardia de parâmetros radiográficos de redução de fraturas de rádio distal em pacientes operados com placa volar bloqueada.

Métodos Este é um estudo retrospectivo e transversal que analisou radiograficamente 65 punhos operados entre 2020 e 2024 em uma instituição pública, avaliando a perda de altura radial no seguimento pós-operatório.

Resultados Os resultados mostraram uma perda mediana de 0,60 mm, com 13,8% dos pacientes apresentando perdas superiores a 2 mm e 75,4% perdas inferiores. Não encontramos indícios de que o sexo do paciente afete de forma estatisticamente significativa essa incidência após o teste de Wald

Conclusão Apesar da eficácia da placa volar bloqueada na manutenção da redução, a perda de altura radial ainda ocorre, especialmente em pacientes mais idosos e com fraturas mais complexas. O presente estudo corrobora a utilização dessa técnica de osteossíntese que mostra-se uma ferramenta fundamental na abordagem das complexas fraturas do terço distal do rádio, a fim de restaurar e manter a anatomia da região.

Palavras-chave
- fixação interna de fraturas
- fraturas distais do rádio
- placas ósseas

Trabalho desenvolvido no Instituto Nacional de Traumatologia e Ortopedia, Rio de Janeiro, RJ, Brasil.

recebido
07 de agosto de 2025
aceito
20 de outubro de 2025

DOI https://doi.org/10.1055/s-0045-1814403.
ISSN 0102-3616.

© 2025. The Author(s).
This is an open access article published by Thieme under the terms of the Creative Commons Attribution 4.0 International License, permitting copying and reproduction so long as the original work is given appropriate credit (https://creativecommons.org/licenses/by/4.0/)

Thieme Revinter Publicações Ltda., Rua Rego Freitas, 175, loja 1, República, São Paulo, SP, CEP 01220-010, Brazil

Abstract

Objective To evaluate and quantify the frequency and magnitude of late loss of radiographic parameters following volar locking plate fixation of distal radius fractures.

Methods The present is a retrospective, cross-sectional study that radiographically analyzed 65 wrists operated on between 2020 and 2024 at a public institution, evaluating postoperative loss of radial height.

Results The results showed a median loss of 0.60 mm, with 13.8% of patients experiencing losses greater than 2 mm, and 75.4% experiencing lower losses. No evidence was found that sex statistically significantly affects this incidence after the Wald test.

Conclusion Despite the effectiveness of the volar locking plate in maintaining reduction, loss of radial height still occurs, especially in older patients with more complex fractures. The present study corroborates the use of this osteosynthesis technique, a fundamental tool in the management of complex fractures of the distal third of the radius, to restore and maintain the anatomy of the region.

Keywords

- bone plates
- fracture fixation, internal
- radius fracture, distal

Introdução

As fraturas da extremidade distal do rádio são as mais frequentes entre as fraturas dos membros superiores, correspondendo a 17% de todas as fraturas do esqueleto e 75% das fraturas do antebraço.[1] Apresentam uma distribuição bimodal, em jovens através de traumas de alta energia, e na população idosa com traumas de baixa energia.[2] Percebe-se, nos últimos anos, um aumento da prevalência das fraturas do rádio distal como resultado, principalmente, do envelhecimento populacional, representando o segundo tipo de fratura mais comum nessa faixa etária.[3]

A análise específica das fraturas e o planejamento do tratamento requerem o conhecimento da anatomia normal da região.[4] A extremidade distal do rádio faz parte da articulação do punho junto à extremidade distal da ulna e aos ossos do carpo, havendo um equilíbrio anatômico e biomecânico entre as estruturas ósseas, músculo-tendinosas e ligamentares que permitem a funcionalidade da mão.[5]

A extremidade distal do rádio possui uma anatomia complexa, com concavidades e inclinações em diferentes planos. Ela apresenta três facetas articulares côncavas, as fossas do escafoide e do semilunar e o entalhe sigmoide, onde articula-se com o escafoide, o semilunar e a cabeça da ulna, respectivamente. A fossa semilunar tem importância crítica na estabilidade das articulações rádio-cárpica e rádio-ulnar, envolvendo relações ósseas e ligamentares.[5] O aspecto dorsal da extremidade distal do rádio apresenta o tubérculo de Lister, uma proeminência óssea que pode variar de 4 a 10 mm e funciona como fulcro para o tendão extensor longo do polegar.[6]

A extremidade distal do rádio possui inclinações e medidas que são avaliadas nas radiografias em incidências póstero-anterior (PA) neutra (inclinação radial, altura radial e variância ulnar) e de perfil (inclinação volar ou *tilt* volar) (►**Fig. 1**).

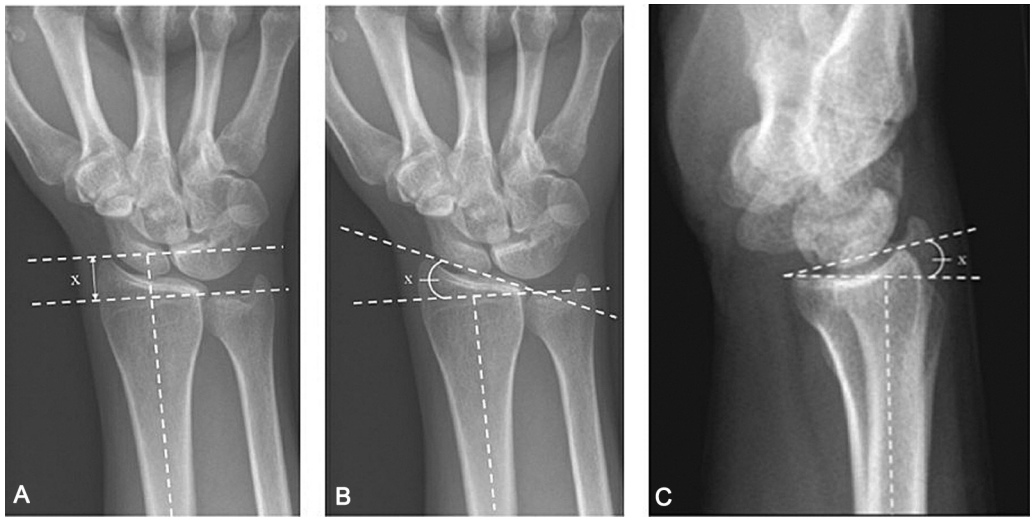

Fig. 1 (**A**) A altura radial média (X) é de 11 a 12 mm. (**B**) A inclinação radial média (X) é de 22 a 23°. (**C**) O *tilt* volar (X) é de 11 à 22°. (De Patel SP, Rozental TR. Distal radius fractures—biomechanics and classification. Hand Surgery Update VI. © 2016 American Society for Surgery of the Hand).

A inclinação radial é o ângulo entre uma linha tangenciando a superfície articular do rádio, desde o topo da estiloide radial ao canto ulnar do rádio e outra linha perpendicular ao eixo longitudinal da diáfise do rádio, com valor médio de 23 graus.[4]

A altura radial, usada na avaliação do encurtamento do rádio após fratura, pode ser obtida pela incidência PA. Duas linhas são traçadas perpendicularmente ao eixo longo do rádio, uma na ponta do estiloide radial e a segunda na borda ulnar da superfície articular radial distal, seu valor normal é de cerca de 11 a 12 mm.[7]

A variância ulnar é avaliada por uma linha tangente à superfície subcondral da articulação radiossemilunar e outra tangenciando a porção mais distal da superfície articular da ulna, com valor médio de 1 mm.[8]

A inclinação volar (*tilt*) radial é o ângulo formado entre uma linha que tangencia os lábios volar e dorsal da fossa do semilunar e outra linha perpendicular ao eixo longitudinal do rádio, com valor médio de 11 graus.[4]

A avaliação desses parâmetros de forma radiológica se provou um método confiável e reprodutível.[9]

Esses parâmetros radiográficos são fundamentais para avaliar a correta restauração anatômica e funcional do terço distal do rádio após fraturas e suas respectivas reconstruções cirúrgicas.[10]

As fraturas da extremidade distal do rádio possuem grande diversidade de padrões de apresentação e quando se requer o tratamento cirúrgico, embora várias técnicas já tenham sido descritas, a redução aberta e fixação interna com a placa volar bloqueada se tornou o método de escolha.[11] A técnica da placa volar bloqueada possibilitou a colocação de parafusos em posição subcondral, gerando sustentação para a superfície articular e diminuindo a perda de redução nas fraturas com cominuição dorsal.[12]

A aplicação de placas bloqueadas na superfície volar do rádio permitiu a obtenção de fixação estável das fraturas intra e extra-articulares, possibilitando a mobilização precoce do punho e recuperação funcional articular mais rápida, tendo sido demonstrado superioridade nos resultados em relação às placas não bloqueadas, tanto volar quanto dorsal.[13] Apesar disso, apresentam taxas de complicações que variam de 3 a 36%, segundo a literatura.[14] Sendo a perda de redução a mais significativa entre as complicações possíveis.[15]

Há um consenso entre cirurgiões de que os melhores resultados pós-cirúrgicos são obtidos através do restabelecimento dos parâmetros anatômicos radiográficos pré-operatórios. A perda de redução no pós-operatório, principalmente da altura radial, é uma complicação que pode levar à dor, instabilidade e perda de força.[16]

Deste modo, este estudo tem como objetivo primariamente avaliar e quantificar a frequência e magnitude da perda tardia de parâmetros radiográficos de redução de fraturas de rádio distal em pacientes operados com placa volar bloqueada. Secundariamente, correlacionar os parâmetros radiográficos com a cronologia e os dados epidemiológicos dos pacientes.

Materiais e Métodos

O presente estudo é uma análise retrospectiva e transversal, aprovada pelo Comitê de Ética em Pesquisa CAAE: 82364524.2.0000.5273, de pacientes com fratura de rádio distal submetidos à osteossíntese em nosso serviço entre os anos de 2020 e 2024. A placa bloqueada anatômica volar de rádio distal APTUS Wrist 2.5 (Medartis) foi utilizada como implante.

Os critérios de inclusão foram pacientes submetidos à cirurgia de rádio distal com APTUS Wrist 2.5, acompanhamento mínimo de 3 meses e paciente com idade superior a 18 anos.

Os critérios de exclusão foram pacientes com fraturas associadas no mesmo membro, uso de material de síntese adicional a placa bloqueada e pacientes sem registro radiográfico pós-operatório disponíveis no sistema de imagem digital.

Foram avaliados neste trabalho pacientes com tempo entre fratura e cirurgia de no máximo 4 semanas.

Por meio do filtro digital "FRATURA DA EXTREMIDADE DISTAL DO RADIO/ FRATURA DO ANTEBRAÇO", foram selecionados os punhos operados em nosso serviço no período estabelecido. Após avaliação radiográfica e de prontuário, foram selecionados 114 punhos para o estudo.

As radiografias utilizadas são padronizadas pela instituição. Neste trabalho, utilizamos a incidência PA verdadeira com 1 metro de distância do *book*, 44 kilovolts (KV), e 3.2 de miliamperes por segundo (mA/s).

Foi realizada a aferição da altura radial na primeira radiografia pós-operatória e nas radiografias pós-operatórias subsequentes através do sistema digital de imagens da instituição (►**Figs. 2**–**3**). Foram colhidos também dados como sexo, idade, lateralidade da fratura e data da cirurgia. Os dados obtidos foram planilhados e as aferições foram realizadas por quatro avaliadores.

Os pacientes em pós-operatório de fratura do terço distal do rádio têm por protocolo de seguimento os retornos seriados em 3 semanas, 3 meses, 6 meses e 1 ano. Neste trabalho, recrutamos pacientes com pelo menos 2 radiografias no período de 3 meses.

Para padronização da avaliação utilizamos o sistema de classificação incongruência, deslocamento, energia, idade e lesões (IDEAL), cujas características são de análise de cinco variáveis. Para cada uma delas é conferida a pontuação de zero a 1, segundo ausência ou presença dos fatores, totalizando 5 pontos, sendo tipo I de 0 a 1 ponto, tipo II de 2 a 3 pontos e tipo III de 4 a5 pontos.

Para pontuar zero ou 1, foram utilizados os parâmetros de acordo com a ►**Tabela 1**.

Análise estatística

Na análise, foi calculada a variação na altura radial em relação à primeira radiografia pós-operatória, expressa em milímetros. Os dados categóricos estão apresentados como ocorrência absoluta (percentual), enquanto os dados numéricos, que não apresentaram distribuição normal de acordo com o

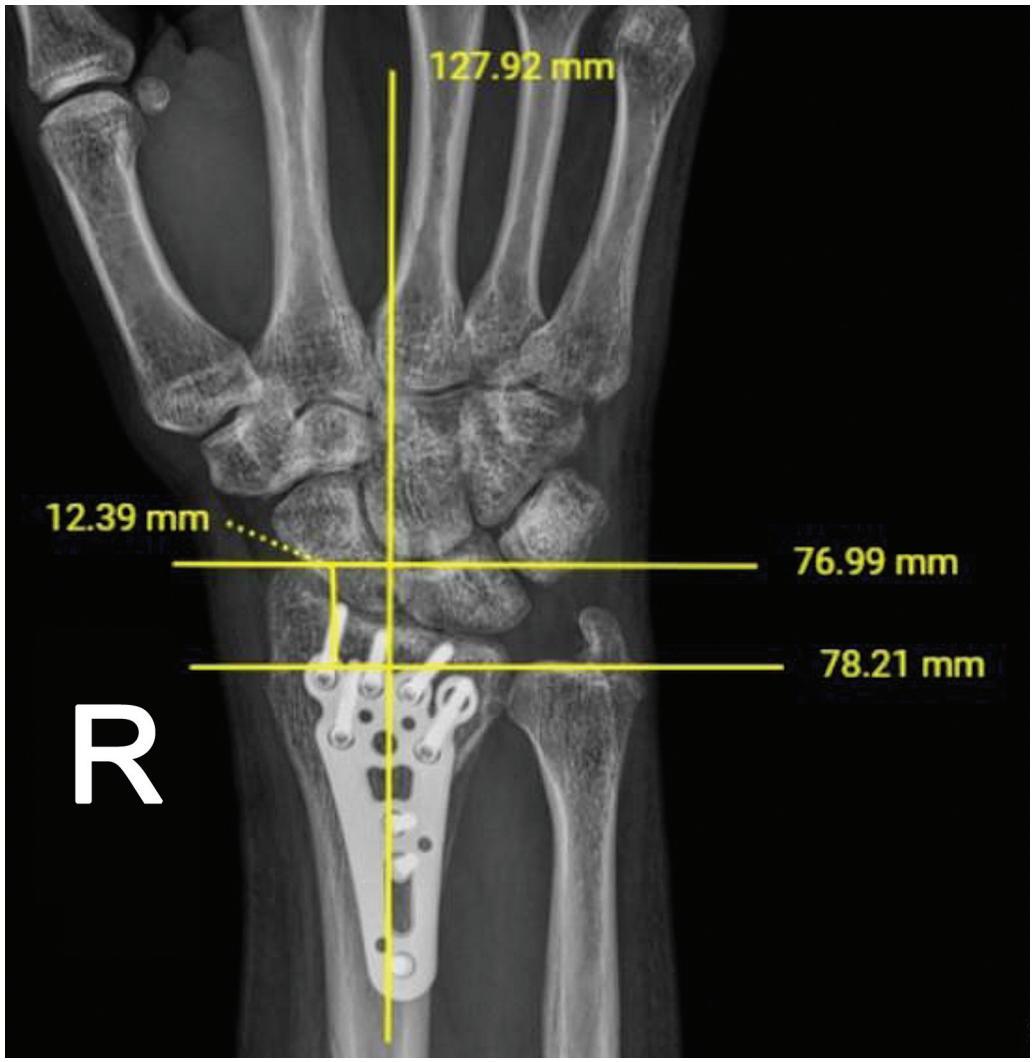

Fig. 2 Altura radial no pós-operatório imediato.

teste de Shapiro-Wilk (alpha de 0,05), estão apresentados como mediana (intervalo interquartílico [IIQ]). Foi calculada a incidência de perda na altura radial maior que 2 mm, e o efeito do sexo nessa incidência foi quantificado pela razão de chances (RC), obtida em regressão logística convencional, e avaliado pelo teste de Wald. As análises e figuras foram desenvolvidas em rotinas especialmente desenvolvidas em Python 3.10 (Python Software Foundation), com nível de significância de 0,05.

Resultados

Foram analisados dados de 114 punhos, dos quais 65 tiveram acompanhamento mínimo de 3 meses e foram incluídos na análise. Os dados foram obtidos de 62 pacientes, sendo 3 casos de fratura bilateral.

Dentre os casos unilaterais, o lado acometido foi o esquerdo em 41 casos e o direito em 18. Os pacientes tinham 54 anos na mediana, com IIQ de 46 a 61, sendo 33 (53,2%) mulheres e 29 (46,8%) homens. O tempo de seguimento médio foi de 6 (IIQ 4–10) meses, variando de 3 a 18 meses (►**Fig. 4**).

Considerando a última medida obtida para cada punho, observamos uma perda de altura de 0,60 (0,14–1,43) mm, com um máximo de 5,83 mm (►**Fig. 1**). Não foi detectado qualquer nível de afundamento em 7 (10,8%) punhos, enquanto 49 (75,4%) apresentaram perdas detectáveis de até 2 mm e 9 (13,8%) apresentaram perdas maiores durante o período analisado (►**Tabela 2**). Foram observados 2 casos de perda maior que 2 mm entre homens e 7 entre mulheres, correspondendo a incidências de 6,7% e 20,0%, respectivamente. Não encontramos indícios de que o sexo afete de forma estatisticamente significativa essa incidência após o teste de Wald (RC = 3,5; $p = 0{,}138$) (►**Fig. 5**).

Utilizando a classificação IDEAL para avaliação dos pacientes e respeitando nossos critérios de inclusão e exclusão, foram avaliados pacientes apenas do tipo II. Isso deve-se ao fato de que no tipo I estão pacientes tratados de forma conservadora e no tipo III aqueles que necessitaram de métodos combinados de osteossíntese ou enxertia óssea.[17]

Foram observados 2 casos de aumento de altura radial que retornaram ao parâmetro visualizado à primeira radiografia em medições subsequentes. Foram observados também

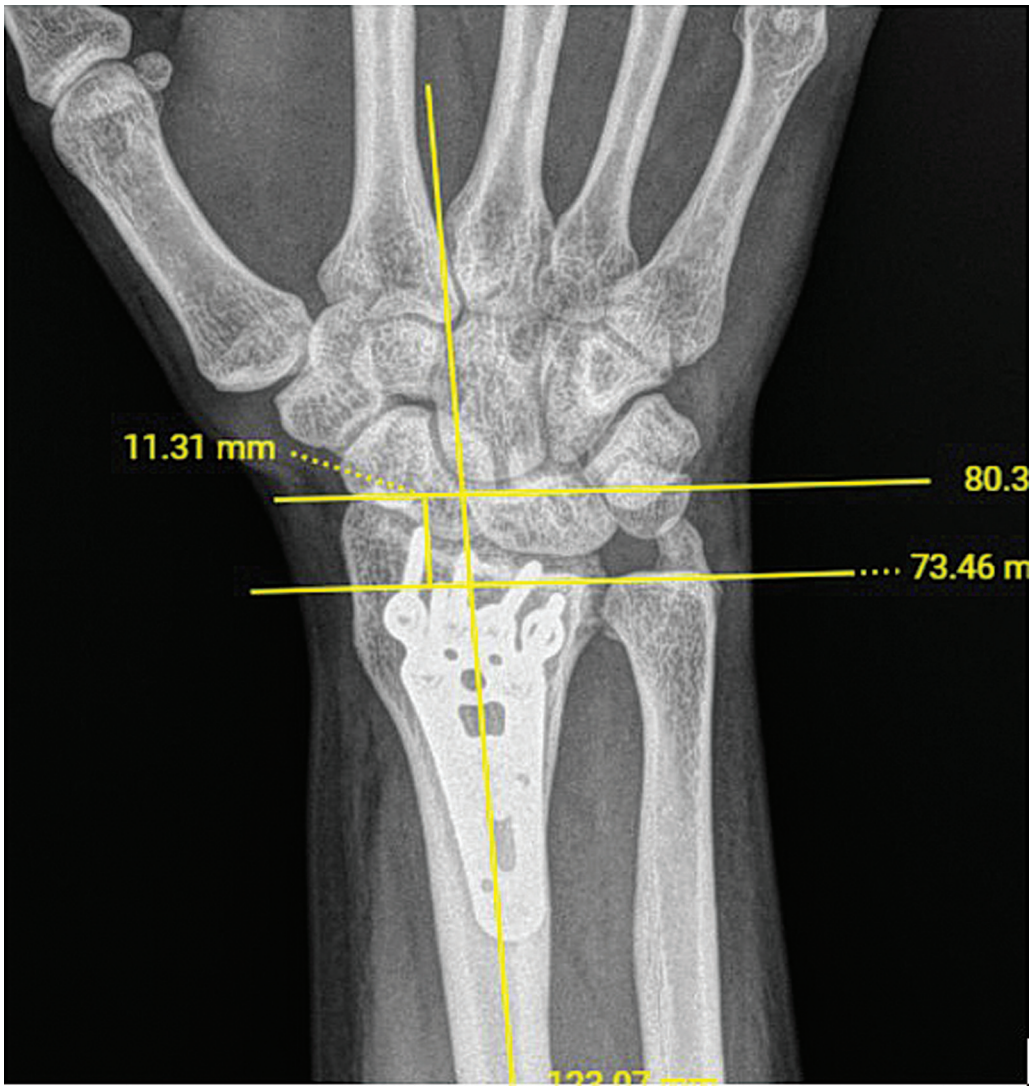

Fig. 3 Alteração de altura radial em um período de 6 meses.

Tabela 1 Classificação IDEAL

	Característica	0 pontos	1 ponto
I	Idade	< 60 anos	> 60 anos
D	Desvio	Não	Desvio que necessita de redução
E	Energia[1]	Baixa	Alta
A	Incongruência articular	Não	Incongruência ou *gap* > 2 mm
L	Lesões associadas[2]	Ausentes	Presentes

Notas: 1. BAIXA: queda da própria altura/ALTA: outros.
2. Fraturas expostas/fratura dos ossos do carpo/instabilidade carpal/ ratura da ulna distal.

Classificação	Escore	Descrição	Tratamento	Prognóstico
I	0–1 pontos	Estável	Conservador	Bom
II	2–3 pontos	Potencialmente instáveis	Fixação externa, pinagem percutânea e osteossíntese com placa	Intermediário
III	4–5 pontos	Complexa	Métodos associados, enxertia óssea	Ruim

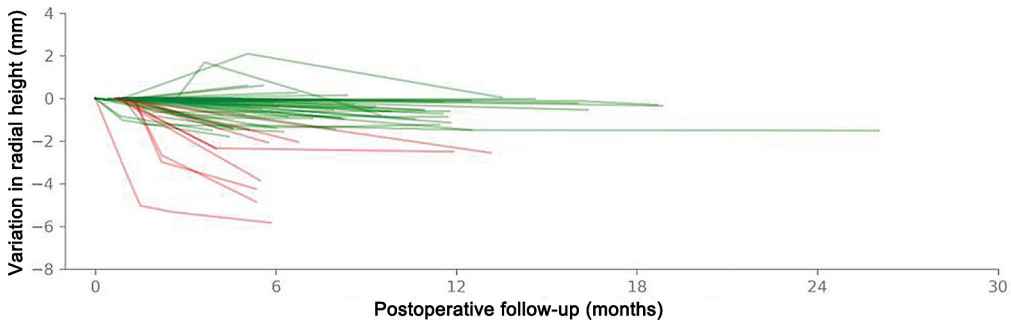

Fig. 4 Variação na altura radial dos punhos acompanhados. Cada punho é representado por uma linha individual, sendo os punhos com perda de altura superior a 2 mm representados em vermelho, e os demais representados em verde.

Tabela 2 Demonstrativo da amostra

	N	%
Sem perda de altura radia	7	10,8%
Perda de altura radial até 2 mm	49	75,4%
Perda de altura radial maior que 2 mm	9	13,8%
Total	65	100%

outros 2 casos com apenas 2 radiografias de acompanhamento pós-operatório demonstrando aumento de altura radial maior que 1 mm (estes 4 casos estão descritos junto aos que não perderam altura radial). Este fenômeno pode ser explicado pela variabilidade da técnica de radiografia e foi também observado por outros autores em acompanhamentos radiográficos distintos.[18]

Discussão

A fratura da extremidade distal do rádio é uma das fraturas mais comuns em pacientes osteoporóticos e na população idosa. Com uma maior fragilidade, especialmente na porção metafisária do osso, a fixação destas fraturas é um desafio. Com o advento de placas bloqueadas anatômicas de rádio distal, promovendo estabilidade angular com os parafusos bloqueados, a manutenção da redução e possibilidade de reabilitação precoce é esperada pelos cirurgiões. Porém, estudos[19] demonstram que mesmo com o uso de placas bloqueadas, existe uma perda de parâmetros de redução pós-operatória.

Figl et al.,[20] em 2009, avaliaram 58 pacientes com idade $\geq$ 75 anos por 13 meses, investigando perda secundária de redução após osteossíntese com placa volar bloqueada em pacientes com fratura de rádio distal, sem alteração no *tilt*

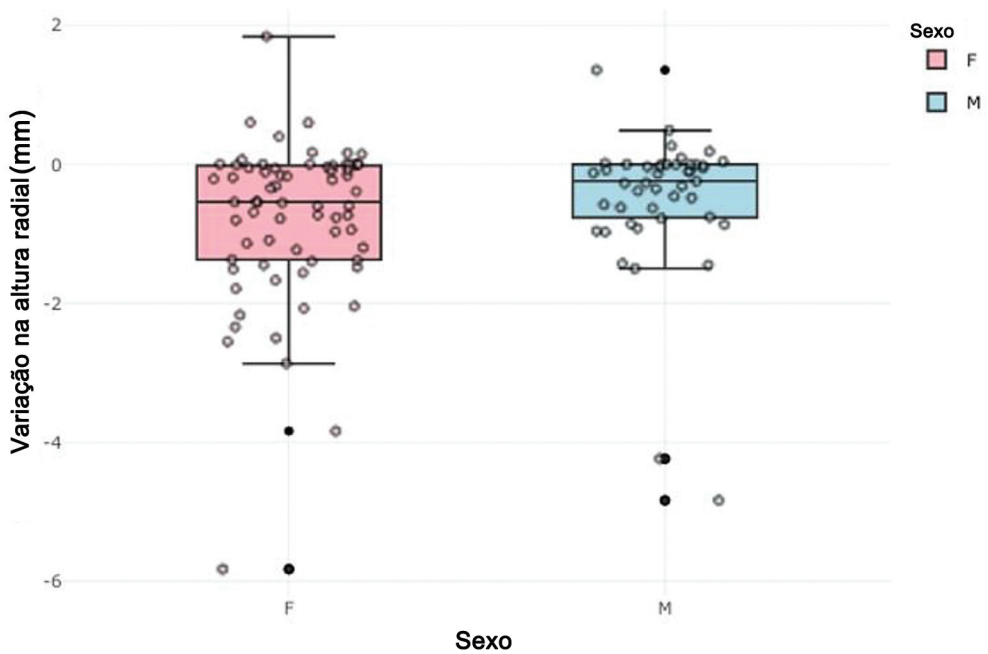

Fig. 5 Variação pós-operatória da altura radial (em mm), por sexo.

volar. Cheng et al.[19] encontraram uma perda média de 1,3 ± 0,9 mm de altura radial na consulta de seguimento de 1 ano. O presente estudo aponta que 9% dos pacientes apresentaram uma perda média de altura radial de 1.3 mm, sem alterações na avaliação dos *tilts* radial e volar. Esses dados são condizentes com o que a literatura vem apresentando sobre o assunto.

Da mesma maneira, um estudo de Cheng et al.[19] avaliou 87 pacientes com fratura extra articular de rádio distal fixados com placa volar bloqueada, observando uma perda média de altura radial de 1.3 ± 0.9 mm. Segundo o autor, a idade avançada, variância ulnar positiva, as alterações na densitometria óssea e a menor distância entre o foco da fratura e a articulação radiocárpica foram associados à perda de altura radial. Neste estudo, 89,2% dos pacientes avaliados apresentaram algum grau de diminuição de altura radial, sendo que apenas 13,8% dos pacientes tiveram perda de altura radial maior que 2 mm.

A nossa amostra tinha uma média de idade de 54 anos, e considerando que a idade avançada é um fator de risco para perda da altura radial, observamos resultados semelhantes aos relatados na literatura quanto à perda média da altura radial. Uma justificativa para esse achado é a gravidade dos casos operados no nosso centro, uma vez que somos um centro de assistência quaternária no sistema de saúde. Com isso, observamos outros fatores de risco atuando indiretamente, tais como densitometria óssea e menor distância entre o foco da fratura e a articulação radiocárpica e o grau de fragmentação.[15,21]

Thompson[22] descreveu em sua revisão sistemática a presença de outras complicações possíveis, bem como: síndrome do túnel do carpo (2–3%), ruptura tendinosa (1–2%) e necessidade de remoção do material de síntese em (6%). Além disso, o estudo de Xavier et al.[23] apontou que a perda da altura radial resultou em um déficit de força de preensão associado a perda de arco de movimento.

De acordo com a definição da classificação IDEAL, fraturas avaliadas como tipo II apresentam desvio e são consideradas potencialmente instáveis. Possuem alto risco de perda da redução e de evolução para consolidação viciosa, seja pela baixa qualidade óssea em pacientes idosos, pelo trauma de alta energia em jovens, pela presença de incongruência articular ou ainda por lesões associadas em qualquer faixa etária.[17] Nesse contexto, conseguimos observar que nesse grupo, a perda da altura radial no seguimento pós-operatório acontece, mas, em média, é menor que 2 mm.

Farhan et al.[24] demonstraram que pacientes com casos mais complexos, tratados com associação de métodos de osteossíntese, apresentaram uma média de altura radial de 8,5 mm. Isso representa uma perda maior que 2 mm. Sendo assim, concluímos que em casos definidos como tipo III pelo sistema de classificação IDEAL há uma maior alteração da altura radial.

O presente estudo, com um bom número de paciente avaliados e com a utilização de um mesmo modelo de placa bloqueada, outorga confiabilidade aos resultados obtidos. Indo ao encontro à literatura atual sobre o assunto, corroborando e incentivando ao uso de placa bloqueada para fraturas de rádio distal a fim de buscar restaurar e manter os parâmetros anatômicos da região.

No entanto, é fundamental trazer luz aos pontos negativos. A perda de seguimento de 42.9% dos pacientes da amostra inicial mostra-se uma dificuldade presente em serviços públicos, além do relevante número de pacientes que foram operados com um tempo não ideal de fratura, superior a 4 semanas, excluídos da amostra. Ademais, há como perfil das fraturas e dos pacientes operados nessa instituição (um serviço quaternário) um possível viés de seleção, e também não foi realizada uma avaliação/subdivisão dos casos quanto aos seus parâmetros pré-operatórios, podendo ser feita essa análise em artigos futuros.

Nosso artigo possui alguns pontos positivos. O primeiro, um bom número de pacientes avaliados, conferindo maior confiabilidade aos resultados obtidos. Segundo a utilização de um mesmo modelo de placa bloqueada, interferindo o mínimo possível na técnica cirúrgica e posterior análise. Por fim, uma homogeneidade da amostra, dada a avaliação de pacientes classificados apenas como tipo II da classificação IDEAL, diminuindo vieses que poderiam confundir os resultados. No entanto, é fundamental trazer luz aos pontos negativos observados, como: a variação da gravidade das fraturas analisadas e tempo curto de seguimento. Além disso, não houve uma avaliação funcional dos pacientes correlacionada com os parâmetros radiográficos, uma vez que não era o objetivo principal do trabalho, sendo uma possibilidade para estudos futuros. Assim, torna-se fundamental a continuidade do acompanhamento para consolidação dos resultados e análises de trabalhos futuros.

Conclusão

Apesar de placas bloqueadas anatômicas de rádio distal oferecerem estabilidade angular aos parafusos bloqueados, é esperada uma perda de altura radial no seguimento pós-operatório. Porém, na maior parte dos pacientes é esperado que essa perda seja menor que 2 mm. O presente estudo corrobora a utilização dessa técnica de osteossíntese que mostra-se uma ferramenta fundamental na abordagem das fraturas do terço distal do rádio a fim de restaurar e manter a anatomia da região. Por fim, mais estudos são fundamentais para a avaliação correlacional entre funcionalidade e parâmetros radiográficos.

Disponibilidade dos Dados
Os dados serão disponibilizados mediante solicitação ao autor correspondente.

Contribuições dos Autores
HTAC, YPMD, FPS e EMH: curadoria de dados, investigação, metodologia, redação – rascunho original e redação – revisão & edição; e JCOSP e SFA: conceitualização, análise formal, validação, supervisão e redação – revisão crítica e aprovação final da versão a ser publicada.

Suporte Financeiro
Os autores declaram que não receberam suporte financeiro de agências dos setores público, privado ou sem fins lucrativos para a realização deste estudo.

Conflito de Interesses
Os autores não têm conflito de interesses a declarar.

Referências

1 Dario P, Matteo G, Carolina C, et al. Is it really necessary to restore radial anatomic parameters after distal radius fractures? Injury 2014;45(Suppl 6):S21–S26. Doi: 10.1016/j.injury.2014.10.018
2 Court-Brown CM, Caesar B. Epidemiology of adult fractures: A review. Injury 2006;37(08):691–697. Doi: 10.1016/j.injury.2006.04.130
3 Bolliger L, Meyer A. Distal radius fractures in the elderly: Epidemiology, treatment, and outcome. Orthop Clin North Am 2010;41(01):109–116
4 Suojärvi N, Tampio J, Lindfors N, Waris E. Computer-aided 3D analysis of anatomy and radiographic parameters of the distal radius. Clin Anat 2021;34(04):574–580. Doi: 10.1002/ca.23615
5 Soong M, Got C, Katarincic J, Akelman E. Fluoroscopic evaluation of intra-articular screw placement during locked volar plating of the distal radius: a cadaveric study. J Hand Surg Am 2008;33(10):1720–1723. Doi: 10.1016/j.jhsa.2008.07.021
6 Marsland D, Hobbs CM, Sauvé PS. Volar locking plate fixation of distal radius fractures: use of an intra-operative 'carpal shoot through' view to identify dorsal compartment and distal radioulnar joint screw penetration. Hand (N Y) 2014;9(04):516–521. Doi: 10.1007/s11552-014-9607-0
7 Porrino JA Jr, Maloney E, Scherer K, Mulcahy H, Ha AS, Allan C. Fracture of the distal radius: epidemiology and premanagement radiographic characterization. AJR Am J Roentgenol 2014;203(03):551–559. Doi: 10.2214/AJR.13.12140
8 Nypaver C, Bozentka DJ. Distal Radius Fracture and the Distal Radioulnar Joint. Hand Clin 2021;37(02):293–307. Doi: 10.1016/j.hcl.2021.02.011
9 Stirling E, Jeffery J, Johnson N, Dias J. Are radiographic measurements of the displacement of a distal radial fracture reliable and reproducible? Bone Joint J 2016;98-B(08):1069–1073. Doi: 10.1302/0301-620X.98B8.37469
10 Medoff RJ. Essential radiographic evaluation for distal radius fractures. Hand Clin 2005;21(03):279–288. Doi: 10.1016/j.hcl.2005.02.008
11 Loisel F, Kielwasser H, Faivre G, et al. Treatment of distal radius fractures with locking plates: an update. Eur J Orthop Surg Traumatol 2018;28(08):1537–1542. Doi: 10.1007/s00590-018-2274-z
12 Abdel-Wahed M, Khater AA, El-Desouky MA. Volar locking plate fixation for distal radius fractures: did variable-angle plates make difference? Int Orthop 2022;46(09):2165–2176. Doi: 10.1007/s00264-022-05469-z
13 Walenkamp MM, Bentohami A, Beerekamp MS, et al. Functional outcome in patients with unstable distal radius fractures, volar locking plate versus external fixation: a meta-analysis. Strateg Trauma Limb Reconstr 2013;8(02):67–75. Doi: 10.1007/s11751-013-0169-4
14 Thorninger R, Madsen ML, Wæver D, Borris LC, Rölfing JHD. Complications of volar locking plating of distal radius fractures in 576 patients with 3.2 years follow-up. Injury 2017;48(06):1104–1109. Doi: 10.1016/j.injury.2017.03.008
15 Souer JS, Ring D. Complications following volar plate fixation of distal radius fractures. J Bone Joint Surg Am 2008;90(08):1839–1845. Doi: 10.2106/JBJS.G.01296
16 McQueen M, Caspers J. Colles fracture: does the anatomical result affect the final function? J Bone Joint Surg Br 1988;70(04):649–651. Doi: 10.1302/0301-620X.70B4.3403617
17 Belloti JC, Santos JBGd, Erazo JP, et al. Um novo método de classificação para fraturas da extremidade distal da rádio – a classificação IDEAL. Rev Bras Ortop 2013;48(01):36–40. Doi: 10.1016/j.rboe.2012.06.002
18 Anderl C, Johl C, Krüger T, et al. Subsidence after calcar-guided short stem total hip arthroplasty: five-year results of a prospective multicentre study. Int Orthop 2024;48(01):229–234. Doi: 10.1007/s00264-023-05934-3
19 Cheng MF, Chiang CC, Lin CC, Chang MC, Wang CS. Loss of radial height in extra-articular distal radial fracture following volar locking plate fixation. Orthop Traumatol Surg Res 2021;107(05):102842. Doi: 10.1016/j.otsr.2021.102842
20 Figl M, Weninger P, Liska M, Hofbauer M, Leixnering M. Volar fixed-angle plate osteosynthesis of unstable distal radius fractures: 12 months results. Arch Orthop Trauma Surg 2009;129(05):661–669. Doi: 10.1007/s00402-009-0830-z
21 Wadsten MÅ, Sayed-Noor AS, Englund E, Buttazzoni GG, Sjödén GO. Cortical comminution in distal radial fractures can predict the radiological outcome: a cohort multicentre study. Bone Joint J 2014;96-B(07):978–983. Doi: 10.1302/0301-620X.96B7.32728
22 Thompson NB. Complications of Volar Plating of Distal Radial Fractures: A Review. Orthop Clin North Am 2021;52(03):251–256. Doi: 10.1016/j.ocl.2021.03.010
23 Xavier CR, Dal Molin DC, Santos RMd, Santos RDd, Neto JC. Surgical Treatment of Distal Radius Fractures With a Volar Locked Plate: Correlation of Clinical and Radiographic Results. Rev Bras Ortop 2015;46(05):505–513. Doi: 10.1016/S2255-4971(15)30404-3
24 Farhan MF, Wong JH, Sreedharan S, Yong FC, Teoh LC. Combined volar and dorsal plating for complex comminuted distal radial fractures. J Orthop Surg (Hong Kong) 2015;23(01):19–23. Doi: 10.1177/230949901502300105