Article published online: 2025-09-08

Influência da tomografia computadorizada no planejamento cirúrgico das fraturas do maléolo posterior

Computed Tomography's Impact on the Surgical Planning for Posterior Malleolar Fractures

Noé De Marchi Neto[1] Pietro Felice Tomazini Nesello[1] Jordanna Maria Pereira Bergamasco[1] Marco Túlio Costa[1] Ralph Walter Christian[1] Nilson Roberto Severino[1]

[1] Departamento de Ortopedia e Traumatologia da Santa Casa de São Paulo – Pavilhão Fernandinho Simonsen, Faculdade de Ciências Médicas da Santa Casa de São Paulo, São Paulo, SP, Brasil.

Endereço para correspondência Noé De Marchi Neto, R. Marquês de Itu, 558 - Vila Buarque, São Paulo, SP, Brasil (e-mail: noedemarchineto@gmail.com).

Rev Bras Ortop 2025;60(3):s00451810041.

Resumo

Objetivo Este estudo teve como objetivo avaliar a influência da tomografia computadorizada (TC) no planejamento pré-operatório das fraturas do maléolo posterior (MP) do tornozelo, comparando suas informações com as de radiografias convencionais (RX) e o seu impacto no tratamento cirúrgico.

Métodos A pesquisa incluiu 81 pacientes com fraturas do MP, cujas imagens de RX e TC foram analisadas por 33 cirurgiões ortopédicos especializados. O estudo foi dividido em duas etapas, com avaliação de RX na primeira e de RX e TC na segunda. Em ambas as etapas, perguntou-se o tamanho do MP, a estabilidade da fratura, a conduta pré-operatória e as possíveis modificações após avaliar a TC.

Resultados Os resultados mostraram que, ao considerar apenas o RX, 83,5% dos avaliadores decidiram pela fixação do MP. No entanto, ao adicionar a TC, essa decisão foi modificada em 49,1% dos casos, influenciando a via de acesso cirúrgico e o tipo de osteossíntese. Em 34,7% dos casos, a TC revelou um fragmento maior do MP em comparação ao RX, demonstrando sua superioridade na avaliação do tamanho e morfologia da fratura.

Conclusão A TC deve ser incluída de forma rotineira no planejamento cirúrgico das fraturas do tornozelo com comprometimento do maléolo posterior, pois permite uma avaliação mais precisa do traço de fratura e pode mudar a decisão terapêutica baseada somente na RX.

Palavras-chave
- cirurgiões
- fraturas do tornozelo
- radiografia
- tomografia computadorizada por raios x

Trabalho desenvolvido no Departamento de Ortopedia e Traumatologia da Santa Casa de São Paulo – Pavilhão "Fernandinho Simonsen," Faculdade de Ciências Médicas da Santa Casa de São Paulo, Brasil.

recebido
13 de novembro de 2024
aceito
26 de maio de 2025

DOI https://doi.org/10.1055/s-0045-1810041.
ISSN 0102-3616.

© 2025. The Author(s).
This is an open access article published by Thieme under the terms of the Creative Commons Attribution 4.0 International License, permitting copying and reproduction so long as the original work is given appropriate credit (https://creativecommons.org/licenses/by/4.0/)

Thieme Revinter Publicações Ltda., Rua Rego Freitas, 175, loja 1, República, São Paulo, SP, CEP 01220-010, Brazil

Abstract

Objective The present study aimed to evaluate the influence of computed tomography (CT) on the preoperative planning of posterior malleolus (PM) fractures of the ankle, comparing its information with that of conventional radiographs and assessing its impact on surgical treatment.

Methods The study included 81 patients with PM fractures, whose radiological and CT images were analyzed by 33 specialized orthopedic surgeons. The study had two stages, with a radiological assessment on the first, and the second having radiological and CT evaluation. In both stages, we asked surgeons about the PM size, fracture stability, preoperative management, and potential modifications after CT analysis.

Results Considering only radiographs, 83.5% of the evaluators selected PM fixation. However, CT addition modified this choice in 49.1% of the cases, influencing the surgical access route and the type of osteosynthesis. In 34.7% of cases, CT revealed a larger PM fragment than radiographs, demonstrating that it is superior in evaluating fracture size and morphology.

Conclusion The surgical planning of ankle fractures with PM involvement should routinely include CT scans for a more precise fracture line assessment and a potential change in the therapeutic decision based on simple radiography alone.

Keywords

- ankle fractures
- radiography
- surgeons
- tomography, x-ray computed

Introdução

As fraturas do tornozelo são frequentes na prática dos ortopedistas. Aproximadamente 40% das maleolares acometem o maléolo posterior (MP). Esse tipo de fratura está associado a maior instabilidade e incongruência articular, maior complexidade na redução articular e maior risco de desenvolver osteoartrose a longo prazo.[1,2]

Durante muitos anos, o tratamento das fraturas do maléolo posterior (MP) foi baseado no tamanho da fratura em relação à articulação tíbio-talar, avaliado nas radiografias (RX) pré-operatórias.[3] No entanto, desde o final do século XX, a avaliação RX do MP tem sido criticada, pois muitas vezes não esclarece adequadamente a complexidade da fratura ou subestima a dimensão do fragmento posterior.[2,4–6] A partir dos anos 2000, a tomografia computadorizada (TC) passou a ser uma ferramenta valiosa na avaliação das fraturas do MP, permitindo uma interpretação mais precisa dos padrões de fraturas e auxiliando na programação pré-operatória onde novas classificações foram criadas exclusivamente para o fragmento posterior.[7–9]

A TC pré-operatória mostra um tamanho maior do MP quando comparado com o RX[10] e traz mais informações quanto aos traços de fratura, afundamento articular, fragmentos interpostos; além de mostrar a relação do próprio MP com os outros maléolos e a sindesmose. Atualmente, a TC em conjunto com RX é cada vez mais recomendada no planejamento cirúrgico das fraturas articulares do tornozelo.[5,11,12]

O objetivo desse estudo é avaliar o impacto da TC na avaliação pré-operatória da fratura do tornozelo e o que as informações obtidas com a TC influenciariam na interpretação do MP e na conduta tomada pelo cirurgião ortopédico.

Materiais e Métodos

Em um período de 5 anos, entre 2016 e 2021, 144 pacientes com diagnóstico de fratura do tornozelo envolvendo MP foram tratados no Centro de Trauma Nível 1 do nosso hospital. Foram selecionados para o estudo casos de fraturas ou fraturas-luxação do tornozelo que acometiam o MP de pacientes acima de 18 anos e com documentação adequada de RX e TC. Casos com fraturas do pilão tibial, fraturas de tornozelo associadas à outras fraturas do retropé e pacientes com esqueleto imaturo foram excluídos. Esse estudo foi cadastrado e aprovado pelo Comitê de Ética e Pesquisa sob o CAAE número 52916921.1.0000.5479.

O estudo incluiu 81, que foram pré-avaliados por dois ortopedistas da nossa instituição. Ambos são especialistas em cirurgia de pé e tornozelo que, de forma independente, aferiram as dimensões do MP nos exames de imagem (►**Figura 1**) e classificaram as fraturas segundo Haraguchi.[7] A média do tamanho percentual do fragmento do MP em relação a superfície articular total foi definida como valor padrão dos casos bem como a classificação tomográfica para a montagem do estudo.

Com base nos valores padrão, foram selecionados casos para formar conjuntos de 10 fraturas do maléolo posterior com diferentes tamanhos conforme evidenciado nas radiografias. Os intervalos considerados foram $< 15{,}0\%$; 15,0 a 19,9%; 20,0 a 24,9%; 25,0 a 29,9% e $> 30{,}0\%$ da superfície articular total, além de abranger diferentes tipos tomográficos de fraturas do MP.

O estudo foi feito em duas etapas sendo que a ordem dos casos apresentados para os avaliadores foi sorteada previamente para cada etapa (►**Tabela 1**).



Fig. 1 Medida do tamanho do fragmento de fratura do maléolo posterior na radiografia em perfil. Aferiu-se a proporção entre a fratura e a totalidade da superfície articular, sendo a relação (a)/(a + b).

Na primeira etapa (E1), os casos foram organizados em ordem alfabética de A a J, utilizando radiografias do tornozelo nas incidências anteroposterior e lateral, com ênfase na fratura MP. Na segunda etapa (E2), os mesmos casos foram reorganizados de Q a Z, apresentando as mesmas radiografias da E1, agora complementadas por imagens tomográficas em cortes sagitais e axiais, que detalhavam a fratura (►**Figura 2**).

Foram convidados 40 médicos ortopedistas de diferentes hospitais para participar como avaliadores. Todos os que aceitaram preencheram um termo de consentimento, previamente aprovado pelo Comitê de Ética Médica da instituição. Para participar, era necessário que cada avaliador fosse especialista com formação em cirurgia de pé e tornozelo, vinculado a um Serviço de Ensino de Residência Médica em Ortopedia e Traumatologia ou a um Centro Formador de Especialistas em Cirurgia de Pé e Tornozelo credenciado pelas respectivas Sociedades.

Cada avaliador recebeu, por e-mail, um conjunto de 10 casos e respondeu individualmente às duas etapas da pesquisa, com um intervalo de 2 meses entre elas. Para cada caso, eram fornecidas informações sobre idade, sexo e mecanismo de trauma (entorse do tornozelo, queda de altura, acidente de trânsito, trauma durante prática esportiva). Além disso, cada conjunto incluía um questionário padronizado. Na E1, as perguntas abordavam exclusivamente as imagens radiográficas, enquanto na E2, as questões eram direcionadas tanto para o RX quanto para a TC (►**Anexo 1– Questionário).**

Em ambas as etapas, as perguntas relacionadas às radiografias abordavam aspectos como a estabilidade da fratura, interpretação do tamanho do MP, indicação de fixação e o tipo de fixação recomendada. Já as questões sobre TC incluíam comparações do tamanho do MP em relação ao RX, classificação tomográfica, possíveis alterações na conduta, indicação de fixação e o tipo de síntese a ser utilizada.

Após a conclusão das duas etapas, foram comparadas as respostas das radiografias de E1 e E2 com o objetivo de

Tabela 1 Importância do MP na estabilidade da fratura do tornozelo de acordo com seu tamanho na radiografia

Casos	Estabilidade	Média	DP	IC 95% inferior	IC 95% superior	Valor de *p*
< 15%						
	Não	79,4%	30,4%	68,6%	90,2%	< 0,01*
	Sim	20,6%	30,4%	9,8%	31,4%	
15–19,9%						
	Não	45,6%	39,6%	31,5%	59,6%	< 0,01**
	Sim	54,4%	39,6%	40,4%	68,5%	
20–24,9%						
	Não	44,1%	29,6%	33,6%	54,6%	< 0,01***
	Sim	55,9%	29,6%	45,4%	66,4%	
25–29,9%						
	Não	11,8%	30,3%	1,0%	22,5%	< 0,01***
	Sim	88,2%	30,3%	77,5%	99,0%	
> 30%						
	Não	14,7%	35,9%	2,0%	27,5%	NA
	Sim	85,3%	35,9%	72,5%	98,0%	

Abreviações: DP, desvio padrão; IC, intervalo de confiança; MP, maléolo posterior.
Notas: * Comprado a todas as outras categorias de MP. ** Comparado às categorias 25–29,9% e ≥ 30%. *** Comparado a > 30%.

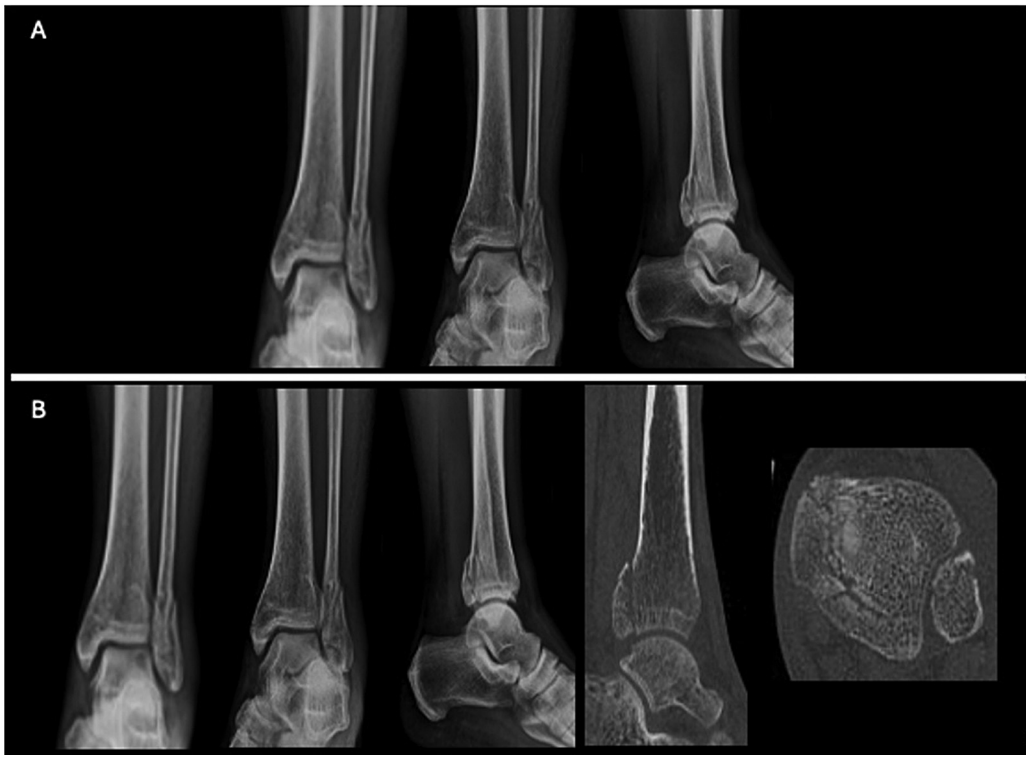

Fig. 2 Exemplo de caso enviado para cada avaliador. A 1ª etapa (**A**) exclusivamente com RX e (**B**) contendo RX, TC em corte sagital com o maior fragmento do MP e TC corte axial 5 mm acima da superfície articular. **Abreviaturas:** MP, maléolo posterior; RX, radiografia; TC, tomografia computadorizada.

avaliar a concordância intra- e interobservador em dois momentos distintos. As respostas referentes à TC foram analisadas para verificar a precisão da classificação tomográfica pelos avaliadores, além de serem comparadas com as respostas dadas para as questões radiográficas. Por fim, foi avaliado quanto a TC influenciou na interpretação da fratura e na definição da conduta pré-operatória.

Análise Estatística

A análise dos dados foi realizada utilizando o software Statistical Package Social Sciences (SPSS, IBM Corp.) versão 25 para MAC. Os dados categóricos foram descritos por suas frequências absolutas e relativas. A concordância intra- e interavaliadores foi avaliada pelos testes Kappa e McNemar.

Os dados contínuos ou numéricos foram descritos pela média e desvio padrão (DP), e, quando apropriado, pela mediana e pelos percentis 25 e 75. A normalidade dos dados contínuos foi testada por meio do teste de Shapiro-Wilk. Para a comparação entre as proporções das mudanças de conduta, foram empregados testes não paramétricos: o de Mann-Whitney para amostras independentes e o de Friedman para múltiplas comparações.

Em todas as análises estatísticas, foi considerado um nível de significância de $p < 0{,}05$.

Resultados

O estudo contou com a participação de 33 avaliadores com uma média de idade de 45 ± 8 anos. O grupo tinha uma média de 15 ± 7 anos de experiência em cirurgia de pé e tornozelo e tratavam, em média, 65 (39–86) casos/ano de fraturas de tornozelo.

Tamanho do Maléolo Posterior

Na análise das radiografias, em média, $59{,}7 \pm 15{,}3\%$ dos avaliadores estimaram o tamanho do MP de forma semelhante aos valores dos subgrupos padrão, com índices de concordância de 0,16 e 0,15, respectivamente, nas duas etapas. Nas etapas E1 e E2, $78{,}8 \pm 19{,}9\%$ dos avaliadores consideraram o tamanho do MP relevante para a estabilidade das fraturas, e sua importância aumentou proporcionalmente ao tamanho do fragmento, com um índice de concordância de 0,21 ($p < 0{,}01$), como pode ser visto na ►**Tabela 1**.

Considerando exclusivamente a tomografia, a concordância dos avaliadores referente à classificação de Haraguchi[7] foi de $66{,}1 \pm 4{,}82\%$. Além disso, em $60{,}9 \pm 15{,}8\%$ dos casos os avaliadores assinalaram um tamanho do MP na TC semelhante ao que haviam medido no RX.

Quando o tamanho do MP foi comparado simultaneamente nas RX e na TC, 54,1% dos avaliadores consideraram os tamanhos semelhantes em ambas as modalidades. Em 34,7% dos casos, o MP foi interpretado como maior na TC em relação ao RX, enquanto em 11,2% o MP parecia menor na TC. A ►**Tabela 2** e a ►**Figura 3** ilustram as diferenças nos tamanhos do MP entre os subgrupos. Observa-se que, à medida que o tamanho aumenta, maior é a divergência na interpretação entre as imagens de RX e TC.

Tabela 2 Comparação do tamanho do MP na TC com o previamente aferido no RX na totalidade dos casos e em cada intervalo

	Igual		Maior		Menor		
Tamanho MP no RX	Média	DP	Média	DP	Média	DP	Valor de *p*
Total	54,1%	16%	34,7%	16%	11,2%	11%	N/D
< 15%	75,0%	30,8%	17,6%	29,9%	7,4%	18,0%	< 0,05*
15–19,9%	57,4%	35,1%	32,4%	32,3%	10,3%	23,9%	< 0,05**
20–24,9%	51,0%	33,1%	36,3%	30,0%	12,7%	16,4%	> 0,05***
25–29,9%	48,5%	33,7%	35,3%	33,8%	16,2%	29,4%	N/D
> 30%	29,4%	46,2%	61,8%	49,3%	8,8%	28,8%	< 0,05*

Abreviações: DP, desvio padrão; MP, maléolo posterior; N/D, não disponível; RX, radiografia; TC, tomografia computadorizada.
Notas: * Comparado a todas as categorias de MP. ** Comparado às categorias 20–24,9% de MP e 25–29,9%%. *** Comparadoà categoria 25–29,9% de MP.

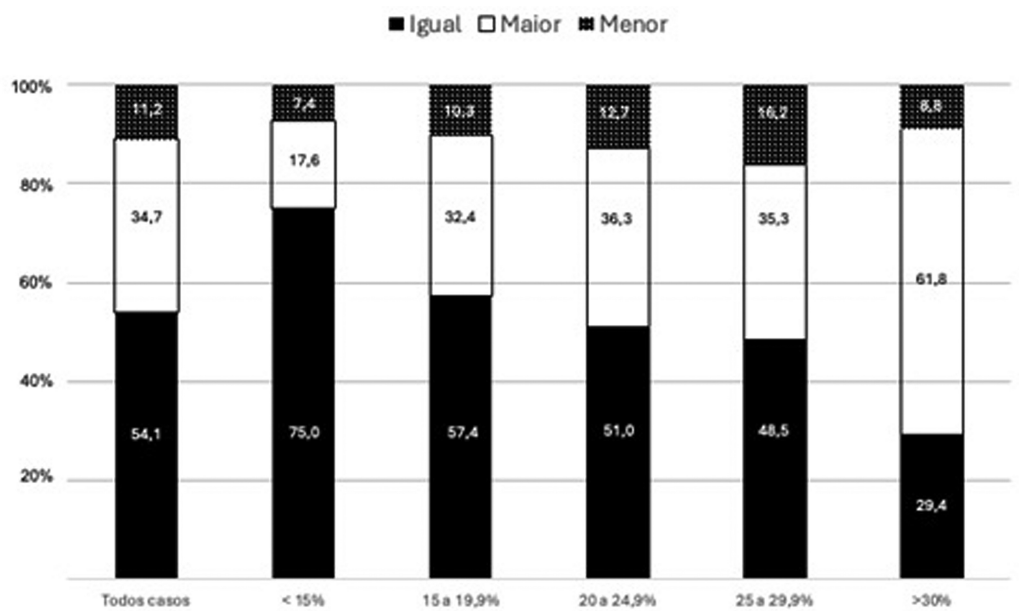

Fig. 3 Interpretação dos avaliadores ao comparar o tamanho do maléolo posterior nas radiografias com a tomografia.

Tratamento do Maléolo Posterior

Os avaliadores concordaram em 83,5 ± 11% em relação a conduta de fixar (ou não) o MP nas 2 etapas avaliando apenas as radiografias, com concordância de 0,36 e 0,34, respectivamente.

Na análise simultânea dos RX e TC, em 49,1% dos casos, não haveria mudança na conduta dos avaliadores. Nos demais casos, a TC influenciou a decisão clínica, modificando a via de acesso em 29,7%, o tipo de osteossíntese em 25,6%, a indicação para fixação do MP em 20,9% e a posição de decúbito do paciente em 17,6%. A ►**Tabela 3** apresenta as modificações de conduta sugeridas em cada subgrupo, e a ►**Figura 4** ilustra essas mudanças. Nos grupos com fraturas envolvendo menos de 25% do MP, a alteração mais frequente foi a indicação de fixação. Já nas fraturas com fragmentos

Tabela 3 Alterações de conduta dos avaliadores nos diferentes intervalos de tamanho do MP após analisar a TC em conjunto com o RX

Tamanho MP	Nada	Fixar o MP	Posicionamento do paciente	Via de acesso	Tipo de osteossíntese	Outro
< 15%	67,6%	22,1%	7,4%	13,2%	10,3%	2,9%
15–19,9%	41,2%	30,9%	17,6%	29,4%	25,0%	7,4%
20–24,9%	47,0%	21,5%	19,6%	29,4%	31,3%	1,9%
25–29,9%	47,0%	10,3%	20,5%	36,7%	29,4%	1,4%
> 30%	38,2%	17,6%	26,5%	50,0%	32,4%	2,9%

Abreviação: MP, maléolo posterior; RX, radiografia; TC, tomografia computadorizada.

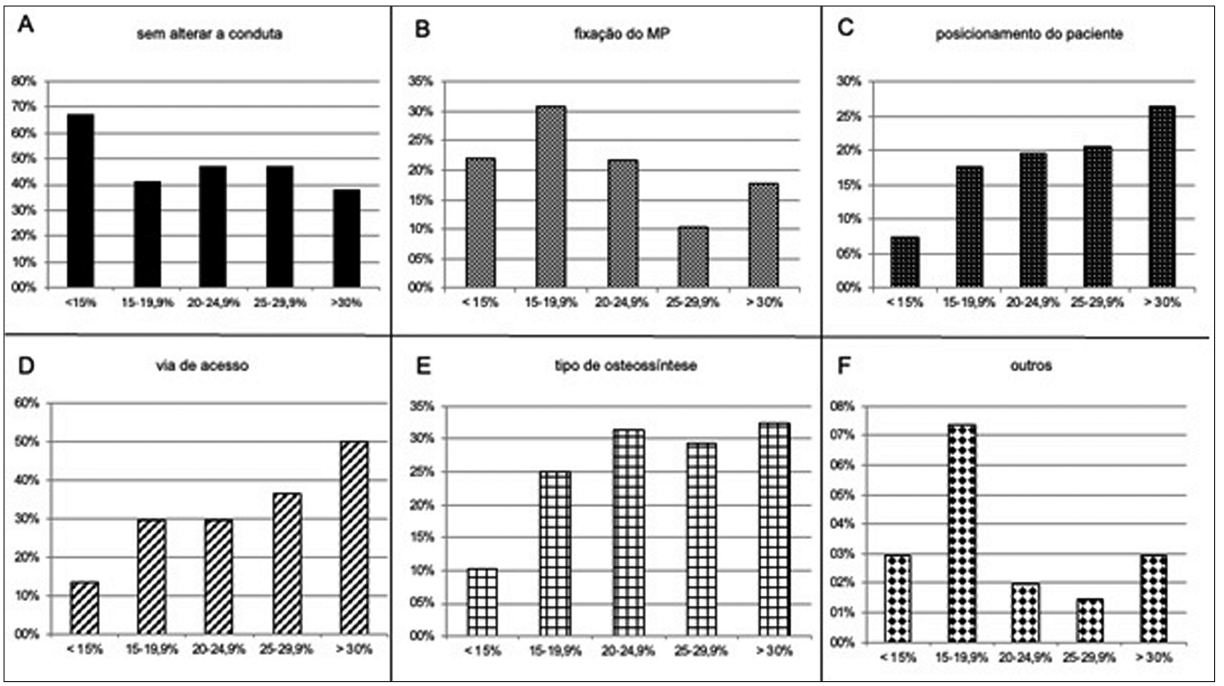

Fig. 4 Alterações de conduta dos avaliadores após avaliar RX e TC em conjunto. (**A**) Sem mudança na conduta, (**B**) fixação do MP após ver a TC, (**C**) posicionamento do paciente no ato cirúrgico, (**D**) via de acesso cirúrgico, (**E**) tipo de osteossíntese escolhida para fixação, (**F**) outras modificações. **Abreviaturas:** MP, maléolo posterior; RX, radiografia; TC, tomografia computadorizada.

maiores que 25%, houve um aumento progressivo nas mudanças de conduta relacionadas à via de acesso, posicionamento e escolha da osteossíntese.

Discussão

A TC é amplamente utilizada no planejamento pré-operatório das fraturas do MP devido a três principais fatores. Primeiro, ela permite visualizar com precisão o tamanho real do fragmento posterior.[10] Segundo, fraturas que se estendem além da porção posterolateral da tíbia, fraturas multifragmentadas ou com fragmentos interpostos não podem ser adequadamente avaliadas apenas por radiografias.[13,14] Por fim, a TC auxilia o cirurgião na escolha da via de acesso, posicionamento do paciente e seleção dos implantes de fixação.[12,15] Atualmente, muitos autores recomendam seu uso rotineiro no pré-operatório em fraturas de tornozelo.[5,16]

Neste estudo, a análise das imagens radiográficas revelou uma variação significativa na precisão dos avaliadores ao medir o tamanho do MP, com uma média de 59,7 ± 15,3% em relação aos valores padrão. Embora essa média seja considerada satisfatória, a concordância foi baixa, com índices de 0,16 e 0,15 nas duas etapas. Esses resultados estão alinhados com outras publicações que também relatam baixa concordância entre avaliadores na análise de parâmetros radiográficos para fraturas do MP.[17]

A relevância do MP para a estabilidade das fraturas foi enfatizada pela maioria (78,8 ± 19,9%) dos avaliadores nas etapas E1 e E2. Esse reconhecimento aumenta conforme o tamanho do MP cresce, o que é esperado, já que fragmentos maiores que 25% são tradicionalmente indicados para fixação. No entanto, fragmentos menores que 25% também estão sendo cada vez mais fixados, visando melhorar a estabilidade articular. Embora o estudo tenha destacado a importância do tamanho do MP, a literatura recente enfatiza que sua morfologia e redução correta são fatores cruciais para o planejamento do tratamento.[18–20]

Nas imagens de TC, os avaliadores apresentaram uma taxa média de acerto de 66,1 ± 4,82% ao utilizar a classificação de Haraguchi.[7] De modo geral, estudos comparativos das principais classificações tomográficas mostram resultados semelhantes aos desta série.[21–23] A classificação de Haraguchi foi escolha para o presente estudo por ser a primeira descrita e amplamente utilizada até hoje, frequentemente em conjunto com a classificação de Bartoníček.[8,21,22]

Quando o tamanho do MP foi comparado entre radiografias e TC, observou-se concordância em 54,1% dos casos. Entretanto, em 34,7%, o tamanho foi maior na TC. Essa diferença aumentou à medida que o tamanho do MP crescia, reforçando a hipótese de que a TC proporciona uma análise tridimensional mais precisa das fraturas, especialmente nas mais complexas.[5,13–15] A crescente divergência entre as medições de RX e TC à medida que o MP aumenta sugere que a TC deve ser recomendada, mesmo para fragmentos maiores, com possíveis implicações diretas na escolha do tratamento.[11]

Na avaliação do tratamento da fratura posterior, os avaliadores mostraram alta concordância na decisão de fixar ou não o MP com base apenas nas radiografias (83,5%, com índice de concordância de 0,36). Entretanto, a introdução da TC modificou a conduta em 49,1% dos casos, influenciando a escolha da via de acesso (29,7%), o tipo de osteossíntese (25,6%) e a indicação de fixação do MP (20,9%). Esses

resultados reforçam a relevância da TC na avaliação pré-operatória e no planejamento do tratamento. Gibson et al. demonstraram que ela altera significativamente os planos cirúrgicos em fraturas trimaleolares, com mudanças na técnica operatória em 25,1% dos casos, e uma tendência em 16,3% para optar pela fixação após a análise da TC.[24]

No tratamento das fraturas do MP com tamanho inferior a 25%, a principal mudança foi o aumento na indicação de fixação, sugerindo que o RX pode subestimar a importância do MP na estabilidade da fratura, e que a TC poderia oferece uma avaliação mais detalhada, revelando o tamanho real da lesão e eventuais desvios articulares.[5,12,15] Em fraturas com fragmentos maiores que 25%, o tamanho por si só geralmente justifica a fixação, mas a análise pela TC resultou em mudanças significativas na abordagem, incluindo o posicionamento do paciente, a via de acesso cirúrgico e o tipo de osteossíntese. Esses ajustes permitiram uma interpretação mais precisa do fragmento do MP pelos avaliadores.[25]

Este estudo é pioneiro na literatura nacional e se baseia em uma longa série de casos avaliados por 33 médicos experientes na área. No entanto, apresenta algumas limitações. Por se tratar de um estudo retrospectivo focado exclusivamente no fragmento do MP, não foram incluídas dados clínicos ou de exame físico dos pacientes. Além disso, como o objetivo foi investigar apenas a interpretação pré-operatória do MP, o estudo não aborda o tratamento de cada caso nem os resultados funcionais a longo prazo, o que limita a análise de desfechos clínicos e terapêuticos.

Conclusão

O estudo reforça a importância da TC no planejamento pré-operatório das fraturas do MP. Essa técnica de imagem possibilita uma análise mais precisa especialmente em fraturas complexas e multifragmentadas, sendo fundamental na decisão de fixação para fragmentos menores que 25%.

Além disso, o uso da TC permite, mesmo nas fraturas maiores que 25%, ajustes significativos no posicionamento do paciente, escolha da via de acesso e tipo de osteossíntese, mostrando seu impacto direto no planejamento cirúrgico.

Contribuições dos Autores
Cada autor contribuiu individual e significativamente para o desenvolvimento deste artigo: NDMN: conceptualização, validação, coleta e análise formal de dados, metodologia, e rascunho e escrita do artigo. PFTN: validação, coleta e análise formal de dados, metodologia, rascunho e escrita do artigo, e edição e formatação de tabelas e figuras. JMPB: escrita, revisão da escrita e edição e formatação de tabelas e figuras. MTC: revisão da escrita e edição. RWC: conceptualização, metodologia, e revisão final. NRS: conceptualização, metodologia, e revisão final.

Suporte Financeiro
Os autores declaram que não receberam suporte financeiro de agências dos setores público, privado ou sem fins lucrativos para a realização deste estudo.

Conflito de Interesses
Os autores não têm conflito de interesses a declarar.

Referências

1 Bartoníček J, Rammelt S, Tuček M. Posterior malleolar fractures: Changing concepts and recent developments. Foot Ankle Clin 2017;22(01):125–145. Doi: 10.1016/j.fcl.2016.09.009
2 Drijfhout van Hooff CC, Verhage SM, Hoogendoorn JM. Influence of fragment size and postoperative joint congruency on long-term outcome of posterior malleolar fractures. Foot Ankle Int 2015;36(06):673–678. Doi: 10.1177/1071100715570895
3 Nelson M, Jensen N. The treatment of trimalleolar fractures of the ankle. Surg Gynecol Obstet 1940;71(04):509–514
4 Magid D, Michelson JD, Ney DR, Fishman EK. Adult ankle fractures: comparison of plain films and interactive two- and three-dimensional CT scans. AJR Am J Roentgenol 1990;154(05):1017–1023. Doi: 10.2214/ajr.154.5.2108536
5 Szymański T, Zdanowicz U. Comparison of routine computed tomography and plain X-ray imaging for malleolar fractures-How much do we miss? Foot Ankle Surg 2022;28(02):263–268. Doi: 10.1016/j.fas.2021.03.025
6 Ferries JS, DeCoster TA, Firoozbakhsh KK, Garcia JF, Miller RA. Plain radiographic interpretation in trimalleolar ankle fractures poorly assesses posterior fragment size. J Orthop Trauma 1994;8(04):328–331. Doi: 10.1097/00005131-199408000-00009
7 Haraguchi N, Haruyama H, Toga H, Kato F. Pathoanatomy of posterior malleolar fractures of the ankle. J Bone Joint Surg Am 2006;88(05):1085–1092. Doi: 10.2106/JBJS.E.00856
8 Bartoníček J, Rammelt S, Kostlivý K, Vaněček V, Klika D, Trešl I. Anatomy and classification of the posterior tibial fragment in ankle fractures. Arch Orthop Trauma Surg 2015;135(04):505–516. Doi: 10.1007/s00402-015-2171-4
9 Kocan J, Joseph E, Mercado P, Haider MN, Pavlesen S, Rohrbacher B. Computed tomography scans and fixation rates for trimalleolar ankle fractures over 10 years at a level 1 trauma center. Foot Ankle Orthop 2024;9(01):24730114231216984. Doi: 10.1177/24730114231216984
10 De Marchi Neto N, Nesello PFT, Bergamasco JM, Costa MT, Christian RW, Severino NR. Importance of computed tomography in posterior malleolar fractures: Added information to preoperative X-ray studies. World J Orthop 2023;14(12):868–877. Doi: 10.5312/wjo.v14.i12.868
11 Meijer DT, Keizer RJdM, Doornberg JN, et al. Ankle Platform Study Collaborative—Science of Variation Group. Diagnostic accuracy of 2-dimensional computed tomography for articular involvement and fracture pattern of posterior malleolar fractures. Foot Ankle Int 2016;37(01):75–82. Doi: 10.1177/1071100715603999
12 Donohoe S, Alluri RK, Hill JR, Fleming M, Tan E, Marecek G. Impact of computed tomography on operative planning for ankle fractures involving the posterior malleolus. Foot Ankle Int 2017;38(12):1337–1342. Doi: 10.1177/10711007177315681
13 Sheikh HQ, Mills EJ, McGregor-Riley JC, Chadwick C, Davies MB. The effect of computerised tomography on operative planning in posterior malleolus ankle fractures. Foot Ankle Surg 2020;26(06):676–680. Doi: 10.1016/j.fas.2019.08.007
14 Meijer DT, Doornberg JN, Sierevelt IN, et al. Ankle Platform Study Collaborative – Science of Variation Group. Guesstimation of posterior malleolar fractures on lateral plain radiographs. Injury 2015;46(10):2024–2029. Doi: 10.1016/j.injury.2015.07.019
15 Black EM, Antoci V, Lee JT, et al. Role of preoperative computed tomography scans in operative planning for malleolar ankle fractures. Foot Ankle Int 2013;34(05):697–704. Doi: 10.1177/1071100713475355
16 Rammelt S, Bartoníček J. Posterior Malleolar Fractures: A Critical Analysis Review. JBJS Rev 2020;8(08):00207. Doi: 10.2106/JBJS.RVW.19.00207

17 Büchler L, Tannast M, Bonel HM, Weber M. Reliability of radiologic assessment of the fracture anatomy at the posterior tibial plafond in malleolar fractures. J Orthop Trauma 2009;23(03):208–212. Doi: 10.1097/BOT.0b013e31819b0b23
18 Verhage SM, Hoogendoorn JM, Krijnen P, Schipper IB. When and how to operate the posterior malleolus fragment in trimalleolar fractures: a systematic literature review. Arch Orthop Trauma Surg 2018;138(09):1213–1222. Doi: 10.1007/s00402-018-2949-2
19 Blom RP, Meijer DT, Keizer ROdM, et al. Posterior malleolar fracture morphology determines outcome in rotational type ankle fractures. Injury 2019;50(07):1392–1397. Doi: 10.1016/j.injury.2019.06.003
20 Karaismailoglu B, Yıldırım O, Aslan L, et al. Middle-sized posterior malleolus fractures: Fixed versus non-fixed - A prospective randomized study. Foot Ankle Surg 2023;29(04):329–333. Doi: 10.1016/j.fas.2023.04.005
21 Pflüger P, Harder F, Müller K, Biberthaler P, Crönlein M. Evaluation of ankle fracture classification systems in 193 trimalleolar ankle fractures. Eur J Trauma Emerg Surg 2022;48(05):4181–4188. Doi: 10.1007/s00068-022-01959-2
22 Terstegen J, Weel H, Frosch KH, Rolvien T, Schlickewei C, Mueller E. Classifications of posterior malleolar fractures: a systematic literature review. Arch Orthop Trauma Surg 2023;143(07):4181–4220. Doi: 10.1007/s00402-022-04643-7
23 Morales S, Massri-Pugin J, Mery P, Palma J, Filippi J, Villa A. Posterior malleolar fracture assessment: An independent interobserver and intraobserver validation of three computed tomography-based classifications. J Am Acad Orthop Surg Glob Res Rev 2023;7(01):e22. Doi: 10.5435/JAAOSGlobal-D-22-00258
24 Gibson PD, Bercik MJ, Ippolito JA, et al. The role of computed tomography in surgical planning for trimalleolar fracture. A Survey of OTA Members. J Orthop Trauma 2017;31(04):e116–e120. Doi: 10.1097/BOT.0000000000000763
25 Mansur NSB, Neves CMSCC, Celestino FS, et al. Computed tomography changes diagnosis, management and surgical planning of ankle fractures. Musculoskelet Surg 2024;108(02):183–194. Doi: 10.1007/s12306-024-00814-4

Anexo 1–Questionário

ETAPA 1 (E1)

1- Você considera o tamanho do maléolo posterior (MP) importante para estabilidade/instabilidade dessa fratura de tornozelo ?
() Sim () Não

2- Qual o tamanho do MP em relação a articulação tibiotársica ?
() < 15% () 15% – 19,9% () 20% – 24,9% () 25% - 29,9% () > 30%

3- Você fixaria o MP deste caso baseado nas imagens radiográficas?
() Sim () Não

4- Considerando a sua indicação de fixar o MP, qual acesso cirúrgico utilizaria para abordá-lo?
() Percutânea () Lateral () Póstero-lateral () Medial () Póstero-medial () Outra () Não fixar

5- Você fixaria o MP com?
() Fios K () parafusos corticais () parafusos canulados () placa e parafusos () Outros

6- Na sua interpretação, as radiografias são suficientes para programar o tratamento dessa fratura ou é necessário algum exame adicional no pré-operatório ? Qual?
() Somente radiografias () TC () RM () TC e RM () Outros

ETAPA 2 (E2)

1- Você considera o tamanho do maléolo posterior (MP) importante para a estabilidade/instabilidade dessa fratura de tornozelo?
() Sim () Não

2- Qual o tamanho do MP em relação à articulação tibiotársica?
() < 15% () 15–19,9% () 20–24,9% () 25–29,9% () > 30%

3- Você fixaria o MP baseado nas imagens radiográficas?
() Sim () Não

4- Se fosse fixar, qual via de acesso usaria? *(Não responda se não indicar fixar.)*
() Percutânea () Póstero-medial () Póstero-lateral () Lateral () Medial

5- Se fosse fixar, como faria a osteossíntese? *(Não responda se não indicar fixar.)*
() Fio K () Parafuso cortical () Parafuso canulado () Placa e parafusos () Outro

6- O que você considera mais importante nessa fratura do MP ?
() Tamanho () desvio () Instabilidade da sindesmose () Congruência Articular () Outro

7- Qual a classificação tomográfica (Haraguchi) dessa fratura?
() Tipo I () Tipo II () Tipo III

8- Qual o tamanho do MP em relação a articulação tibiotársica considerando as radiografias e a tomografia ?
() < 15% () 15–19,9% () 20–24,9% () 25–29,9% () > 30%

9- Na sua interpretação, ao avaliar as radiografias somadas à TC o tamanho do MP é:
() Igual ao da radiografia () Maior () Menor

10- Ao avaliar a TC você mudaria sua conduta em relação ao MP nessa fratura?
() Sim () Não

11- O que a TC faria você mudar no momento da cirurgia em relação ao MP ?
() Nada () Indicar Fixar o MP
() Posicionamento do paciente () vias de acesso () Tipo de osteossíntese () Outro
Legenda:
MP – maléolo posterior
TC – tomografia computadorizada
RM – ressonância magnética