Article published online: 2025-03-12

Anatomia neurológica aplicada à abordagem cirúrgica deltopeitoral: Parâmetros de segurança no procedimento de Latarjet

Neurological Anatomy Applied to the Deltopectoral Surgical Approach: Safety Parameters in the Latarjet Procedure

André Leonardo Nogueira Farias[1] Leonardo Yabu Tanaka[1] Larissa Vasconcelos de Castro[1] Miguel Pereira da Costa[1] Romulo Brasil Filho[1] Antonio Carlos Tenor Júnior[1]

[1] Grupo de Ombro e Cotovelo, Serviço de Ortopedia e Traumatologia, Hospital do Servidor Público Estadual (HSPE), São Paulo, SP, Brasil

Rev Bras Ortop 2025;60(1):s00441800921.

Endereço para correspondência André Leonardo Nogueira Farias, MD, Médico Ortopedista, Cirurgião de Ombro e Cotovelo (R4) do Grupo de Ombro e Cotovelo do Serviço de Ortopedia e Traumatologia do Hospital do Servidor Público Estadual (HSPE)., Rua Pedro de Toledo, 1800–Vila Clementino, 04029-000, São Paulo, SP, Brasil (e-mail: andrefarias382@gmail.com).

Resumo

Objetivo Identificar parâmetros de segurança neurológica para a realização do procedimento de Latarjet através da via deltopeitoral por meio de um estudo transversal e prospectivo em cadáveres frescos.

Métodos Foram dissecados 12 ombros de cadáveres, sem história de cirurgia ou disfunção musculoesquelética prévia e em bom estado de conservação, com médias de idade, altura, peso e índice de massa corporal (IMC): 75,33 (41–97) anos; 168,81 (149–186) cm; 60,35 (26–77) kg e 21,38 (11,71–34,22) kg/m^2, respectivamente. Foi identificado o marco anatômico da via estudada (rebordo medial da glenoide - RMG) e sua distância para os nervos axilar, musculocutâneo e subescapular foi mensurada.

Resultados Obtivemos as seguintes medidas em rotação neutra e rotação externa de 40°, respectivamente: a distância entre o RMG e o nervo axilar (NA) = 2,87 cm e 2,58 cm ($p = 0,29$); a distância do RMG ao nervo musculocutâneo (NMC) = 2,70 cm e 2,54 cm ($p = 0,36$); a distância do RMG ao nervo subescapular superior (NSS) = 3,83 cm e 4,00 cm ($p = 0,30$); a distância do RMG ao nervo subescapular médio (NSM) = 3,50 cm e 3,50 cm ($p = 1,00$); e a distância do RMG ao nervo subescapular inferior (NSI) = 3,00 e 2,83 cm ($p = 0,36$).

Conclusão A via deltopeitoral é considerada segura; porém, é preciso atenção e cautela durante o *split* do músculo subescapular e na fixação do enxerto do coracoide

Palavras-chave
- escápula/anatomia & histologia
- escápula/cirurgia
- ombro

Trabalho desenvolvido no Grupo de Ombro e Cotovelo, Serviço de Ortopedia e Traumatologia, Hospital do Servidor Público Estadual (HSPE), São Paulo, SP, Brasil.

recebido
29 de fevereiro de 2024
aceito, após revisão
30 de agosto de 2024

DOI https://doi.org/10.1055/s-0044-1800921.
ISSN 0102-3616.

© 2025. The Author(s).
This is an open access article published by Thieme under the terms of the Creative Commons Attribution 4.0 International License, permitting copying and reproduction so long as the original work is given appropriate credit (https://creativecommons.org/licenses/by/4.0/).

Thieme Revinter Publicações Ltda., Rua do Matoso 170, Rio de Janeiro, RJ, CEP 20270-135, Brazil

no procedimento de Latarjet, devido à curta distância até os nervos adjacentes. Tais precauções podem evitar maiores complicações pós-operatórias.

Abstract

Objective The present study aims to identify neurological safety parameters for performing the Latarjet procedure via the deltopectoral approach in a cross-sectional and prospective analysis of fresh cadavers.

Methods We dissected 12 shoulders from cadavers in good condition with no history of previous surgery or musculoskeletal dysfunction. Their mean age, height, weight, and body mass index (BMI) were the following: 75.33 (41–97) years, 168.81 (149–186) cm, 60.35 (26–77) kg, and 21.38 (11.71–34.22) kg/m^2, respectively. We identified the anatomical landmark of the deltopectoral approach (medial glenoid rim, MGR) and measured its distance from the axillary, musculocutaneous, and subscapular nerves.

Results We obtained the following measurements in neutral rotation and 40° external rotation, respectively: distance from the MGR to the axillary nerve (AN), 2.87 cm and 2.58 cm ($p = 0.29$); distance from the MGR to the musculocutaneous nerve (MCN), 2.70 cm and 2.54 cm ($p = 0.36$); distance from the MGR to the upper subscapular nerve (USSN), 3.83 cm and 4.00 cm ($p = 0.30$); distance from the MGR to the middle subscapular nerve (MSSN), 3.50 cm and 3.50 cm ($p = 1.00$); and distance from the MGR to the lower subscapular nerve (LSSN), 3.00 cm and 2.83 cm ($p = 0.36$).

Conclusion The deltopectoral approach is safe. However, in the Latarjet procedure, subscapularis muscle splitting and coracoid graft fixation require attention and caution due to the small distance to the adjacent nerves. These precautions can avoid major postoperative complications.

Keywords
- scapula/anatomy & histology
- scapula/surgery
- shoulder

Introdução

A cirurgia de Latarjet é um procedimento ortopédico complexo frequentemente utilizado no tratamento de instabilidade recorrente do ombro. Este procedimento envolve a transferência do processo coracoide para a cavidade glenoidal, visando estabilizar a articulação do ombro. Embora seja eficaz na redução da instabilidade, a cirurgia de Latarjet não está isenta de riscos e complicações. Estes incluem infecção, lesão nervosa, rigidez articular e não união do enxerto. Uma abordagem cuidadosa e uma seleção criteriosa de pacientes são essenciais para minimizar esses riscos.[1]

As lesões neurológicas são uma preocupação significativa associada à cirurgia de Latarjet, com estudos indicando uma incidência variável dessas complicações. A literatura destaca que as lesões neurológicas podem resultar de diversos fatores, como trauma direto durante o procedimento cirúrgico, compressão nervosa devido à posição anatômica alterada após a transferência do processo coracoide e iatrogenia durante a fixação do enxerto. Essas complicações podem levar a sintomas como dor persistente, fraqueza muscular e déficits sensoriais, impactando significativamente na qualidade de vida pós-operatória do paciente. Portanto, uma abordagem cuidadosa, incluindo a identificação e preservação dos nervos periarticulares, é fundamental para reduzir o risco de lesões neurológicas durante a cirurgia de Latarjet.[2,3]

Yung et al.[4] dissecaram especificamente os nervos subescapulares superior e inferior em relação à sua inervação do músculo subescapular. Eles descreveram uma zona segura para dissecção cirúrgica. Eles descobriram que o rebordo anterior palpável da glenoide, profunda ao subescapular, juntamente com a margem medial do tendão conjunto poderiam servir como pontos de referência porque todos os ramos neurais foram pelo menos 1,5 cm mediais ao tendão conjunto e todos os ramos nervosos para o subescapular estavam na parte anterior da superfície muscular.[5–7]

O local de inserção muscular do nervo subescapular inferior é próximo ao nervo axilar e seus ramos são muito pequenos. Deste modo, a localização e proteção do nervo axilar poderia servir como um guia para o ponto de inserção do nervo subescapular inferior. Curiosamente, foi recentemente relatado que o nervo subescapular inferior se origina diretamente do segmento do nervo axilar em 21% dos casos.[5–7]

O procedimento de Latarjet, amplamente utilizado em casos de luxação anterior recidivante da articulação glenoumeral, coloca o nervo subescapular em risco pela dissecção cortante do músculo subescapular para posicionamento do enxerto do coracoide, o que pode resultar na diminuição da força de adução e rotação medial do braço.[8] O procedimento põe em risco ainda o nervo musculocutâneo durante a fixação do enxerto do coracoide com parafusos, também podendo resultar em limitações severas para a função do ombro.[9–11]

O objetivo primário deste trabalho é determinar uma "zona de segurança" para o nervo subescapular, através da medida da sua distância ao enxerto do coracoide, usando como parâmetro o rebordo medial da glenoide. São objetivos secundários: estabelecer uma "zona de segurança" para os nervos axilar e musculocutâneo, através da medida da sua distância ao enxerto do coracoide, usando como parâmetro o rebordo medial da glenoide.

Materiais e Métodos

O projeto foi submetido ao Comitê de Ética da nossa instituição em setembro de 2023 e aprovado sob CAAE n° 74541723.3.0000.5463. No período de outubro de 2023 a janeiro de 2024, foram dissecados 12 ombros (sem história de cicatrizes prévias) de cadáveres adultos, frescos.

Durantes as dissecções, os cadáveres foram posicionados em decúbito dorsal com o ombro em rotação neutra, o cotovelo fletido a 90° e o antebraço supinado a 45°. A dissecção foi realizada através do sulco deltopeitoral. Foi realizada a desinserção justaossea e reparo com fio de alta resistência (Ethibond- Ethicon Inc., Raritan, NJ, EUA) do tendão conjunto do processo coracoide. Foi realizado o *split* do músculo subescapular na transição entre os 2/3 superiores e o 1/3 inferior de sua porção muscular. Em seguida, foi realizada a fixação de uma rolha de aproximadamente 2,0 cm em posição vertical no rebordo medial da glenoide com dois pregos simulando o enxerto do coracoide e os parafusos de fixação. O músculo subescapular foi exposto em sua posição anatômica original, e três pontos foram mensurados na superfície interna do músculo: A distância do rebordo medial da glenoide ao curso do nervo subescapular (incluindo os ramos superior/médio/ inferior), a distância do RMG (às 3h considerando o ombro direito) ao curso do nervo axilar e a distância dos pregos ao nervo musculocutâneo, com o uso de paquímetro manual graduado em milímetros (►**Figs. 1**–**3**). Para as mensurações da distância do nervo musculocutaneo, o tendão conjunto previamente reparado foi suturado na rolha situada no rebordo anterior da glenoide, simulando o enxerto do coracoide e mantendo as correlações anatômicas da cirurgia.

Todas a mensurações foram realizadas mantendo o braço em posição neutra, pois esta é a posição mais comumente usada para cirurgia do ombro usando abordagem anterior ou anterolateral e em rotação externa de 40°, que é o arco de movimento médio alcançado pelo membro após o procedimento de Latarjet.

Descrição da amostra

Foram dissecados 12 ombros, sem história de cicatrizes prévias, de 12 cadáveres adultos, frescos, no Serviço de Verificação de Óbitos da nossa cidade. Os cadáveres incluíam

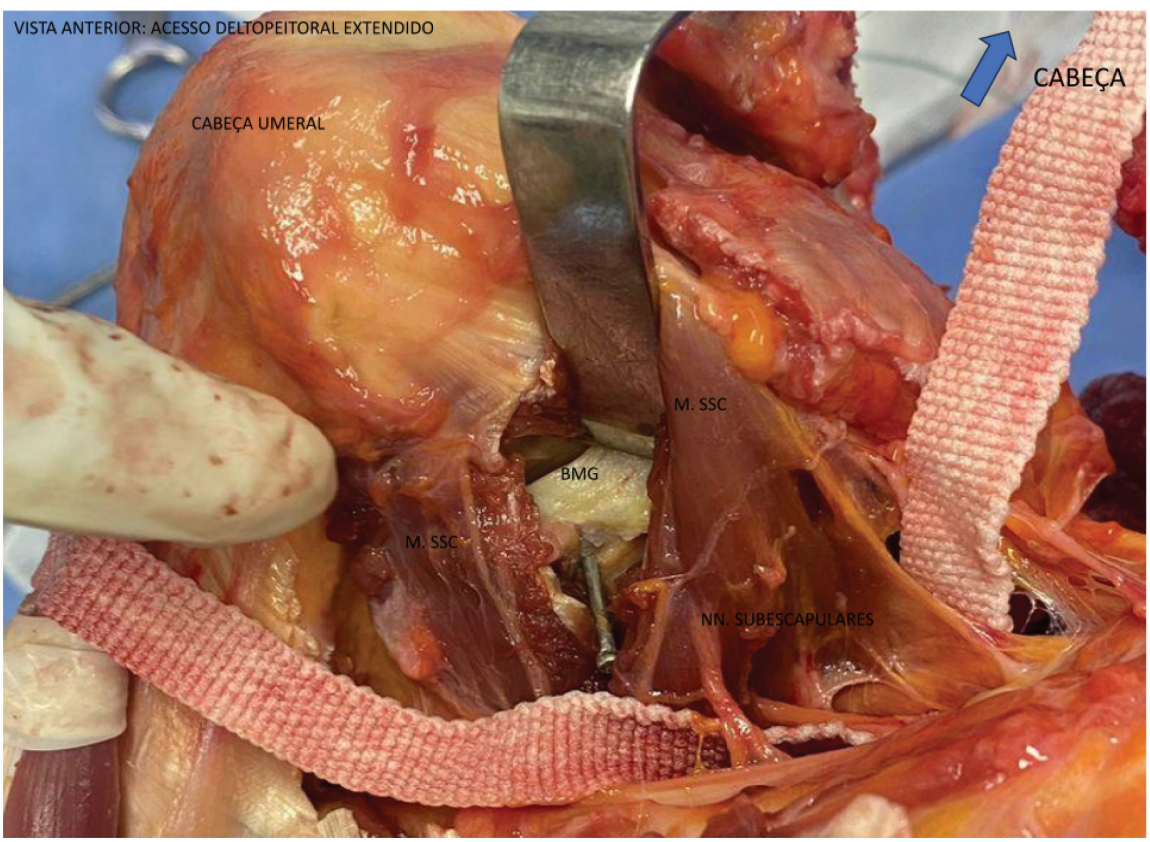

Fig. 1 Dissecção cirúrgica realizada no Serviço de Verificação de Óbitos da Capital da Universidade de São Paulo (SVOC-USP) em 2023: acesso deltopeitoral extendido. **Abreviações:** RMG, rebordo medial da glenoide (demarcado com pino metálico); M. SSC, músculo subescapular; NN. Subescapulares, nervos subescapulares (demarcados com fio de algodão).

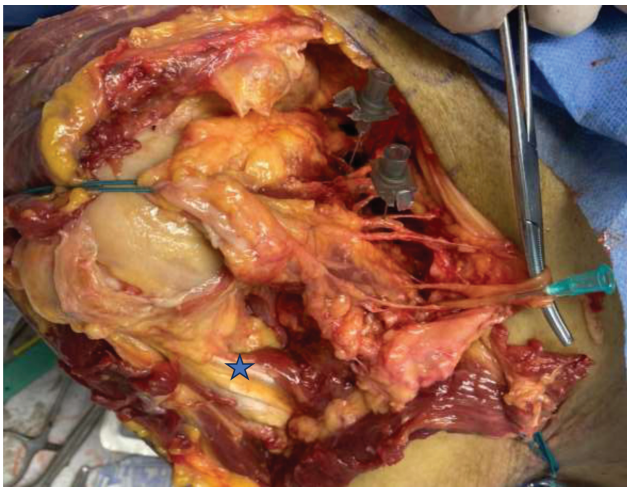

Fig. 2 Dissecção cirúrgica realizada no SVOC-USP em 2023: acesso deltopeitoral extendido. **Legenda:** Músculo subescapular desinserido e reparado com fio de alta resistência; demarcado com agulha cinza nn. subescapulares superior e médio; demarcado com agulha verde n. subescapular inferior; **Notas:** *Nervo axilar; na região inferior/direita: tendão conjunto reparado com fio de alta resistência.

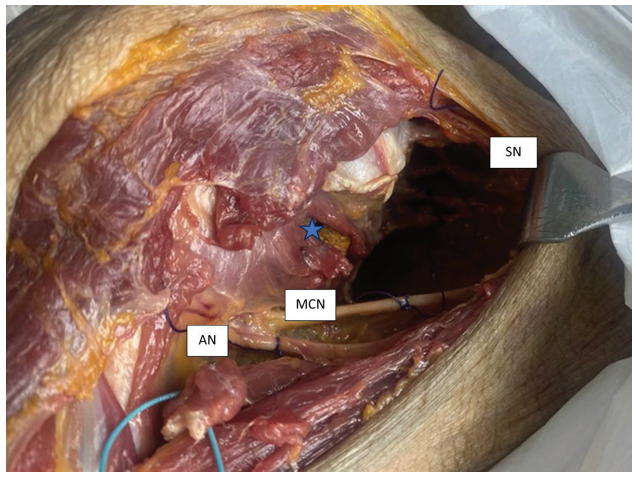

Fig. 3 Dissecção cirúrgica realizada no SVOC-USP em 2023: acesso deltopeitoral extendido. **Abreviações:** NSC, nervos subescapulares; NMC, nervo musculocutâneo, NA, nervo axilar; **Notas:** **Split* do músculo subescapular com enxerto; na região inferior: tendão conjunto reparado com fio de alta resistência.

4 pacientes do sexo feminino e 8 pacientes do sexo masculino, com idade média de 75 anos no ano da morte (intervalo de confiança de 95% [IC 95%]: 65–85), altura média de 168,9 cm (IC 95%: 160–177), peso médio de 60,35 Kg (IC 95%: 48,9–71,7), e índice de massa corporal (IMC) médio de 21,38 (IC 95%: 16,58–26,18) (►**Tabela 1**).

Resultados

Para o estudo de medidas anatômicas neurológicas, foram dissecados 12 ombros, sendo 7 do lado direito (53,3%) e 5 do lado esquerdo (41,6%). As medidas foram realizadas em rotação neutra e rotação externa de 40° do ombro, utilizando o RMG como ponto referencial para avaliar em milímetros as distâncias entre o RMG e o nervo axilar (NA), o nervo musculocutâneo (NMC), e os nervos subescapulares superior (SS), médio (SM) e inferior (SI), respectivamente. As ►**Tabelas 2** e **3** descrevem os resultados das medidas de tendência e os intervalos de confiança entre as distâncias, para ombro direito e esquerdo em rotação neutra e rotação em 40°.

Para verificar se não há diferença entre as medidas anatômicas, quanto à lateralidade, à rotação e ao sexo, foi realizado o teste t de Student para médias. Antes da realização do teste, o pressuposto de normalidade foi confirmado pelo teste de Shapiro-Wilk (valor de $p > 0{,}05$), de acordo com o qual as variáveis de medida possuem distribuição normal entre ombro direito e esquerdo.

Quanto à lateralidade, não foram observadas diferenças estatisticamente significativas (valor de $p > 0{,}05$) entre os ombros esquerdo e direito, para as distâncias entre o RMG e estruturas neurológicas para rotação neutra e rotação em 40°.

Em relação à rotação, não foram encontradas diferenças estatisticamente significativas, entre as médias das distancias entre ombros em rotação neutra e rotação em 40° (►**Tabelas 3** e **4**). Em relação ao sexo, também não foram encontradas diferenças estatisticamente significativas (►**Tabela 5**).

Discussão

As lesões neurológicas durante a cirurgia de Latarjet são uma preocupação, ressaltando-se a importância dos aspectos anatômicos e de dissecação para preveni-las, conforme destacado em várias fontes da literatura. Estudos como o de Lafosse e Boyle[12] e Nam et al.[3] enfatizam a necessidade de compreender detalhadamente a anatomia dos nervos periarticulares, como o nervo supraescapular e o nervo axilar, para minimizar o risco de lesões durante o procedimento cirúrgico. Técnicas meticulosas de dissecação, conforme descritas por Maldonado et al.,[13] são cruciais para preservar a integridade nervosa durante a transferência do processo coracoide. Além disso, estratégias como a identificação dos nervos e a proteção adequada durante a fixação do enxerto são recomendadas, como discutido nos estudos de Gupta et al.,[14] Domos et al.,[15] Ferreira Filho et al.[16] e da Silva et al.[17] Essas abordagens combinadas ajudam a reduzir efetivamente o risco de lesões neurológicas e melhoram os resultados pós-cirúrgicos.

Este estudo está em concordância com o trabalho realizado por Coifman et al.[18] com evidência da distância média entre o RMG e as porções dos nervos subescapular em rotação neutra, isto é, superior = 33 mm, média = 32.5 mm e inferior 20 mm. Ademais, este estudo está em concordância com o trabalho feito por La Prade et al.[19] com evidência da distância média entre o RMG o nervo musculocutâneo = 24.4 mm e o nervo axilar = 19.8 mm. A maioria das medidas encontrou-se dentro do IC deste estudo, exceto a porção inferior do nervo subescapular relatada por Coifman et al.[18] Essa diferença de resultados poderia ser justificada pelo fato de esses autores terem feito suas aferições em peças

Tabela 1 Medidas descritivas da amostra do estudo

a) Medidas de resumo (amostra total)			
Variável	Média	Desvio padrão	Interalo de confiança de 95%
Idade (anos)	75,3	±15,7	65,3–85,3
Altura (cm)	168,0	±12,8	160,0–177,0
Peso (kg)	60,3	±17,9	48,9–71,7
Índice de massa corporal (kg/m^2)	21,3	±7,5	16,58–26,18
b) Medidas de resumo (sexo feminino)			
	n	Média(±desvio padrão)	Mínimo–máximo
Idade (anos)	4	82,25(±9,84)	77–97
Altura (cm)	4	154,0(±8,67)	149–167
Peso (kg)	4	60(±24,04)	26–77
Índice de massa corporal (kg/m^2)	4	25,41(±10,92)	11,71–34,22
c) Medidas de resumo (sexo masculino)			
	n	Média(±desvio padrão)	Mínimo–máximo
Idade (anos)	8	71,88(±17,57)	41–95
Altura (cm)	8	176,38(±6,19)	170–186
Peso (kg)	8	60,53(±16,15)	35,4–75
Índice de massa corporal (kg/m^2)	8	19,36(±4,95)	12,25–23,78
d) Frequência de lateralidade			
Lateralidade	n (%)		
Direita	7 (58,3%)		
Esquerda	5 (41,6%)		
e) Frequência de sexo			
Sexo	n (%)		
Feminino	4 (33,3%)		
Masculino	8 (66,6%)		

formolizadas, o que possivelmente reduziu a distância entre as estruturas.

Por outro lado, os trabalhos desenvolvidos por outros autores foram realizados com amostras menores e com características epidemiológicas diferentes. La Prade et al.[19] analisaram 14 ombros de 7 cadáveres norte-americanos, com idade média de 53 anos e apenas do sexo masculino. Coifman et al.[18] analisaram 12 ombros de 6 cadáveres hispânicos, com idade média de 74 anos, sendo 4 mulheres e 2 homens. Este estudo trouxe de pontos inovadores a aferição rotacional e comparação quanto lateralidade/sexo da amostra, aspectos desconsiderados pelos autores anteriores.

As complicações neurológicas após o procedimento de Latarjet variam entre 8 e 10% nos estudos clínicos, sendo os nervos axilar e musculocutaneo os mais acometidos.[2,9,20] Acredita-se que a lesão neurológica após o procedimento de bloqueio ósseo seja ocasionada por tração, mau posicionamento do paciente e sutura inadvertida. A maioria das lesões foram neuropraxias transitórias, sem repercussões clínicas a longo prazo. Ademais, os autores acreditam que as taxas de complicações neurológicas podem ser ainda maiores, pois na maioria dos casos não haveria registro adequado desses casos.[2,20]

No procedimento de Latarjet, além do preenchimento do defeito ósseo glenoidal com o enxerto do coracoide, o efeito "sling" do tendão conjunto transferido entre uma divisão no músculo subescapular é um importante "estabilizador de tecidos moles" da cabeça do úmero. No entanto, foi demonstrado que a parte inferior do músculo subescapular tende a degenerar, levando à infiltração gordurosa do próprio músculo. Além disso, a exposição através da divisão do subescapular é tecnicamente exigente e existe o risco de danos nos nervos devido às forças de tração dos afastadores durante a cirurgia aberta.[21]

A integridade estrutural e funcional do subescapular após o procedimento de Latarjet a longo prazo é atualmente desconhecida.[22,23] Em acompanhamento médio de 8 anos após o procedimento de Latarjet, Azizi et al.[22] encontraram ligeira redução da força de abdução, mas não encontraram redução da força de rotação medial. Ademais, em estudos de ultrassonográficos e de ressonância magnética, o tendão do subescapular permaneceu intacto em circunferência quando comparado às medidas pré-operatórias. Em contrapartida,

Tabela 2 Medidas de tendência para distâncias entre o rebordo medial da glenoide e estruturas neurológicas nos ombros direito e esquerdo para rotação neutra e rotação em rotação lateral de 40°

a) Avaliação em rotação neutra						
	Ombro direito			Ombro esquerdo		
	Média	Desvio padrão	IC 95%	Média	Desvio padrão	IC 95%
Rotação neutra						
NMC	2,57	±1,27	1,39–3,74	2,90	±1,24	1,35–4,45
NA	2,71	±0,48	1,29–3,41	3,10	±0,65	2,29–3,91
SS	4,07	±1,23	2,92–5,21	3,50	±0,86	2,42–4,58
SM	3,78	±1,28	2,59–4,97	3,10	±0,41	2,58–3,62
SI	3,28	±0,99	2,36–4,20	2,60	±0,41	2,08–3,12
b) Avaliação em rotação lateral de 40°						
	Ombro direito			Ombro esquerdo		
	Média	Desvio padrão	IC 95%	Média	Desvio padrão	IC 95%
Rotação em 40°						
NMC	2,42	±0,67	1,80–3,05	2,70	±1,44	0,91–4,49
NA	2,42	±1,20	1,31–3,54	2,80	±1,15	1,37–4,23
SS	4,42	±1,01	3,48–5,36	3,40	±0,96	2,21–4,59
SM	3,71	±1,34	2,46–4,96	3,20	±0,90	2,07–4,33
SI	3,28	±1,07	2,29–4,27	2,20	±0,57	1,49–2,91

Abreviações: IC 95%, intervalo de confiança de 95%; NA, nervo axiliar; NMC, nervo musculocutâneo; SS, supraescapular superior; SM, supraescapular médio, SI, supraescapular inferior.

Tabela 3 Diferença entre médias para ombros esquerdos e direito em rotação neutra e rotação lateral de 40°

	Ombro direito		Ombro esquerdo		
	Média	Desvio padrão	Média	Desvio padrão	Valor de *p*
NMC1	2,57	± 1,2724	2,900	± 1,245	0,665926
NA1	2,714	± 0,488	3,100	± 0,6519	0,266182
SS1	4,071	± 1,2392	3,500	± 0,866	0,397955
SM1	3,78	± 1,28	3,10	± 0,41	0,282479
SI1	3,28	± 0,99	2,60	± 0,41	0,180875
NMC2	2,42	± 0,67	2,70	± 1,44	0,668109
NA2	2,42	± 1,20	2,80	± 1,15	0,603784
SS2	4,42	± 1,01	3,40	± 0,96	0,108165
SM2	3,71	± 1,34	3,20	± 0,90	0,478452
SI2	3,28	± 1,07	2,20	± 0,57	0,068181

Abreviações: NA1, nervo axiliar em rotação neutra; NA2, nervo axiliar em rotação 40°; NMC1, nervo musculocutâneo em rotação neutra; NMC2, nervo musculocutâneo em rotação 40°; SI1, nervo supraescapular inferior em rotação neutra; SI2, nervo supraescapular inferior em rotação 40°; SM1, nervo supraescapular médio em rotação neutra; SM2, nervo supraescapular médio em rotação 40°; SS1, nervo supraescapular superior em rotação neutra; , SS2, nervo supraescapular superior em rotação 40°.

Ernstbrunner et al.[23] depararam-se com diminuição significativa da rotação medial e lateral ativas e da força quando comparada com o ombro contralateral saudável, embora a influência clínica desses achados ainda não tenha sido definida. Não houve aumento da degeneração gordurosa do músculo subescapular, mas uma hipertrofia mínima no lado operado no acompanhamento em longo prazo.

A discussão sobre a integridade do músculo subescapular e sua inervação no procedimento de Latarjet é crescente na literatura. Davey et al.[24] analisaram através de uma revisão sistemática se o manejo do músculo subescapular com divisão ou tenotomia em "L" influenciaria nos resultados clínicos do procedimento de Latarjet aberto por meio de uma abordagem deltopeitoral. A revisão sistemática estabeleceu que a técnica por divisão do subescapular resulta em medidas de resultados funcionais significativamente melhores e taxas significativamente mais baixas de insuficiência do subescapular quando comparada com uma técnica por

Tabela 4 Diferença entre médias entre rotação neutra e rotação lateral de 40°

Variável	Média	Desvio padrão	N	Diferença	t	*p*	IC 95%	
NMC1	2,71	±1,21						
NMC2	2,54	±1,01	12	0,17	0,93808	0,368343	−0,22–0,56	
NA1	2,67	±1,01						
NA2	2,58	±1,14	12	0,08	0,48378	0,638029	−0,30–0,46	
SS1	3,83	±1,09						
SS2	4,00	±1,09	12	−0,17	−1,07606	0,304937	−0,51–0,17	
SM1	3,50	±1,04						
SM2	3,50	±1,17	12	−0,00	−0,00000	1,000000	−0,43–0,43	
SI1	3,00	±0,85						
SI2	2,83	±1,03	12	0,17	0,93808	0,368343	−0,22–0,56	

Abreviações: IC 95%, intervalo de confiança de 95%; NA1, nervo axiliar em rotação neutra; NA2, nervo axiliar em rotação 40°; NMC1, nervo musculocutâneo em rotação neutra; NMC2, nervo musculocutâneo em rotação 40°; SI1, nervo supraescapular inferior em rotação neutra; SI2, nervo supraescapular inferior em rotação 40°; SM1, nervo supraescapular médio em rotação neutra; SM2, nervo supraescapular médio em rotação 40°; SS1, nervo supraescapular superior em rotação neutra; , SS2, nervo supraescapular superior em rotação 40°.

Tabela 5 Diferença de medidas entre os sexos

	Sexo feminino		Sexo masculino		
	Média	Desvio padrão	Média	Desvio padrão	Valor de *p*
NMC1	2,625	±1,1087	2,750	±1,3363	0,875731
NA1	2,75	±0,8660	2,938	±0,4173	0,614463
SS1	3,875	±0,2500	3,813	±1,3611	0,930854
SM1	3,125	±0,2500	3,688	±1,2518	0,404879
SI1	2,625	±0,4787	3,188	±0,9613	0,303033
NMC2	2,75	±0,9574	2,438	±1,0836	0,636582
NA2	2,875	±1,2500	2,438	±1,1476	0,558121
SS2	4,000	±0,4082	4,000	±1,3363	1,00000
SM2	2,875	±1,0308	3,813	±1,1630	0,203447
SI2	2,125	±0,6292	3,188	±1,0329	0,091778

Abreviações: NA1, nervo axiliar em rotação neutra; NA2, nervo axiliar em rotação 40°; NMC1, nervo musculocutâneo em rotação neutra; NMC2, nervo musculocutâneo em rotação 40°; SI1, nervo supraescapular inferior em rotação neutra; SI2, nervo supraescapular inferior em rotação 40°; SM1, nervo supraescapular médio em rotação neutra; SM2, nervo supraescapular médio em rotação 40°; SS1, nervo supraescapular superior em rotação neutra; , SS2, nervo supraescapular superior em rotação 40°.

tenotomia em "L" no acompanhamento de médio prazo.[24] Outrossim, Raiss et al.[21] descreveram o procedimento conhecido como "*flipped* Latarjet", isto é, a transferência do coracoide para a glenoide deficiente sem dividir o músculo subescapular, mantendo os benefícios de um efeito de tipoia do tendão conjunto. Embora não existam dados de longo prazo disponíveis para provar qualquer superioridade do método em comparação ao procedimento tradicional aberto ou artroscópico de Latarjet, esta técnica seria uma alternativa para evitar lesões neuromusculares ao subescapular.

As limitações deste estudo são: tamanho da amostra dada pela dificuldade inerente aos estudos cadavéricos, as variações da anatomia do plexo braquial e a perda da tensão das estruturas neurológicas, tendo em vista que foram utilizados cadáveres frescos sem técnicas de fixação da cintura escapular e do úmero. Ademais, a média da idade dos cadáveres utilizados está longe da idade-alvo em que a técnica de Latarjet é utilizada; portanto, aspectos como a qualidade e o volume do músculo poderiam ser modificados.

Por fim, este é um trabalho-piloto cujo intuito principal é verificar a média das distâncias neurológicas, e todas as medidas realizadas pelo mesmo observador foram feitas mais de uma vez para garantir a confiabilidade dos dados. Um estudo complementar deste trabalho está em desenvolvimento, com uma maior amostra e com outro tipo de delineamento para avaliar a confiabilidade interobservador das medições através do coeficiente Kappa.

Conclusão

A via deltopeitoral é considerada segura; porém, é preciso atenção e cautela durante o *split* do músculo subescapular e na fixação do enxerto do coracoide no procedimento de Latarjet, devido à curta distância até os nervos adjacentes.

Tais precauções podem evitar maiores complicações pós-operatórias.

Suporte Financeiro
Os autores declaram que não receberam suporte financeiro de agências nos setores público, privado ou sem fins lucrativos para realizar este estudo.

Conflito de Interesses
Os autores não têm conflito de interesses a declarar.

Agradecimentos
Os autores gostariam de agradecer ao Serviço de Verificação de Óbitos da Capital da Universidade de São Paulo (SVOC-USP).

Referências

1 Almeida A, Menegotto SM, Almeida NC, Agostini AP, Almeida LA. Analysis of postoperative monitoring of patients undergoing shoulder arthroscopy for anterior instability. Rev Bras Ortop 2017;52(04):458–462
2 Ho E, Cofield RH, Balm MR, Hattrup SJ, Rowland CM. Neurologic complications of surgery for anterior shoulder instability. J Shoulder Elbow Surg 1999;8(03):266–270
3 Nam YS, Jeong JJ, Han SH, et al. An anatomic and clinical study of the suprascapular and axillary nerve blocks for shoulder arthroscopy. J Shoulder Elbow Surg 2011;20(07):1061–1068
4 Yung SW, Lazarus MD, Harryman DT II. Practical guidelines to safe surgery about the subscapularis. J Shoulder Elbow Surg 1996;5 (06):467–470
5 Rockwood CA Jr, Matsen FA. Developmental Anatomy of the Shoulder and Anatomy of the Glenohumeral Joint. In: Rockwood CA, Wirth MA, Fehringer EV, Matsen FA, Sperling JW, Lippitt SB, MD. eds. Rockwood and Matsen's The Shoulder. 5th ed. Philadelphia: Elsevier; 2017:1–34
6 David J. Cintura Peitoral e Membro Superior. In: Anatomia de Gray. 40ª ed. Elsevier Churchill Livingstone; 2008:821
7 Caetano EB. Bases anatômicas e funcionais das cirurgias do membro superior. Rio de Janeiro: MedBook; 2010
8 Correia RGM. Avaliação funcional e por imagem do músculo subescapular em pacientes submetidos à cirurgia de Latarjet com preservação da inserção tendínea [tese]. Rio de Janeiro: Instituto Nacional de Traumatologia e Ortopedia; 2020
9 Cohen M, Fonseca R, Gribel B, Galvão MV, Monteiro M, Motta Filho G. Incidence and Risk Factors of the Complications Related to the Latarjet Surgery. Rev Bras Ortop 2021;56(03):307–312
10 Kawakami EFKI, Godoy GP, Cohen MT, et al. Evaluation of Screws Positioning in Latarjet Surgery: Is There a Correlation between Parallelism to Glenoid and Radiographic Complications? Rev Bras Ortop 2022;58(06):e876–e884
11 Gracitelli MEC, Ferreira Neto AA, Benegas E, Malavolta EA, Sunada EE, Assunção JH. Procedimento de latarjet artroscópico: avaliação da segurança em cadáveres. Acta Ortop Bras 2013;21(03):139–143
12 Lafosse L, Boyle S. Arthroscopic Latarjet procedure. J Shoulder Elbow Surg 2010;19(2, Suppl)2–12
13 Maldonado AA, Howe BM, Lawton R, Bishop AT, Shin AY, Spinner RJ. Anatomical Study of the Axillary Nerve: Description of a Surgical Blind Zone. Plast Reconstr Surg 2016;138(02):419–426
14 Gupta A, Delaney R, Petkin K, Lafosse L. Complications of the Latarjet procedure. Curr Rev Musculoskelet Med 2015;8(01): 59–66
15 Domos P, Lunini E, Walch G. Contraindications and complications of the Latarjet procedure. Shoulder Elbow 2018;10(01):15–24
16 Ferreira Filho AA, Malavolta EA, Gracitelli MEC, et al. Tratamento da luxação anterior recidivante do ombro pela técnica de Bristow-Latarjet. Acta Ortop Bras 2021;29(01):39–44
17 da Silva LA, da Costa Lima ÁG, Kautsky RM, Santos PD, do Val Sella G, Checchia SL. Evaluation of the results and complications of the Latarjet procedure for recurrent anterior dislocation of the shoulder. Rev Bras Ortop 2015;50(06):652–659
18 Coifman I, Valencia M, Ariza A, Clascá F, Calvo E. Técnica de Latarjet para la inestabilidad anterior de hombro: implicaciones en la inervación del músculo subescapular. Rev Esp Cir Ortop Traumatol 2024;68(01):1–8https://www.elsevier.es/es-revista-revista-espanola-cirugia-ortopedica-traumatologia-129-pdf-S1888441523000012
19 LaPrade CM, Bernhardson AS, Aman ZS, et al. Changes in the Neurovascular Anatomy of the Shoulder After an Open Latarjet Procedure: Defining a Surgical Safe Zone. Am J Sports Med 2018; 46(09):2185–2191
20 Shah AA, Butler RB, Romanowski J, Goel D, Karadagli D, Warner JJ. Short-term complications of the Latarjet procedure. J Bone Joint Surg Am 2012;94(06):495–501
21 Raiss P, Campagnoli A, Bachmaier S, Anderl M, Wittmann T. The Subscapularis-Sparing "Flipped Latarjet" Procedure. Arthrosc Tech 2024;13(04):102899
22 Azizi S, Urbanschitz L, Bensler S, Lenz CG, Borbas P, Eid K. Structural and Functional Results of Subscapularis and Conjoint Tendon After Latarjet Procedure at 8-Year Average Follow-up. Am J Sports Med 2022;50(02):321–326
23 Ernstbrunner L, Waltenspül M, Suter C, El-Nashar R, Scherr J, Wieser K. Primary Open Latarjet Procedure Results in Functional Differences but No Structural Changes in Subscapularis Muscle Quality vs the Healthy Contralateral Shoulder at Long-term Follow-up. Am J Sports Med 2022;50(06):1495–1502
24 Davey MS, Davey MG, Hurley ET, Mullett H. Subscapularis management during open Latarjet procedure: does subscapularis split versus tenotomy matter? A systematic review and meta-analysis. J Shoulder Elbow Surg 2022;31(10):2169–2175