Article published online: 2025-01-16

Hemiartroplastia de quadril em pacientes com mieloma múltiplo: Uma série de casos retrospectivos e revisão da literatura

Hip Hemiarthroplasty in Patients with Multiple Myeloma: A Retrospective Case Series and Review of the Literature

Ahmed Nageeb Mahmoud[1,2] Alejandro Ordas-Bayon[3] Catherine Mary Doyle[1]
Maria F. Echeverry-Martinez[1] Daniel S. Horwitz[1]

[1] Departamento de Cirurgia Ortopédica, Geisinger Medical Center, Danville, PA, Estados Unidos
[2] Departamento de Cirurgia Ortopédica, Ain Shams University, Cairo, Egito
[3] Departamento de Cirurgia Ortopédica, Hospital Universitario Ramon y Cajal, Madri, Espanha

Endereço para correspondência Ahmed Nageeb Mahmoud, MD, MS Orth, PhD, Geisinger Musculoskeletal Institute, 100 N Academy Ave, Danville, PA, 17821
(e-mail: Amahmoud@geisinger.edu; Anmahmoud@med.asu.edu.eg).

Rev Bras Ortop 2025;60(1):s00441792099.

Resumo

Objetivos As fraturas do colo femoral em pacientes com mieloma múltiplo são geralmente tratadas com hemiartroplastia ou artroplastia total do quadril de acordo com a presença de infiltração acetabular. Devido à escassez de relatos nesta área, o objetivo deste estudo é revisar os desfechos clínicos da hemiartroplastia do quadril em pacientes com mieloma múltiplo e os resultados e a sobrevida neste subconjunto de pacientes.

Métodos Um total de 15 pacientes (16 casos), com idade média de 71,7 anos e portadores de mieloma, foram submetidos à hemiartroplastia de quadril para tratamento de fraturas de colo femoral com luxação. Suas radiografias e dados clínicos foram avaliados. Destes casos, 13 passaram pela hemiartroplastia bipolar e três pela unipolar.

Resultados Após um acompanhamento médio de 18,2 meses desde o momento da cirurgia, 3 casos sofreram fraturas periprotéticas (18,75%), 4 casos (25%) tiveram ossificação heterotópica e 1 caso (6,25%) apresentou erosão acetabular. A mortalidade dos pacientes em 1 e 5 anos foi de 53,3 e 73,3%, respectivamente.

Conclusão A hemiartroplastia de quadril ainda é uma opção terapêutica viável em pacientes com mieloma. No entanto, a morbidade e a mortalidade podem ser altas nesses pacientes e devem ser compreendidas com sensatez antes da cirurgia para atingir bons resultados.

Palavras-chave
- colo do fêmur
- fraturas do quadril
- hemiartroplastia
- mieloma múltiplo

Estudo desenvolvido no Departamento de Cirurgia Ortopédica, Geisinger Medical Center, Danville, PA, Estados Unidos.

recebido
19 de fevereiro de 2024
aceito, após revisão
30 de agosto de 2024

DOI https://doi.org/10.1055/s-0044-1792099.
ISSN 0102-3616.

© 2025. The Author(s).
This is an open access article published by Thieme under the terms of the Creative Commons Attribution 4.0 International License, permitting copying and reproduction so long as the original work is given appropriate credit (https://creativecommons.org/licenses/by/4.0/).

Thieme Revinter Publicações Ltda., Rua do Matoso 170, Rio de Janeiro, RJ, CEP 20270-135, Brazil

Abstract

Objectives Femoral neck fractures in multiple myeloma patients are usually managed with hemiarthroplasty or total hip arthroplasty, depending on the presence of acetabular infiltration. Due to the paucity of dedicated studies, the aim of the present study is to review the clinical outcomes of hip hemiarthroplasty in patients with multiple myeloma and to review the literature regarding the outcomes and survival in these patients' subset.

Methods There were 15 patients (16 cases), with a mean age of 71.7 years, who had myeloma and received hip hemiarthroplasty for displaced femoral neck fractures had their radiographs and clinical data assessed for this study. From those, 13 cases received bipolar and 3 unipolar hemiarthroplasty.

Results After a mean follow-up of 18.2 months since the time of surgery, 3 cases suffered periprosthetic fractures (18.75%), 4 cases (25%) had heterotopic ossification, and 1 case (6.25%) had acetabular erosion. The 1- and 5-year patient mortality rates for the study cohort were 53.3 and 73.3%, respectively.

Conclusion Hip hemiarthroplasty remains a viable treatment option in myeloma patients; however, the potentially high morbidity and mortality in these patients should be sensibly understood before the surgery to achieve satisfactory expectations.

Keywords

- femoral neck
- hemiarthroplasty
- hip fractures
- multiple myeloma

Introdução

As discrasias de plasmócitos representam uma ampla gama de doenças, incluindo a gamopatia monoclonal de significado indeterminado (GMSI; doença de Kyle), o plasmocitoma ósseo solitário e o mieloma múltiplo.[1] O mieloma múltiplo é a neoplasia óssea primária mais comum, e geralmente causa fadiga, dor musculoesquelética, fraturas patológicas ou infecção recorrente.[1–3] A pelve e o fêmur proximal são sítios comuns de infiltrações osteolíticas causadas por lesões de mieloma solitário ou múltiplo. Essas lesões geralmente se apresentam com dor e fraturas iminentes ou patológicas.[4,5] O tratamento cirúrgico das fraturas do colo do fêmur em pacientes com mieloma inclui hemiartroplastia (HA) ou artroplastia total do quadril (ATQ), dependendo principalmente da presença de acometimento acetabular.[3,4,6]

Os desfechos da artroplastia na doença óssea metastática foram bem estudados na literatura. Porém, nenhum estudo avaliou especificamente os resultados da HA no tratamento de fraturas em pacientes com mieloma. Os estudos existentes relataram coletivamente os desfechos de duas ou mais opções terapêuticas, como redução aberta e fixação interna (RAFI), HA e ATQ em indivíduos com mieloma[4,6] ou uma coorte que incluía mieloma e outras causas não mielomatosas de infiltração óssea.[7–15] O objetivo deste estudo é relatar os desfechos em uma série de casos de pacientes com mieloma submetidos à HA em um centro de trauma de nível 1 em um esforço de contribuir à escassa evidência existente. Nossa principal questão foi se os pacientes com mieloma teriam alta incidência de complicações, em particular fraturas e desgaste acetabular após a HA. Também fizemos uma revisão da literatura com inclusão de todas as séries de casos de HA relatadas em pacientes com mieloma encontradas na literatura.

Materiais e Métodos

Após a aprovação do Comitê de Ética, um estudo retrospectivo foi realizado para avaliar todos os pacientes submetidos à HA usando os códigos da *Current Procedural Terminology* (CPT - American Medical Association, Chicago, IL, EUA). Um total de 2.488 casos de HA foram identificados entre janeiro de 1988 e junho de 2023. Todos os casos foram revistos em relação aos nossos critérios de inclusão e exclusão para extrair os dados relevantes para este estudo. Os dados coletados incluíram dados demográficos dos pacientes, informações clínicas e avaliações radiográficas, além de informações detalhadas sobre o acompanhamento e a evolução clínica pós-operatória.

Critérios de Inclusão

1 - Pacientes submetidos à HA para fratura de quadril, principalmente após trauma ou para tratamento de pseudoartrose de fratura do colo do fêmur.
2 - Pacientes com diagnóstico de mieloma múltiplo ou plasmocitoma ósseo.

Critérios de Exclusão

1 - Pacientes sem notas de acompanhamento clínico após a HA.

Resultados

Um total de 18 casos (17 pacientes) com discrasias de plasmócitos e submetidos à HA para tratamento de fraturas do colo do fêmur foram recuperados de nosso banco de dados. Dois pacientes foram excluídos por terem GMSI, deixando 16 casos (15 pacientes) inclusos neste estudo.

Tabela 1 Comorbidades médicas nos pacientes do estudo

Doença renal crônica	4 (1 DRET)
Diabetes mellitus	2
Insuficiência cardíaca	2
Obesidade grave ou mórbida (IMC $\geq$ 35)	3
Hipotireoidismo	1
Doença de Parkinson	1

Abreviaturas: DRET, doença renal em estágio terminal; IMC, índice de massa corporal.

Destes pacientes, 9 eram mulheres e 6 eram homens, com idade média de 71,7 anos (intervalo: 39,2–89,6) no momento da HA primária. Uma mulher teve fraturas bilaterais do colo do fêmur que ocorreram com 2 meses de intervalo e foi submetida a uma HA unipolar cimentada bilateral. Quatorze pacientes (15 casos) tinham mieloma múltiplo e um apresentava plasmocitoma ósseo solitário no momento da fratura que progrediu para mieloma múltiplo mais tarde. Além das discrasias de plasmócitos, 10 pacientes (11 casos) tinham comorbidades médicas significativas, frequentemente combinadas, como mostra a ►**Tabela 1**. O índice de massa corporal (IMC) médio de 12 pacientes foi de 32,9 (intervalo: 22–52,2), mas não estava disponível nos prontuários de 3 pacientes.

Todos os casos foram diagnosticados como fraturas do colo do fêmur secundárias a traumas de baixa energia (quedas ao caminhar). Nove pacientes foram diagnosticados com mieloma múltiplo antes da fratura e receberam quimioterapia ativa, enquanto quatro pacientes apresentaram fraturas do colo do fêmur como seu primeiro sintoma de mieloma. Nos casos diagnosticados com mieloma antes da fratura, a duração média da doença foi de 32 meses (intervalo: 1–78).

À apresentação, todos os casos tinham radiografias e/ou tomografias computadorizadas de pelve, além de radiografias femorais de filme longo para exclusão de lesões osteolíticas descontínuas do acetábulo e do eixo femoral. Oito dos 16 casos foram identificados como fraturas patológicas secundárias ao mieloma, e as lesões osteolíticas puderam ser reconhecidas nas radiografias pré-operatórias.

Quatorze cirurgiões diferentes realizaram as cirurgias. Treze casos foram tratados com HA bipolar e três casos com HA unipolar. A cirurgia foi realizada pela abordagem posterolateral em 10 casos, enquanto a abordagem lateral direta foi utilizada em 6 casos. Quatorze casos receberam hastes cimentadas e dois, hastes não cimentadas. Dez casos foram tratados com hastes convencionais de artroplastia e seis com hastes longas para contornar lesões descontínuas na diáfise femoral. O acompanhamento médio foi de 18,2 meses (intervalo: 1,3–79,3; ►**Fig. 1**). Nenhum dos pacientes desenvolveu síndrome de implantação do cimento, luxações, infecções periprotéticas, afrouxamento asséptico ou lesão neurovascular.

Complicações

Perda Sanguínea Intraoperatória

A perda média estimada de sangue em todos os casos foi de 710 mL (intervalo: 150–2.500 mL). Quatro casos necessitaram de transfusão de sangue intra ou pós-operatória (concentrado de hemácias/plaquetas) sem consequências posteriores.

Fraturas Periprotéticas

Três casos (18,75%) apresentaram fraturas periprotéticas como complicação. Destes três, um caso envolveu uma fratura intraoperatória do trocanter maior e foi tratado com uma placa de gancho trocantérica e fios de cerclagem. O segundo caso sofreu uma fratura trocantérica maior pós-operatória que ficou evidente 3 semanas após a cirurgia e foi submetida a tratamento conservador. O terceiro caso foi uma fratura distal do fêmur tipo B de Vancouver, 3 semanas após a cirurgia devido a outra queda de baixa energia, e seu tratamento incluiu RAFI com placa de bloqueio e fios de cerclagem. Todas as fraturas ocorreram em pacientes com hastes cimentadas. É interessante notar que as abordagens cirúrgicas utilizadas na HA índice no primeiro e terceiro casos foram posterolaterais; no segundo caso, a abordagem foi lateral direta.

Ossificação Heterotópica

Quatro casos (25%) apresentaram ossificação heterotópica (OH) de grau 2 ou 3 com acometimento do acetábulo e/ou da área trocantérica ou subtrocantérica. Todos os quatro casos foram realizados pela abordagem posterolateral. A OH foi radiologicamente evidente já às 6 semanas após a cirurgia e submetida ao tratamento conservador em ambos os casos.

Mortalidade

Treze pacientes (86,6%) faleceram em uma média de 18,5 meses (intervalo: 1,3–79,1) após a HA primária. Destes, 3 vieram a óbito nos primeiros 3 meses após a HA (►**Tabela 2**). Nestes três indivíduos, a causa da morte foi insuficiência respiratória aguda em dois pacientes e septicemia secundária à infecção do trato gastrintestinal em um caso. A sobrevida mediana de todos os casos no último acompanhamento ou data de óbito foi de 8,4 meses.

Erosão Acetabular

Apesar da presença de graus variáveis de osteopenia em todos os casos, apenas 1 paciente (6,25%), uma mulher de 82 anos (►**Fig. 2**), apresentou dor leve no quadril com sustentação de peso 16 meses após a HA. Radiografias simples sugeriram erosão acetabular leve. A paciente foi submetida ao tratamento conservador e está viva e em acompanhamento regular (21 meses após a HA).

Discussão

Esta é uma série retrospectiva de 16 HAs de quadril em pacientes com mieloma múltiplo. Após um acompanhamento médio de 18 meses, 1 caso apresentou desgaste

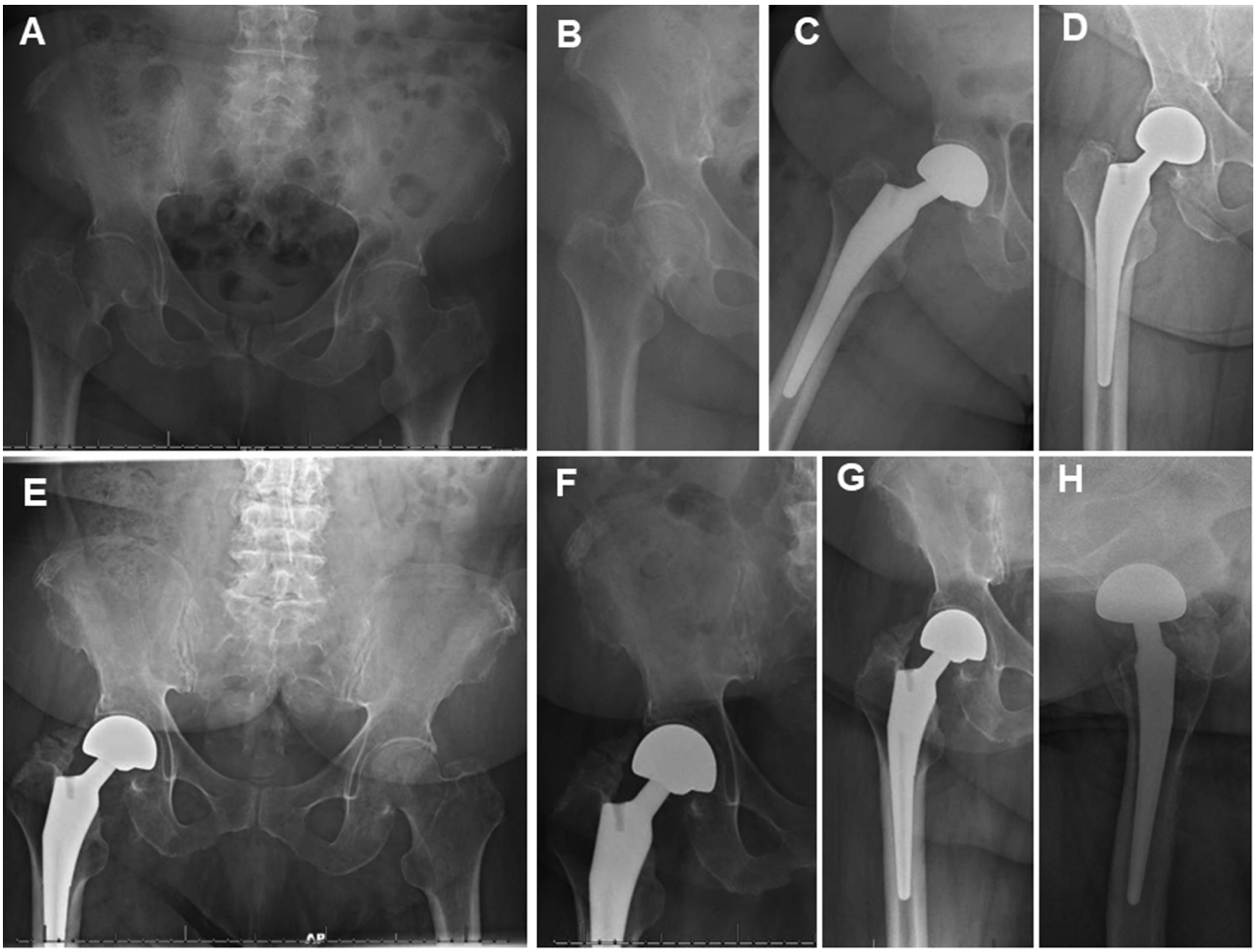

Fig. 1 (A, B) Radiografias simples de pelve e quadril de uma mulher de 79,2 anos com mieloma múltiplo mostrando fratura do colo femoral subcapital direito. (C) Radiografia simples de quadril esquerdo no período pós-operatório imediato (mesmo dia) mostrando hemiartroplastia bipolar sem cimento. (D) Radiografias simples de quadril esquerdo em 6 semanas, (E, F) 56 meses e (G, H) 70 meses de acompanhamento mostrando componentes estáveis e bem fixados, sem evidência de erosão acetabular. Observe a presença de ossificação heterotópica de grau III.

acetabular, 4 pacientes apresentaram OH radiograficamente significativa e 3 casos apresentaram fraturas periprotéticas. As taxas de mortalidade em 3 meses, 1 ano e 5 anos nesta série foram de 20, 53,3 e 73,3%, respectivamente.

Pacientes com fraturas patológicas secundárias à infiltração maligna apresentam maior risco de complicações médicas perioperatórias.[2,13–15] Em relação às complicações ortopédicas, as evidências existentes são conflitantes, uma vez que a literatura comparou diferentes técnicas cirúrgicas, como RAFI, HA ou ATQ, em diferentes causas de infiltração óssea, incluindo cânceres ósseos primários e infiltração óssea metastática.[4,6,16–23] A expectativa de vida e as comorbidades existentes, por exemplo, diferem entre o mieloma e outras causas de infiltração óssea, como linfoma ou câncer de mama, próstata ou pulmão metastático. Novamente, as indicações e os desfechos da HA diferem dos resultados da RAFI e da ATQ, assim como os cenários cirúrgicos.[24]

Tabela 2 Taxa de mortalidade no grupo de estudo

Mortalidade em	Número de pacientes, %
3 meses	3; 20%
1 ano (+5 pacientes)	8; 53,3%
5 anos (+3 pacientes)	11; 73.3%

Excluindo relatos de casos e estudos de casos esporádicos, a literatura sobre a artroplastia de quadril em pacientes com mieloma mostrou resultados diferentes para diferentes diagnósticos e, em especial, comparou várias intervenções (►**Tabela 3**). Destes, apenas dois estudos retrospectivos relataram uma única série de pacientes com mieloma.[4,6] Papagelopoulos et al.[4] relataram 53 casos de mieloma tratados com HA (33 casos) ou ATQ (20 casos). Os autores enumeraram diversas complicações, incluindo infecção profunda, luxação (1,8% cada) e mortalidade em 1 mês de 5,6%. Os autores não distinguiram se as complicações ocorreram em casos de HA ou ATQ, procedimentos distintos que podem ser afetados por fatores como idade do paciente, comorbidades médicas, nível de atividade e duração da cirurgia. Esses fatores podem ser traduzidos na diferença relatada na incidência de infecções periprotéticas entre HA e ATQ na literatura, de 1,6 a 10% e 0,2 a 0,7%, respectivamente.[25,26] Em outro estudo, Park et al.[6] relataram os desfechos hospitalares de 4.011 casos de mieloma submetidos a cirurgia para

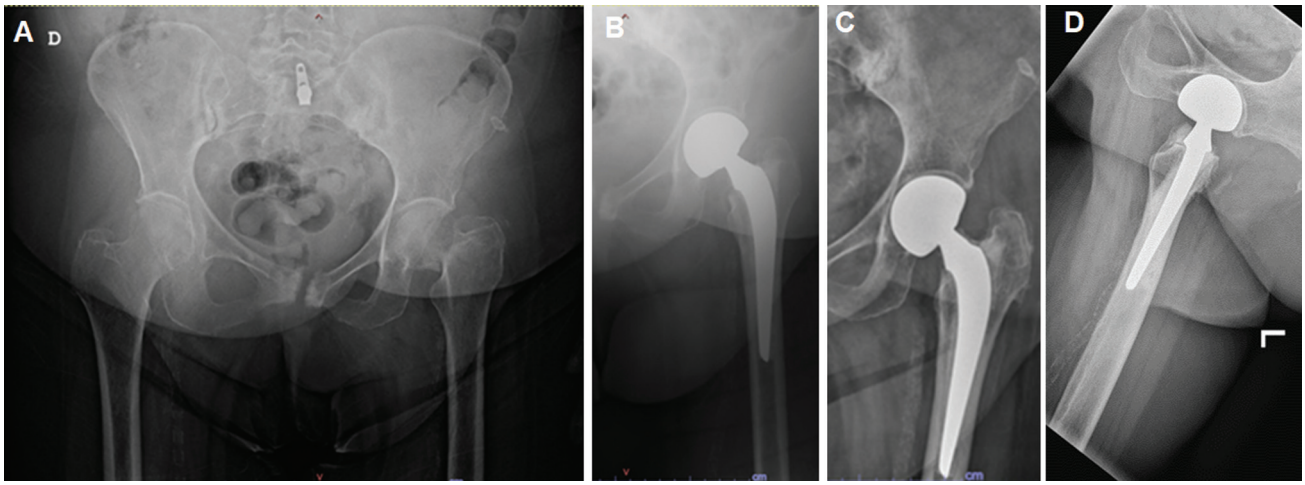

Fig. 2 (A) Radiografias pélvicas simples de uma mulher de 82 anos mostrando fratura com luxação do colo do fêmur para a esquerda. (B) Radiografia simples do quadril esquerdo no período pós-operatório imediato mostrando hemiartroplastia bipolar cimentada. (C, D) Radiografias simples do quadril esquerdo 16 meses após a cirurgia mostrando erosão acetabular. A paciente se queixava de dor na virilha com o movimento e foi tratada de forma conservadora.

tratamento de fraturas femorais, cujos dados foram extraídos de um banco de dados médico nacional. Em seu estudo, 1.288 pacientes foram tratados com HA, 2.555 com RAFI e 168 com ATQ. Ao comparar seus desfechos totais com casos não mielomatosos, os autores descobriram que os pacientes com mieloma múltiplo apresentavam maior risco de pneumonia hospitalar, sepse, infecção do sítio cirúrgico e insuficiência renal aguda e um risco menor de infarto do miocárdio. Os autores, no entanto, não distinguiram quais complicações ocorreram em cada um dos procedimentos.

Outros estudos incluíram casos de mieloma e não mieloma, relatando a incidência de complicações entre as coortes totais (►**Tabela 3**). Até onde temos conhecimento, este estudo é o primeiro a relatar somente os resultados de HA do quadril em pacientes com mieloma. Apesar da pequena série, os achados mais interessantes são a alta mortalidade (20% em 3 meses), a alta incidência de fraturas periprotéticas (18,75%) e a incidência relativamente baixa de erosão acetabular clínica ou radiológica dada a osteopenia e osteoporose geralmente presentes em pacientes com mieloma.[1–3]

Em pacientes com mieloma múltiplo, a taxa de sobrevida relatada em 1 e 5 anos é de cerca de 85 e 58%, respectivamente.[27,28] A fratura de quadril parece diminuir esses números de maneira significativa. Em nosso estudo, apenas 46,7% dos pacientes sobreviveram mais de 1 ano e 26,7% sobreviveram mais de 5 anos após a cirurgia, enquanto a sobrevida mediana de todos os casos foi de 8,4 meses. Comparativamente, Papagelopoulos et al.[4] relataram uma sobrevida mediana de 18 meses e uma sobrevida em 2 e 5 anos de 43 e 13%. Esses números destacam a alta mortalidade da fratura de quadril em pacientes com mieloma. Na literatura, as causas mais comuns de mortalidade em pacientes com mieloma são insuficiência respiratória adulta, septicemia e insuficiência renal.[28] Em relação à mortalidade em 1 mês e hospitalar, a incidência em pacientes com mieloma e sem mieloma tende a ser semelhante.[6] Em nosso estudo, não houve mortalidade hospitalar, e o primeiro paciente veio a óbito 1,3 meses após a cirurgia, depois da alta hospitalar.

Pacientes com mieloma múltiplo apresentam ossos fracos e osteoporóticos.[1–3,29,30] Isso pode explicar a maior incidência de fraturas periprotéticas após a artroplastia em nosso estudo (3 pacientes; 18,75%). Isso condiz com os resultados de Peterson et al.,[18] que relataram 1 fratura periprotética (20%) em 5 casos de mieloma submetidos à HA e que necessitaram de revisão. Apesar disso, Papagelopoulos et al.[4] não relataram nenhuma fratura periprotética em sua série de 53 casos de pacientes com mieloma submetidos à HA e ATQ. Em nosso estudo, todas as fraturas ocorreram em indivíduos com hastes cimentadas. Como temos apenas dois casos que receberam hastes não cimentadas, não podemos fazer recomendações sobre o impacto do tipo de haste na ocorrência de fraturas periprotéticas em pacientes com mieloma.

Em relação à OH, esta complicação é raramente relatada em pacientes com mieloma múltiplo, talvez por ser menos grave. Seraj et al.[31] relataram um paciente com mieloma múltiplo que foi submetido à fixação interna do quadril direito e desenvolveu OH. Devido ao pequeno número e à natureza não comparativa do estudo atual, não pudemos concluir se os casos de OH que observamos estavam relacionados ao mieloma ou à HA em si. A incidência de OH radiologicamente significativa em nosso estudo foi de 25%, menor do que a incidência relatada de OH na HA em geral, que chegou a 27% em um estudo.[32]

A osteoporose e a osteomalácia são fatores de risco conhecidos para protrusão acetabular em quadris nativos.[33,34] Quanto ao desgaste acetabular após a ATQ, o efeito da osteoporose pré-existente é controverso.[35–37] A incidência de desgaste acetabular no estudo atual (6,25%) é comparável à incidência relatada após a HA de quadril em geral, que varia entre 0,7% e 17,2%.[38–40] Considerando esses resultados,

Tabela 3 Revisão da literatura acerca dos estudos que relataram os desfechos da artroplastia em séries de pacientes com mieloma (excluindo relatos de caso)

Estudo/Ano	Diagnóstico (número de casos)	Intervenção (número de casos)	Complicações em pacientes com mieloma (número de casos)	Observações
Papagelopoulos et al., 1997[4]	Mieloma múltiplo (53)	HA (33) ATQ (20)	Perda sanguínea intraoperatória grave (1) Desconforto pulmonar intraoperatório (1) Mortalidade em 1 mês (3) Afrouxamento asséptico (1) Luxação (1) Infecção profunda (1) Infecção superficial (1) Drenagem persistente da ferida (4)	Duas revisões, artroplastia de ressecção para tratamento de infecção ou luxação (uma cada) Os autores não distinguiram se as complicações ocorreram em casos de HA ou ATQ.
Schneiderbauer et al., 2005[7]	Mieloma múltiplo (31) Outros tumores (298)	HA	Pacientes submetidos a HA para tratamento de lesões tumorais tiveram uma incidência significativamente maior de luxação em comparação a outras indicações.	Os autores não mencionaram o número de complicações nos casos de mieloma.
Parker et al., 2011[8]	Mieloma múltiplo (9) Outros tumores (136)	HA, ATQ ou RAFI	Os pacientes com mieloma apresentaram a maior sobrevida média em comparação a linfoma e lesões metastáticas de câncer de mama, pulmão e próstata.	Os autores não mencionaram o número de complicações nos casos de mieloma nem os tipos de intervenções.
Alvi et al., 2013[9]	Mieloma múltiplo (17) Outros tumores (79)	Artroplastia de ombro, RAFI, ATQ e HA (não mencionado)	Um caso, tratado com HA com haste longa cimentada, apresentou progressão radiológica do mieloma 4 meses após a cirurgia índice	Os autores não mencionaram quantos pacientes receberam qual implante.
Park et al., 2016[6]	Mieloma múltiplo (4.011); comparação de complicações hospitalares com casos não relacionados a mieloma.	RAFI (2.555) HA (1.288) ATQ (168)	Pacientes com mieloma múltiplo apresentaram maior risco de pneumonia hospitalar (5,4%), sepse (1,4%), infecção do sítio cirúrgico (2,8%) e insuficiência renal aguda (9,6%). Embora não tenha havido diferença em trombose venosa profunda, embolia pulmonar, insuficiência respiratória e mortalidade hospitalar, os pacientes com mieloma múltiplo tiveram menor incidência de infarto do miocárdio.	Os autores não distinguiram quais complicações ocorreram na HA e quais ocorreram na RAFI e na ATQ.
Peterson et al., 2016[10]	Mieloma (5) Outras lesões metastáticas (17)	HA com haste longa	Lesão do nervo ciático (1) Acidente vascular cerebral (1) Fratura periprotética (1) Mortalidade em 1 mês (1) Mortalidade em 1 ano (2)	Uma revisão para tratamento de fratura periprotética
Stevenson et al., 2018[11]	Mieloma (6) Outros tumores (94)	HA femoral proximal (6)	Sem luxações, sem revisões por dor ou erosão acetabular.	A série relatou quatro infecções e três revisões; no entanto, os autores não distinguiram se as complicações ocorreram em pacientes com mieloma ou outras doenças
Seglam et al., 2019[12]	Mieloma múltiplo (19) Outros tumores (114)	HA proximal femoral (18) HA proximal femoral (1)	Quinze pacientes faleceram em um acompanhamento médio de $35,11 \pm 22,38$ meses. Doze pacientes apresentaram erosão acetabular radiológica de classe 1 ou 2.	Duas revisões por afrouxamento asséptico e luxação (uma cada).

Tabela 3 (*Continued*)

Estudo/Ano	Diagnóstico (número de casos)	Intervenção (número de casos)	Complicações em pacientes com mieloma (número de casos)	Observações
Schwarzkopf et al., 2019[13]	Mieloma (15) Outros casos (359)	HA e ATQ	11/15 casos de mieloma apresentaram síndrome de implantação de cimento ósseo, sem óbito intraoperatório.	Os autores não distinguiram se as complicações ocorreram nos casos de HA ou ATQ
Hayden et al., 2021[14]	Mieloma múltiplo (25) Outros tumores (139)	HA (15) ATQ (10)	Os autores não encontraram diferenças significativas na incidência de complicações entre ATQ e HA	Os autores não mencionaram o número de complicações nos casos de mieloma

Abreviaturas: ATQ, artroplastia total de quadril; HA, hemiartroplastia; RAFI, redução aberta e fixação interna.

a HA continua uma opção viável para o tratamento de fraturas femorais proximais em pacientes com mieloma. No entanto, as expectativas dos pacientes em relação às morbidades e mortalidade associadas devem ser claramente apresentadas e baseadas em evidências. As menores taxas de sobrevida em pacientes com mieloma e neste estudo podem ter afetado a incidência de erosão acetabular em indivíduos com ossos osteoporóticos.

Em pacientes com mieloma submetidos à HA de quadril, os cirurgiões devem estar cientes da incidência de complicações específicas, especialmente do risco de aumento da perda sanguínea intraoperatória e fraturas periprotéticas perioperatórias. É também imperativo que o cirurgião avalie bem o acetábulo e todo o fêmur quanto à presença de lesões osteolíticas usando tomografias computadorizadas, radiografias de fêmur de filme longo e até mesmo ressonância magnética[41] para detectar a presença de lesões descontínuas de mieloma e, assim, escolher o implante adequado.

Este estudo tem várias limitações. Esta é uma série pequena e limitada pelo delineamento experimental não comparativo e retrospectivo. Um grande estudo multicêntrico pode ser necessário para maior avaliação dos desfechos da artroplastia em pacientes com mieloma em comparação à população geral.

Conclusão

A HA do quadril é uma opção razoável para o tratamento de fraturas do colo do fêmur em pacientes com mieloma múltiplo. Desde que o acetábulo esteja livre de invasão tumoral, a incidência de erosão acetabular é relativamente pequena. Os cirurgiões devem estar cientes da alta morbidade e mortalidade em tais pacientes.

Suporte Financeiro
Os autores declaram que não receberam suporte financeiro de agências nos setores público, privado ou sem fins lucrativos para realizar este estudo.

Conflito de Interesses
Os autores não têm conflito de interesses a declarar.

Referências

1 Guedes A, Becker RG, Teixeira LEM. Multiple Myeloma (Part 1) - Update on Epidemiology, Diagnostic Criteria, Systemic Treatment and Prognosis. Rev Bras Ortop 2023;58(03):361–367
2 Guedes A, Becker RG, Teixeira LEM. Multiple Myeloma (Part 2) - Update on The Approach to Bone Disease. Rev Bras Ortop 2023;58 (03):368–377
3 Gianakos AL, Patel JN, Miller JM, Sonnylal L, Wittig JC. Metastatic Disease, Myeloma, and Lymphoma Affecting the Hip. J Hip Surg 2019;3(01):34–40
4 Papagelopoulos PJ, Galanis EC, Greipp PR, Sim FH. Prosthetic hip replacement for pathologic or impending pathologic fractures in myeloma. Clin Orthop Relat Res 1997;(341):192–205
5 Moura M, Sanches DP, Pinto ÁF, Milano SS, Villela MM. Evaluation of Intramedullary Methods with Polymethylmethacrylate for Fixation of Bone Lesions of the Extremities. Rev Bras Ortop 2021;56(06):772–776
6 Park KJ, Menendez ME, Mears SC, Barnes CL. Patients With Multiple Myeloma Have More Complications After Surgical Treatment of Hip Fracture. Geriatr Orthop Surg Rehabil 2016;7(03):158–162
7 Schneiderbauer MM, Sierra RJ, Schleck C, Harmsen WS, Scully SP. Dislocation rate after hip hemiarthroplasty in patients with tumor-related conditions. J Bone Joint Surg Am 2005;87(08): 1810–1815
8 Parker MJ, Khan AZ, Rowlands TK. Survival after pathological fractures of the proximal femur. Hip Int 2011;21(05):526–530
9 Alvi HM, Damron TA. Prophylactic stabilization for bone metastases, myeloma, or lymphoma: do we need to protect the entire bone? Clin Orthop Relat Res 2013;471(03):706–714
10 Peterson JR, Decilveo AP, O'Connor IT, Golub I, Wittig JC. What Are the Functional Results and Complications With Long Stem Hemiarthroplasty in Patients With Metastases to the Proximal Femur? Clin Orthop Relat Res 2017;475(03):745–756
11 Stevenson JD, Kumar VS, Cribb GL, Cool P. Hemiarthroplasty proximal femoral endoprostheses following tumour reconstruction: is acetabular replacement necessary? Bone Joint J 2018;100-B(01):101–108
12 Saglam F, Baysal O, Sirin E, Sofulu O, Kesimer MD, Erol B. Is bipolar hemiarthroplasty an appropriate type of hip articulation following proximal femoral or total femoral resections for musculoskeletal malignancies? Arch Orthop Trauma Surg 2022;142(02): 331–341
13 Schwarzkopf E, Sachdev R, Flynn J, Boddapati V, Padilla RE, Prince DE. Occurrence, risk factors, and outcomes of bone cement implantation syndrome after hemi and total hip arthroplasty in cancer patients. J Surg Oncol 2019;120(06):1008–1015
14 Hayden BL, Varady NH, Abdeen A, Lozano-Calderon SA, Chen AF, Ready JEPathologic Fracture Study Group. No Difference Between Hemiarthroplasty and Total Hip Arthroplasty in the Treatment of

Pathologic Femoral Neck Fractures. J Arthroplasty 2021;36(11): 3662–3666
15 Lin JS, Santiago-Torres JE, Everhart JS, Zayan NE, Mayerson JL, Scharschmidt TJ. When is hemiarthroplasty preferable to intramedullary prophylactic fixation of malignant lesions of the proximal femur? J Surg Oncol 2017;116(08):1132–1140
16 Thein R, Herman A, Chechik A, Liberman B. Uncemented arthroplasty for metastatic disease of the hip: preliminary clinical experience. J Arthroplasty 2012;27(09):1658–1662
17 Swanson KC, Pritchard DJ, Sim FH. Surgical treatment of metastatic disease of the femur. J Am Acad Orthop Surg 2000;8(01):56–65
18 Harrington KD. Orthopaedic management of extremity and pelvic lesions. Clin Orthop Relat Res 1995;(312):136–147
19 Rock M. The use of Bateman bipolar proximal femoral replacement in the management of proximal femoral metastatic disease. In: Yamamuro T, ed. New developments for limb salvage in musculoskeletal tumours. Tokyo: Springer-Verlag; 1989:437
20 Randall RL, Aoki SK, Olson PR, Bott SI. Complications of cemented long-stem hip arthroplasties in metastatic bone disease. Clin Orthop Relat Res 2006;443(443):287–295
21 Nucci M, Anaissie E. Infections in patients with multiple myeloma in the era of high-dose therapy and novel agents. Clin Infect Dis 2009;49(08):1211–1225
22 Stanley A, Young A. Primary prevention of venous thromboembolism in medical and surgical oncology patients. Br J Cancer 2010;102(Suppl 1, Suppl 1)S10–S16
23 Nucci M, Anaissie E. Infections in patients with multiple myeloma. Semin Hematol 2009;46(03):277–288
24 Tsukamoto S, Errani C, Kido A, Mavrogenis AF. What's new in the management of metastatic bone disease. Eur J Orthop Surg Traumatol 2021;31(08):1547–1555
25 Masters J, Metcalfe D, Ha JS, Judge A, Costa ML. Surgical site infection after hip fracture surgery: a systematic review and meta-analysis of studies published in the UK. Bone Joint Res 2020;9(09):554–562
26 de Jong L, Klem TMAL, Kuijper TM, Roukema GR. Factors affecting the rate of surgical site infection in patients after hemiarthroplasty of the hip following a fracture of the neck of the femur. Bone Joint J 2017;99-B(08):1088–1094
27 SEER*Explorer: An interactive website for SEER cancer statistics [Internet]. Surveillance Research Program, National Cancer Institute [accessed february 23, 2023] Available from: https://seer.cancer.gov/explorer/on
28 DeVita VT, Lawrence TS, Rosenberg SA. Cancer: Principles and Practice of Oncology. 12th ed. Philadelphia: Wolters Kluwer; 2022
29 Miceli TS, Colson K, Faiman BM, Miller K, Tariman JDInternational Myeloma Foundation Nurse Leadership Board. Maintaining bone health in patients with multiple myeloma: survivorship care plan of the International Myeloma Foundation Nurse Leadership Board. Clin J Oncol Nurs 2011;15(0, Suppl)9–23
30 Moura M. Treatment of Metastasis in the Appendicular Skeleton. Rev Bras Ortop 2022;57(02):200–206
31 Seraj SM, Al-Zaghal A, Østergaard B, Høilund-Carlsen PF, Alavi A. Identification of Heterotopic Ossification Using 18F-NaF PET/CT. Clin Nucl Med 2019;44(04):319–320
32 Corrigan CM, Greenberg SE, Sathiyakumar V, et al. Heterotopic ossification after hemiarthroplasty of the hip - A comparison of three common approaches. J Clin Orthop Trauma 2015;6(01):1–5
33 Weber W, Moore J, Cheema N. Traumatic Acetabular Protrusion. Clin Pract Cases Emerg Med 2018;2(03):260–261
34 Bible MW, Pinals RS, Palmieri GM, Pitcock JA. Protrusio acetabuli in osteoporosis and osteomalacia. Clin Exp Rheumatol 1983;1 (04):323–326
35 Karayiannis P, Walls A, Cassidy R, Beverland D. Rapidly Progressive Osteoarthritis and Acetabular Bone Loss Outcomes for Patients Undergoing Primary Total Hip Replacement. Arthroplast Today 2020;6(03):289–295
36 Adenikinju A, Slover JD, Egol KA. Rapid Acetabular Chondrolysis following Hemiarthroplasty of the Hip: A Poor Prognostic Sign. Case Rep Orthop 2019;2019:7328526
37 Trueba Davalillo C, Minueza Mejía T, Gil Orbezo F, Ponce Tovar V, García Velazco R. Factores de riesgo que influyen en la erosión acetabular posterior a una hemiartroplastía de cadera en el tratamiento de las fracturas subcapitales. [Risk factors that have influence on acetabular erosion after a hip hemiarthroplasty in the treatment of subcapital fractures] Acta Ortop Mex 2007;21 (03):121–127
38 Grosso MJ, Danoff JR, Murtaugh TS, Trofa DP, Sawires AN, Macaulay WB. Hemiarthroplasty for Displaced Femoral Neck Fractures in the Elderly Has a Low Conversion Rate. J Arthroplasty 2017;32 (01):150–154
39 Theil C, Möllenbeck B, Gosheger G, et al. Acetabular Erosion After Bipolar Hemiarthroplasty in Proximal Femoral Replacement for Malignant Bone Tumors. J Arthroplasty 2019;34(11):2692–2697
40 Emre F, Ertaş ES, Bozkurt M. Factors associated with acetabular degeneration and protrusion in bipolar hip hemiarthroplasty. Genel Tip Derg 2022;32(05):564–570
41 Guedes A, Oliveira MBDR, Melo AS, Carmo CCMD. Update in Imaging Evaluation of Bone and Soft Tissue Sarcomas. Rev Bras Ortop 2021;58(02):179–190