# Aloenxerto osteocondral fresco em uma fratura complexa de Hoffa – Relato de caso

## *Fresh Osteochondral Allograft in a Complex Hoffa Fracture – Case Report*

Thiago Vivacqua[1,2] Tito Rocha[2] José Leonardo Rocha de Faria[1] Rafael Prinz[2] Alan Mozella[2] João Antonio Matheus Guimarães[2]

[1] Fowler Kennedy Sports Medicine Clinic, Western University, Ontário, Canadá
[2] Instituto Nacional de Traumatologia e Ortopedia Jamil Haddad, Rio de Janeiro, Rio de Janeiro, Brasil

**Endereço para correspondência** Thiago Vivacqua, MD, MSc, Fowler Kennedy Sports Medicine Clinic, 3M Centre, Western University, 1151 Richmond Street, N6A 3K7, Ontário, Canadá (e-mail: drthiagovivacqua@gmail.com).

Rev Bras Ortop 2024;59(S2):e264–e268.

**Resumo**

A fratura de Hoffa (FH) é típica do côndilo femoral posterior no plano sagital, com incidência estimada de 0,65% nas fraturas do fêmur. De modo geral, a FH é observada no côndilo femoral lateral em traumatismos de alta energia, com força de carga axial sobre o terço distal do fêmur e o joelho em mais de 90° de flexão. O caso aqui relatado ocorreu em um paciente com FH medial complexa e luxação de joelho após um traumatismo de alta energia. Em dois anos de acompanhamento, a análise radiológica revelou consolidação óssea completa e integração do aloenxerto. O transplante de aloenxerto osteocondral deve ser considerado em casos de FH complexa, e visa restaurar a anatomia superfície articular para evitar o desenvolvimento de osteoartrose pós-traumática precoce em pacientes jovens.

**Palavras-chave**
- aloenxertos
- fraturas do fêmur
- luxação do joelho
- osteocondrite

**Abstract**

Hoffa fracture (HF) typically involves the posterior femoral condyle in the sagittal plane, with an estimated incidence of 0.65% among femoral fractures. It usually occurs at the lateral femoral condyle in high-energy trauma with axial load force over the distal third of the femur and the knee positioned in more than 90° of flexion. The case reported involved a patient with a complex medial HF and associated knee dislocation after a high-energy trauma. At two years of follow-up radiologic analysis showed a complete bone healing and allograft integration. Transplantation of osteochondral allografts should be considered in cases of complex HF, and it aims at restoring the anatomy of the joint surface to prevent early post-traumatic osteoarthrosis in young patients.

**Keywords**
- allografts
- femoral fractures
- knee dislocation
- osteochondritis

*Trabalho desenvolvido no Instituto Nacional de Traumatologia e Ortopedia Jamil Haddad, Rio de Janeiro, RJ, Brasil.*

**recebido**
06 de setembro de 2021
**aceito**
22 de novembro de 2021

**DOI** https://doi.org/10.1055/s-0042-1742599.
**ISSN** 0102-3616.

© 2022. The Author(s).
This is an open access article published by Thieme under the terms of the Creative Commons Attribution 4.0 International License, permitting copying and reproduction so long as the original work is given appropriate credit (https://creativecommons.org/licenses/by/4.0/).

Thieme Revinter Publicações Ltda., Rua do Matoso 170, Rio de Janeiro, RJ, CEP 20270-135, Brazil

## Introdução

A fratura de Hoffa (FH) é típica do côndilo femoral posterior no plano sagital, com incidência estimada de 0,65% nas fraturas do fêmur.[1] Normalmente, é causada por uma força de carga axial sobre o terço distal do fêmur, com o joelho em mais de 90° de flexão. O côndilo femoral lateral (CFL) é frequentemente afetado em traumatismos de alta energia, e o alinhamento prévio do membro em valgo pode estar associado à FH no CFL.[2] No entanto, a FH também é relatada no côndilo femoral medial (CFM).[1]

A redução anatômica e a fixação estável devem ser prioridades durante a abordagem cirúrgica da FH, para permitir a mobilidade articular precoce e diminuir a taxa de artrite pós-traumática. A redução não anatômica e a adicional apoptose de condrócitos estão associadas às taxas altas de alterações degenerativas articulares em pacientes jovens. A técnica de transplante de aloenxerto osteocondral (AOC) é uma boa abordagem cirúrgica para o reparo da anatomia da superfície condral e o restauro da perda óssea associada.[3] Nos últimos anos, o AOC ganhou popularidade, e tem sido usado na osteoartrose (OA) pós-traumática, em fraturas complexas, e em casos de má união na região do joelho.[3] Este relato de caso tem como objetivo descrever um transplante de AOC escolhido como abordagem cirúrgica em um caso de FH complexa por traumatismo automobilístico de alta energia.

## Relato de Caso

Um paciente de 27 anos foi primeiramente atendido em um centro regional secundário de traumatismo após sofrer um acidente automobilístico. O caso relatado foi previamente aprovado pelo Comitê de Revisão Institucional (CAAE: 46596721.2.0000.5273). A avaliação radiológica confirmou a presença de uma fratura no calcâneo direito, fratura na cabeça do fêmur esquerdo, e luxação medial do joelho ipsilateral. O exame clínico revelou lesão colateral medial de grau III, lesão do ligamento cruzado posterior de grau III, e ruptura completa do ligamento cruzado anterior (LCA), o que levou ao diagnóstico clínico de luxação do joelho. O exame físico também revelou pulso regular nos membros inferiores e função nervosa intacta.

Uma tomografia computadorizada (TC) do joelho direito mostrou uma FH medial complexa, de grau 33 B3 segundo a Arbeitsgemeinschaft für Osteosynthesefragen/Orthopedic Trauma Association (AO/OTA) (►**Fig. 1 A-B**). Questões como redução não anatômica, OA pós-traumática, e apoptose traumática de condrócitos fizeram com que o cirurgião sênior escolhesse o aloenxerto de tecido. No momento do tratamento do paciente, nosso grupo[4] já havia testado e aprovado um protocolo de preservação osteocondral.

A abordagem posteromedial do joelho esquerdo foi escolhida para o tratamento cirúrgico. Durante o transplante, um côndilo femoral alogênico posterior foi preparado à mão livre (►**Fig. 2**).

Imediatamente antes da fixação do transplante, a técnica de lavagem por pulso foi utilizada para remoção do elementos da medula óssea cadavérica para diminuição do risco de reação alogênica local. A fixação do aloenxerto foi feita com placa de compressão bloqueada (Locking Compression Plate, LCP, DePuy Synthes, West Chester, PA, Estados Unidos) e três parafusos corticais de pequenos fragmentos para controle rotacional. Uma TC pós-operatória confirmou a posição anatômica do aloenxerto e a congruência articular (►**Fig. 3**).

O protocolo pós-operatório consistiu em seis semanas sem carga e sem restrição quanto à amplitude de movimento. A descarga parcial de peso foi permitida depois de seis semanas até o acompanhamento de doze semanas, quando a consolidação radiológica completa do osso foi confirmada.

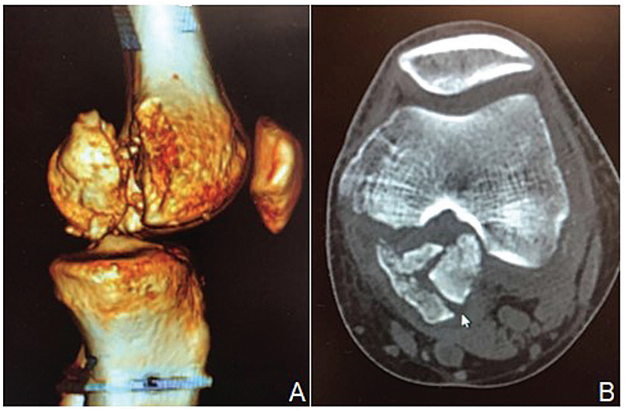


**Fig. 1** (**A**) Reconstrução tridimensional de tomografia computadorizada sagital realizada no período pré-operatório. (**B**) Tomografia computadorizada axial pré-operatória.



**Fig. 2** Aloenxerto osteocondral fresco do côndilo femoral posterior.

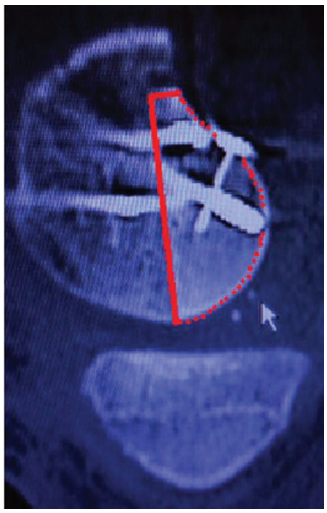

**Fig. 3** Confirmação da redução anatômica na tomografia computadorizada pós-operatória. A seta branca indica o aloenxerto osteocondral.

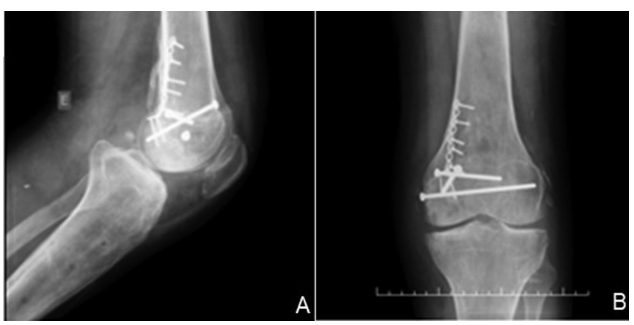


**Fig. 4** (**A**) Vista lateral pós-operatória. (**B**) Vista anterior pós-operatória.

Em dois anos de acompanhamento, a avaliação radiológica confirmou a integração completa do aloenxerto e a redução anatômica (►**Fig. 4 A-B**). Reações inflamatórias ou rejeição alogênica local não foram relatadas neste tempo de acompanhamento. O paciente agora está em lista de espera para concluir a abordagem de reconstrução do ligamento devido à lesão complexa do joelho.

## Discussão

A FH está tipicamente relacionada a acidentes automobilísticos e quedas, dependendo do ângulo do joelho no momento do traumatismo.[1] O paciente descrito sofreu um acidente traumático de alta energia e múltiplas fraturas. A consolidação óssea completa das fraturas da cabeça do fêmur, calcâneo e côndilo posterior foram confirmada no último acompanhamento.

A não abordagem cirúrgica para FH está frequentemente relacionada a perda da mobilidade, OA precoce pós-traumática e desalinhamento do membro. Ou desalinhamento secundário dos membros. Nas fraturas simples, a fixação anterior a posterior com abordagem parapatelar lateral ou medial é uma opção razoável.[1] A FH medial complexa é geralmente tratada com abordagem subvasta medial, ao passo que a abordagem de Swashbucker ou a osteotomia do tubérculo de Gerdy são sugeridas para FH complexa no CFL.[5] No caso relatado, o intervalo subvasto medial foi usado, e o gastrocnêmio medial foi parcialmente liberado do CFM.

A FH já foi associada, de forma incomum, a lesão do mecanismo extensor do joelho, fratura do platô tibial, avulsão da coluna tibial, luxação da patela, e fratura da diáfise do fêmur.[6] Uma TC é recomendada em pacientes com suspeita de FH, ao passo que a ressonância magnética pode auxiliar na identificação de lesões em ligamentos ou meniscos.[5]

O caso relatado neste manuscrito estava associado a uma lesão complexa do ligamento do joelho. No momento deste relato, não podíamos concluir a reconstrução do ligamento do joelho para obtenção do desfecho funcional. Nosso grupo entende que, no caso do transplante de AOC, a integração óssea completa e a cicatrização devem ser alcançadas antes da reconstrução artroscópica do joelho. Um caso semelhante com FH medial e múltiplas lesões ligamentares foi relatado após um acidente com motocicleta.[7] Outros autores[8] relataram FH e lesões na inserção do menisco tibial, nos ligamentos cruzados, e avulsão do ligamento colateral lateral. Letenneur et al.[9] identificaram a relação entre a FH no CFL e a rotura do LCA ou lesão do ligamento colateral lateral. A associação entre FH e lesões complexas no joelho representam um cenário desafiador, a qual requer uma avaliação pré-operatória abrangente.

O transplante AOC estrutural tem sido considerado como abordagem plausivel após falha em reparo primário da cartilagem. OA pós-traumática, e falha na fixação de fratura articular anterior.[10] Neste relato de caso, as preocupações foram a possibilidade de integração incompleta do enxerto ou deslaminação condral que levasse ao insucesso do transplante. No entanto, sabe-se também que a redução não anatômica e apoptose traumática dos condrócitos provoca o desalinhamento secundário do membro e OA pós-traumática precoce. Pelo que sabemos, este é o primeiro relato de caso de transplante com AOC após FH complexa.

No caso aqui relatado, o transplante de AOC resultou em consolidação óssea completa e integração do enxerto. A restauração da superfície anatômica da articulação utilizando AOCa fresco deve ser considerado na FH complexa para evitar a OA pós-traumática precoce em pacientes jovens.

Suporte Financeiro
Os autores declaram que este estudo não recebeu apoio financeiro de fontes públicas, comerciais, ou sem fins lucrativos.

Conflito de Interesses
Os autores não têm conflito de interesses a declarar.

## Referências

1 Arastu MH, Kokke MC, Duffy PJ, Korley RE, Buckley RE. Coronal plane partial articular fractures of the distal femoral condyle: current concepts in management. Bone Joint J 2013;95-B(09): 1165–1171
2 Gavaskar AS, Tummala NC, Krishnamurthy M. Operative management of Hoffa fractures–a prospective review of 18 patients. Injury 2011;42(12):1495–1498

3 Zouzias IC, Bugbee WD. Osteochondral Allograft Transplantation in the Knee. Sports Med Arthrosc Rev 2016;24(02):79–84
4 Vivacqua TA, Prinz RD, Cavanellas N, Barretto JM, de Sousa EB, Aguiar DP. Protocol for Harvest, Transport and Storage of Human Osteochondral Tissue. Rev Bras Ortop (Sao Paulo) 2020;55(02): 163–169
5 Bagaria V, Sharma G, Waghchoure C, et al. A proposed radiological classification system of Hoffa's fracture based on fracture configuration and consequent optimal treatment strategy along with the review of literature. SICOT J 2019;5(05):18
6 Kondreddi V, Yalamanchili RK, Ravi Kiran K. Bicondylar Hoffa's fracture with patellar dislocation - a rare case. J Clin Orthop Trauma 2014;5(01):38–41
7 Liu Q, Wang W, Fan W, Zhu W. Hoffa fracture associated with tibial shaft fracture and multiple ligament avulsion fractures: A case report. Trauma Case Rep 2020;26:100277
8 Huang G, Zhang M, Zhang Y, Wang X, Zhang M, Liu G. Hoffa fracture combined with rotational dislocation of the knee joint: A novel case report. Medicine (Baltimore) 2021;100(14): e25253
9 Letenneur J, Labour PE, Rogez JM, Lignon J, Bainvel JV. Fractures de Hoffa a propos de 20 observations. [Hoffa's fractures. Report of 20 cases (author's transl)] Ann Chir 1978;32(3-4):213–219
10 Sherman SL, Garrity J, Bauer K, Cook J, Stannard J, Bugbee W. Fresh osteochondral allograft transplantation for the knee: current concepts. J Am Acad Orthop Surg 2014;22(02):121–133