Epifisiólise proximal do úmero como causa rara de fratura no parto – Relato de caso

Proximal Humerus Epiphysiolysis as a Rare Cause of Fracture in Childbirth – A Case Report

Bárbara Noronha Teles[1] João Carlos Castro[1] Joana Ovídeo[2]

[1] Ortopedia e Traumatologia, Hospital Professor Fernando Fonseca, Lisboa, Portugal
[2] Hospital Dona Estefânia, Centro Hospitalar Lisboa Central, Lisboa, Portugal,

Rev Bras Ortop 2024;59(S2):e243–e246.

Endereço para correspondência Bárbara Noronha Teles, Ortopedia e Traumatologia, Hospital Professor Fernando Fonseca, Lisboa, Portugal (e-mail: barbarateles10@gmail.com).

Resumo

A epifisiólise proximal do úmero (EPU) é rara, presente em 10,1/100.000 nascimentos e há poucos casos descritos na literatura. Apresentamos o caso de um recém-nascido com diagnóstico de EPU submetido a tratamento conservador. Em seis semanas apresentava mobilidade completa e extenso calo ósseo. Sendo uma situação muito rara, é imperativo um diagnóstico rápido, para o qual a ecografia é decisiva e a abordagem deve ser conservadora e expectante, dada uma evolução muito rápida e esperada no sentido da consolidação para a função normal. Este caso reforça o conhecimento prévio de que essas lesões normalmente evoluem favoravelmente e não são esperadas sequelas pós-traumáticas.

Palavras-chave
- fraturas ósseas
- fraturas do úmero
- epifise deslocada
- recém-nascido

Abstract

Proximal humeral epiphysiolysis (PHE) are rare at 10.1/100,000 births and there are few cases described in the literature. We present the case of a newborn diagnosed with PHE submitted to conservative treatment. In six weeks he had complete mobility and extensive bone callus. As a very rare situation, rapid diagnosis is imperative, for which ultrasound is decisive and the attitude must be conservative and expectant, given a very rapid and expected evolution towards consolidation for normal function. This case reinforces the previous knowledge that these lesions typically evolve favorably, and post-traumatic sequelae are not expected.

Keywords
- epiphyses, slipped
- fractures, bone
- humeral fractures
- infant, newborn

Trabalho desenvolvido no serviço de Ortopedia Pediátrica do Hospital Dona Estefânia, Centro Hospitalar de Lisboa Central, Lisboa, Portugal.

Introdução

A epifisólise proximal do úmero no nascimento é rara, ocorrendo em 10,1 a cada 100.000 nascimentos[1] e geralmente ocorre após um parto traumático. Há poucos casos descritos na literatura.[2] O diagnóstico é desafiador, pois as radiografias podem ser inconclusivas. A ultrassonografia é uma modalidade simples, prontamente disponível e de baixo custo para o diagnóstico de fraturas do úmero relacionadas ao nascimento.[2] O tratamento geralmente é não cirúrgico.[3]

Caso clínico

Apresentamos o caso de um recém-nascido, fruto de uma gestação gemelar, que nasceu às 35 semanas de um parto distócico com apresentação pélvica em uma mãe primípara.

recebido
12 de novembro de 2022
aceito
10 de agosto de 2023

DOI https://doi.org/10.1055/s-0044-1779330.
ISSN 0102-3616.

© 2024. The Author(s).
This is an open access article published by Thieme under the terms of the Creative Commons Attribution 4.0 International License, permitting copying and reproduction so long as the original work is given appropriate credit (https://creativecommons.org/licenses/by/4.0/).

Thieme Revinter Publicações Ltda., Rua do Matoso 170, Rio de Janeiro, RJ, CEP 20270-135, Brazil

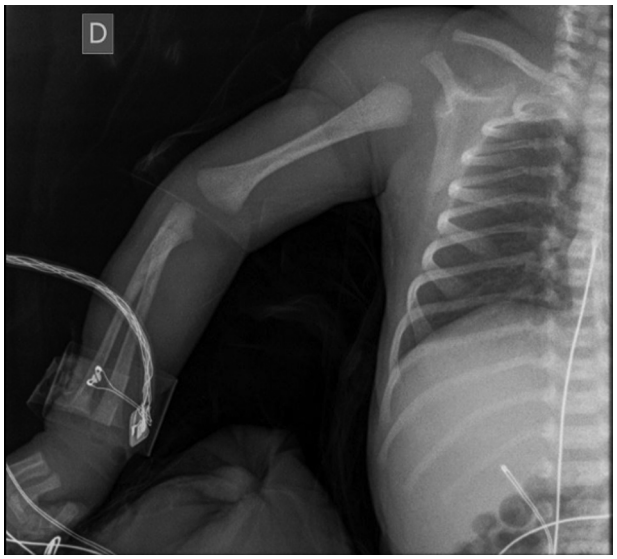

Fig. 1 Radiografia do recém-nascido.

O peso ao nascer foi de 2.600 kg. O bebê apresentou mobilidade e reflexo de Moro assimétrico à direita, juntamente com aumento de volume e equimoses difusas no ombro ipsilateral. O recém-nascido foi submetido a uma radiografia (►**Fig. 1**) e posteriormente a ultrassonografia (►**Fig. 2**) confirmou desvio posterior da epífise umeral em relação ao eixo diafisário do úmero, achado compatível com lesão por fratura com epifisiólise. Por se tratar de um parto traumático, foram excluídas outras lesões musculoesqueléticas, bem como a lesão do plexo braquial. Como nasceu em apresentação pélvica, apesar do exame físico da quadril normal e da ausência de antecedentes familiares, às seis semanas foi submetido a ecografia da quadril, que foi normal (classificação Graf I).

De acordo com a literatura, optou-se por tratamento conservador. O braço direito foi enfaixado até o peito em posição neutra por duas semanas.

Os autores realizaram acompanhamento clínico e de imagem seriado. Às quatro semanas mobilizou espontaneamente o membro superior direito, sem dor aparente, e às seis semanas apresentava mobilidade completa e extenso calo ósseo na radiografia (►**Fig. 3**) e ultrassonografia (►**Fig. 4**). Com um ano de evolução, o exame clínico era normal e observou-se remodelação óssea quase completa com fise aberta. Aos quatro anos apresenta amplitude de movimento plena, força simétrica, sem queixas residuais. Remodelado radiologicamente sem qualquer deformidade rotacional (►**Fig. 5**).

Foi levado ao conhecimento da responsável pelo paciente se os dados referentes ao caso poderiam ser submetidos para publicação, e ela consentiu assinando o Termo de Consentimento Livre e Esclarecido.

Discussão

Uma fratura que ocorre na primeira semana de vida sem trauma pós-natal conhecido é considerada uma fratura de nascimento.[4] Durante a descida pelo canal de parto, o braço do bebê pode ser colocado em uma variedade de posições comprometidas, o que pode resultar em uma fratura da fise do úmero proximal, geralmente correspondendo a lesões por extensão.[5] No entanto, as fraturas da clavícula são muito mais comuns durante o parto do que as fraturas do úmero proximal. Partos vaginais, apresentação pélvica, trabalho de parto prolongado de mães primíparas e macrossomia (>4,5 kg) são fatores de risco para fratura de nascimento. As fraturas de nascimento do úmero proximal são separações fisárias clássicas ou lesões Salter-Harris tipo I. Relatos de fraturas Salter-Harris tipo II são raros, mas provavelmente são subnotificados porque, em muitos bebês, o úmero proximal ainda não está ossificado.[6]

A fise proximal do úmero contribui com 80% do crescimento longitudinal desse osso, portanto as fraturas nesse local apresentam considerável potencial de remodelação. A configuração da placa epifisária e a espessura do periósteo que circunda a epífise tornam lesões com deslocamentos leves a moderados relativamente estáveis.[5]

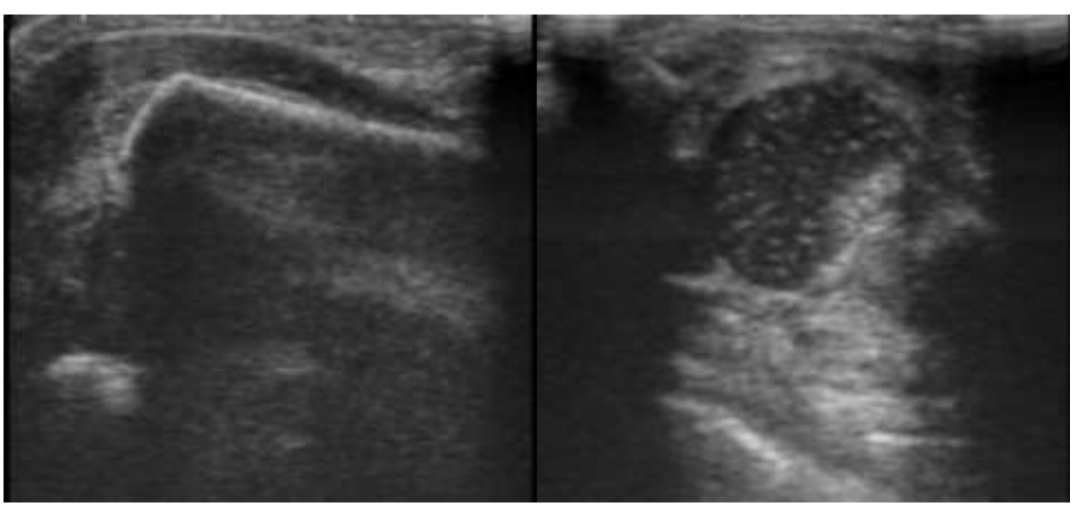

Fig. 2 Ultrassonografia do ombro do recém-nascido.

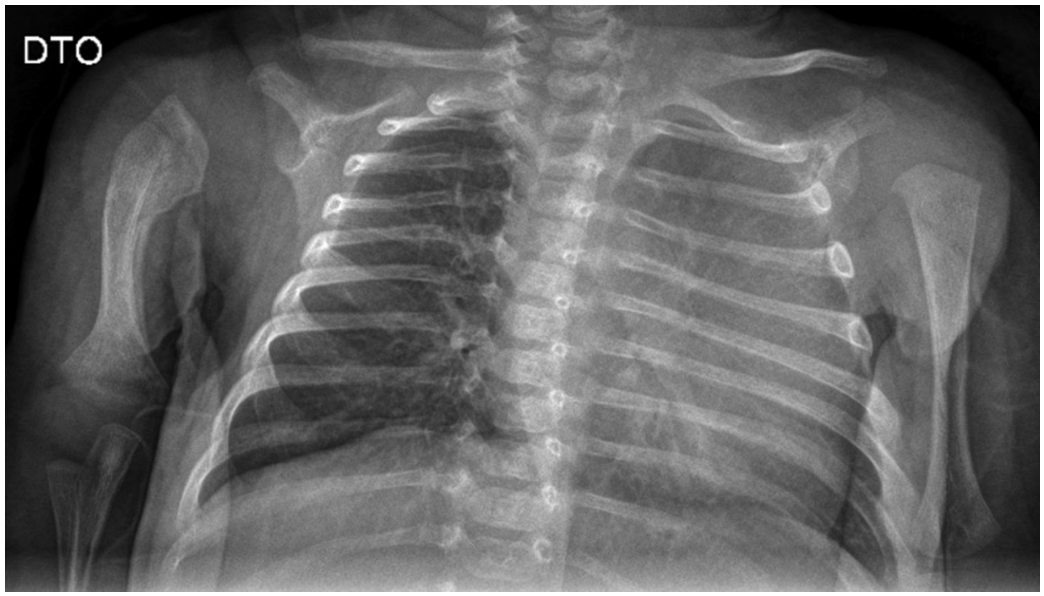

Fig. 3 Radiografia com seis semanas.

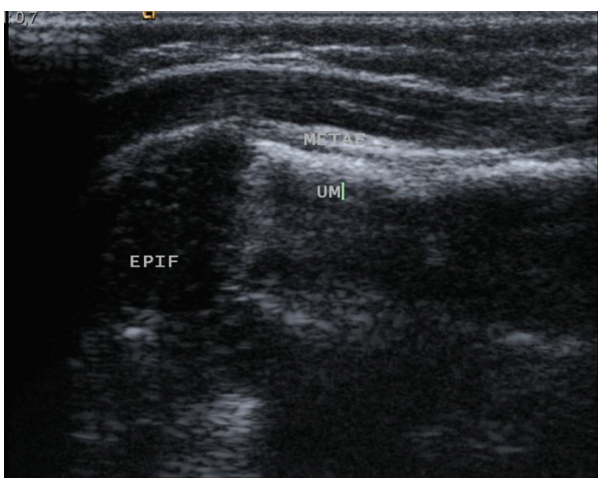

Fig. 4 Ultrassonografia com seis semanas.

Quanto ao diagnóstico, a ultrassonografia é uma modalidade de imagem acessível e barata para o diagnóstico de fraturas do úmero proximal em neonatos. As vantagens do ultrassom são que ele pode mostrar maiores detalhes da deformidade em comparação ao raio X sem exposição à radiação.[7] A sensibilidade da ultrassonografia é de 94% e a especificidade de 100% para diagnóstico de fraturas proximais do úmero em crianças.[8]

Em recém-nascidos, o tratamento é quase sempre não cirúrgico devido ao imenso poder de remodelação da placa de crescimento. O tratamento com envolvimento cuidadoso é eficaz nesse grupo etário, sem resultar em deformidades a longo prazo.[8,9]

Revisões anteriores na literatura de casos de epifisiólise proximal do úmero em recém-nascidos demonstraram consolidação da fratura em média dentro de três semanas, e

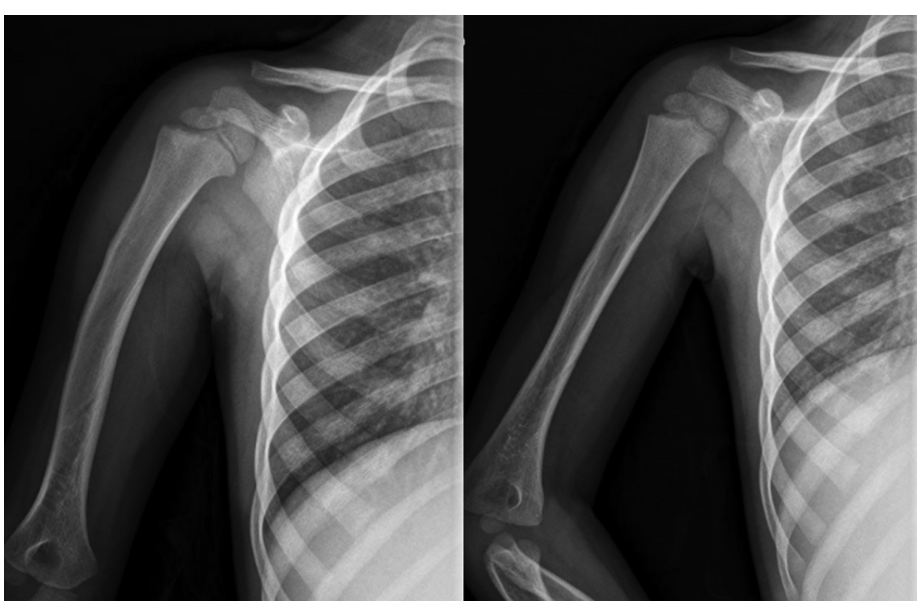

Fig. 5 Radiografia aos quatro anos.

radiografias aos seis meses de idade demonstraram remodelamento da fratura[2] com tratamento conservador.

Sendo uma situação muito rara, é imperativo um diagnóstico rápido, para o qual a ecografia é decisiva e a atitude deve ser conservadora e expectante, dada uma evolução muito rápida e esperada para a consolidação e função normal. Este caso reforça o conhecimento prévio de que essas lesões normalmente evoluem favoravelmente e não são esperadas sequelas pós-traumáticas.

Suporte Financeiro

Os autores declaram que a presente pesquisa não recebeu nenhum subsídio específico de agências de financiamento dos setores público, comercial ou sem fins lucrativos.

Conflito de Interesses

Dr. Bárbara Noronha Teles e Dr. João Carlos Castro relataram relação com o Hospital Dona Estefânia, Lisboa, Portugal.

A outra autora não tem conflito de interesses a declarar.

Referências

1 von Heideken J, Thiblin I, Högberg U. The epidemiology of infant shaft fractures of femur or humerus by incidence, birth, accidents, and other causes. BMC Musculoskelet Disord 2020;21(01):840

2 Sherr-Lurie N, Bialik GM, Ganel A, Schindler A, Givon U. Fractures of the humerus in the neonatal period. Isr Med Assoc J 2011;13 (06):363–365

3 Kim AE, Chi H, Swarup I. Proximal Humerus Fractures in the Pediatric Population. Curr Rev Musculoskelet Med 2021;14(06): 413–420

4 Caviglia H, Garrido CP, Palazzi FF, Meana NV. Pediatric fractures of the humerus. Clin Orthop Relat Res 2005;(432):49–56

5 Sherk HH, Probst C. Fractures of the proximal humeral epiphysis. Orthop Clin North Am 1975;6(02):401–413

6 Jones GP, Seguin J, Shiels WE 2nd. Salter-Harris II fracture of the proximal humerus in a preterm infant. Am J Perinatol 2003;20 (05):249–253

7 Ackermann O, Eckert K, Rülander C, Endres S, von Schulze Pellengahr C. Ultraschallbasierte Therapiesteuerung bei subkapitalen Humerusfrakturen im Wachstumsalter. [Ultrasound-based treatment of proximal humerus fractures in children] Z Orthop Unfall 2013;151(01):48–51

8 Ackermann O, Sesia S, Berberich T, et al. Sonographische Diagnostik der subkapitalen Humerusfraktur im Wachstumsalter [Sonographic diagnostics of proximal humerus fractures in juveniles] [published correction appears in Unfallchirurg. 2010 Nov;113(11):965. Sesia, S [added]; Berberich, T [added]; Liedgens, P [added]; Eckert, K [added]; Grosser, K [added]; Roessler, M [added]; Rülander, C [added]; Vogel, T [added]]. Unfallchirurg 2010;113(10):839–844

9 Basha A, Amarin Z, Abu-Hassan F. Birth-associated long-bone fractures. Int J Gynaecol Obstet 2013;123(02):127–130