Artropatia ocronótica e alcaptonúria (ocronose): Relato de caso

Ochronotic Arthropathy and Alkaptonuria (Ochronosis): Case Report

Diego Ariel de Lima[1,2] Yaly Rebouças Carneiro Bastos[1] Jailson Castro de Aquino Filho[1]
Danilo Lopes de Paiva[2] Renata Clazzer[3] Lana Lacerda de Lima[1,2]

[1] Departamento de Ciências da Saúde, Centro de Ciências Biológicas e da Saúde (CCBS), Universidade Federal Rural do Semi-Árido (Ufersa), Mossoró, RN, Brasil
[2] Departamento de Ortopedia e Traumatologia, Hospital Regional Tarcísio Maia (HRTM), Mossoró, RN, Brasil
[3] Departamento de Ortopedia e Traumatologia, Hospital Otávio de Freitas (HOF), Recife, PE, Brasil

Endereço para correspondência Diego Ariel de Lima, MD, PhD, Departamento de Ciências da Saúde, Centro de Ciências Biológicas e da Saúde, Universidade Federal Rural do Semi-Árido, Rua Francisco Mota 572, Pres. Costa e Silva, Mossoró, RN, 59625-900, Brasil (e-mail: arieldelima.diego@gmail.com).

Rev Bras Ortop 2024;59(S2):e220–e223.

Resumo

A alcaptonúria (*alkaptonuria*, AKU, em inglês) é uma condição genética rara em que a deficiência da enzima ácido homogentísico oxidase, produzida pelo fígado e pelos rins, interfere no metabolismo dos aminoácidos fenilalanina e tirosina. Embora possa não apresentar sintomas, a AKU pode levar à ocronose, um acúmulo anormal em tecidos do corpo de um pigmento chamado alcaptona. Com o passar do tempo, esse acúmulo de pigmento nas articulações pode levar a uma osteoartrose secundária conhecida como artropatia ocronótica, que é a forma mais incapacitante da doença. Devido à raridade da condição e à falta de conhecimento disseminado quanto a ela, relata-se um caso para descrever um diagnóstico de artropatia ocronótica de joelho que só foi identificado após a cirurgia. Devido à raridade dessa condição, sobretudo no Brasil, a descrição de casos ajudará na compreensão da epidemiologia nacional, assim como na divulgação de mais informações sobre a AKU e suas manifestações clínicas, sobretudo as osteoarticulares.

Palavras-chave
- alcaptonúria
- artropatia
- ocronose

Abstract

Alkaptonuria (AKU) is a rare genetic condition resulting from a deficiency in the homogentisic acid oxidase enzyme, which is produced by the liver and kidneys, that interferes with the metabolism of the amino acids phenylalanine and tyrosine. Although it may not cause symptoms, AKU can lead to ochronosis, the abnormal accumulation in body tissues of a pigment called alkapton. Over time, this pigment accumulation in the joints may result in secondary osteoarthritis known as ochronotic arthropathy, the most debilitating form of the disease. Since this is a rare condition, not widely discussed, we herein report a case to describe a diagnosis of ochronotic arthropathy of the knee only identified during

Keywords
- alkaptonuria
- arthropathy
- ochronosis

Trabalho desenvolvido na Universidade Federal Rural do Semi-Árido (Ufersa), Mossoró, RN, Brasil.

recebido
26 de fevereiro de 2023
aceito
29 de maio de 2023

DOI https://doi.org/10.1055/s-0044-1779309.
ISSN 0102-3616.

© 2024. The Author(s).
This is an open access article published by Thieme under the terms of the Creative Commons Attribution 4.0 International License, permitting copying and reproduction so long as the original work is given appropriate credit (https://creativecommons.org/licenses/by/4.0/).

Thieme Revinter Publicações Ltda., Rua do Matoso 170, Rio de Janeiro, RJ, CEP 20270-135, Brazil

surgery. Given the rarity of this condition, especially in Brazil, case descriptions will help understand the national epidemiology and disseminate more information about alkaptonuria and its clinical manifestations, particularly those of osteoarticular nature.

Introdução

Alcaptonúria (*alkaptonuria*, AKU, em inglês) é uma condição genética rara e autossômica recessiva resultante da falta da enzima ácido homogentísico oxidase, produzida pelo fígado e pelos rins, que desempenha um papel no metabolismo dos aminoácidos fenilalanina e tirosina.[1]

A AKU pode não apresentar sintomas, ou pode levar ao desenvolvimento da ocronose, uma condição em que um polímero de ácido homogentísico é acumulado como pigmento alcaptona nos tecidos do corpo.[2] Cerca de metade dos portadores AKU desenvolvem ocronose, mais comumente homens, em uma proporção de 2:1, e geralmente após a idade de 40 anos.[2]

A ocronose pode apresentar diversas manifestações clínicas importantes, incluindo artropatia, pigmentação ocular e cutânea, urina escura (acidúria homogentísica) e comprometimento cardiovascular. Com o passar dos anos, o acúmulo de pigmentos de ácido homogentísico nas articulações pode causar osteoartrose secundária, conhecida como artropatia ocronótica, que é a forma mais incapacitante da doença.[2,3]

O diagnóstico da AKU é tipicamente baseado em achados clínicos, que são posteriormente confirmados pela detecção do ácido homogentísico na urina, em quantidades que podem chegar a cerca de 5g em um período de 24 horas.[2]

Devido à raridade dessa condição, sobretudo no Brasil, a descrição de casos ajudará na compreensão da epidemiologia nacional, assim como na divulgação de mais informações sobre a AKU e suas manifestações clínicas, sobretudo as osteoarticulares.

Relato de Caso

Um paciente do sexo masculino, de 46 anos, procurou o Serviço de Ortopedia com queixas álgicas e instabilidade bilateral de joelho. O paciente tinha o alinhamento dos membros inferiores preservado, com testes da gaveta anterior e *pivot-shift* positivos, dor à palpação na interlinha articular, e sinais clínicos sugestivos de derrame articular e sinovite, bilateralmente. Ao exame radiológico, observou-se gonartrose tricompartimental de grau III de Kellgreen e Lawrence[4] bilateralmente. O estudo de ressonância magnética (RM) corroborou o diagnóstico de ruptura de ligamento cruzado anterior, condropatia tricompartimental avançada e sinovite com derrame articular, além de lesão degenerativa dos meniscos, bilateralmente (►**Fig. 1**).

O paciente não sabia que era portador de AKU, e em nenhum momento houve suspeita clínica desse diagnóstico, apesar de o paciente apresentar algumas manifestações, como pigmentação escura (cinza e ocre) nas escleras, no pavilhão auricular, no nariz e nas mãos. O paciente não apresentava outras comorbidades, e os exames básicos pré-operatórios não levantaram a suspeita.

Frente ao não diagnóstico de AKU, optamos pela artroscopia de joelho com reconstrução ligamentar, e iniciamos pelo esquerdo, do qual o paciente se queixava de maior instabilidade.

No ato operatório, iniciado pela retirada de enxerto dos flexores, observou-se pigmentação extremamente escura, cinza e ocre, na fáscia do sartório e nos tendões do grácil e do semitendíneo. Frente ao achado, foi iniciada uma artroscopia do joelho, na qual o inventário evidenciou sinovite, lesão ligamentar e condropatia tricompartimental avançada, com coloração escura sugestiva de depósito de pigmentos na cartilagem articular, nos meniscos e nos ligamentos (►**Fig. 2**). Como o caso não havia sido diagnosticado, foram realizadas sinovectomia, coleta de material para exame histopatológico, e o procedimento foi terminado com infiltração intrarticular com hilano G-F 20 e 40 mg de triancinolona hexacetonida (►**Vídeos 1** e **2**).

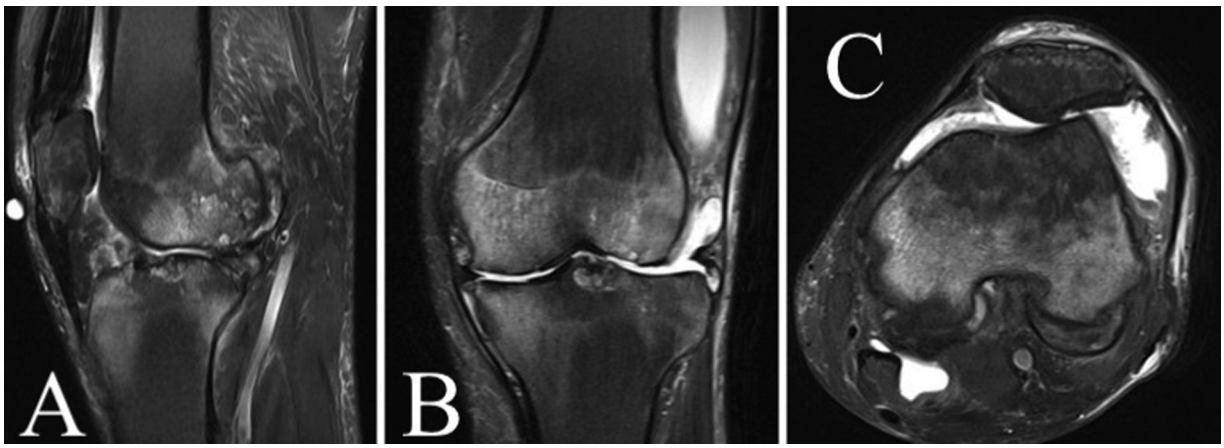

Fig. 1 Estudo de ressonância magnética de joelho esquerdo. (**A**) Corte sagital; (**B**) corte coronal; (**C**) corte axial.

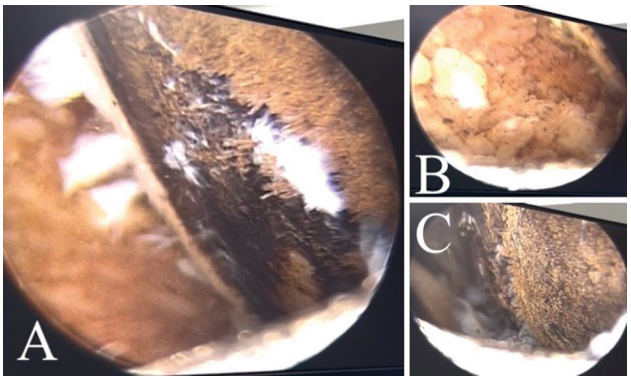

Fig. 2 Artroscopia do joelho evidenciando condropatia tricompartimental avançada, com coloração escura sugestiva de depósito intra-articular de pigmentos (artropatia ocronótica). (**A**) côndilo femoral; (**B**) sinóvia; (**C**) côndilo femoral.

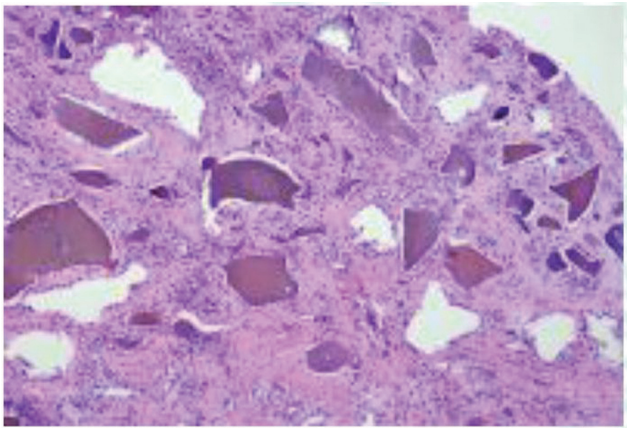

Fig. 3 Exame histopatológico de tecido sinovial exibindo processo inflamatório crônico e depósito de pigmentos.

Vídeo 1

Artroscopia do joelho evidenciando condropatia tricompartimental avançada, com coloração escura sugestiva de depósito intra-articular de pigmentos (artropatia ocronótica). Online content including video sequences viewable at: https://www.thieme-connect.com/products/ejournals/html/10.1055/s-0044-1779309.

Vídeo 2

Artroscopia do joelho evidenciando condropatia tricompartimental avançada, com coloração escura sugestiva de depósito intra-articular de pigmentos (artropatia ocronótica). Online content including video sequences viewable at: https://www.thieme-connect.com/products/ejournals/html/10.1055/s-0044-1779309.

O resultado do exame histopatológico veio como "tecido sinovial exibindo processo inflamatório crônico e depósito de pigmentos, semelhante a hemossiderina" (►**Fig. 3**). Na consulta de retorno pós-operatório, procedeu-se ao exame ectoscópico mais cuidadoso e à anamnese mais direcionada, observou-se a pigmentação escura nas escleras, face e mãos. O paciente afirmou que, apesar de assintomático, apresentava desde criança urina com aspecto escurecido, e que seus dois irmãos mais jovens tinham quadro semelhante (►**Figs. 4** e **5**). Após uma revisão da literatura e diante dos achados do caso, solicitamos a pesquisa de ácido



Fig. 4 Mãos do paciente evidenciando pigmentação cutânea característica.



Fig. 5 Urina com coloração escura do paciente (acidúria homogentísica).

homogentísico na urina, a qual veio positiva, e fechou-se o quadro de artropatia ocronótica por AKU. Fez-se uma busca ativa dos dois irmãos mencionados, e também confirmou-se que eram portadores de AKU. No momento, o paciente apresenta melhora das queixas álgicas, todavia, com instabilidade residualEm comum acordo com paciente, optou-se por seguir com o tratamento conservador (fortalecimento muscular e viscossuplementação), com possibilidade de artroplastia. Os irmãos não queixas, e estão em acompanhamento em nosso serviço.

Discussão

Como visto no presente relato, entidades nosológicas raras podem levar a más condutas. Daí a importância da sua divulgação, como no caso da artropatia ocronótica/AKU.

A AKU foi uma das quatro doenças descritas por Sir Archibald Edward Garrod AKU, cistinúria, pentosúria e albinismo) como resultantes do acúmulo de intermediários metabólicos devido a deficiências metabólicas,[1] e um dos primeiros distúrbios em humanos encontrados em conformidade com os princípios da herança recessiva mendeliana.[5] Sir Archibald vinculou a ocronose ao acúmulo de alcaptanos em 1902, e suas opiniões sobre o modo de herança foram resumidos em uma palestra proferida em 1908 no Royal College of Physicians, em Londres. Somente após 50 anos, o defeito enzimático foi atribuído à deficiência de homogentisato 1,2 dioxigenase (HGD).[6] Sir Archibald foi pioneiro no uso da expressão *erros inatos do metabolismo* para descrever as patologias ocasionadas por uma falha na bioquímica genética, e também sugeriu a teoria de que os genes seriam responsáveis pela síntese das enzimas.

A incidência global da AKU é rara, com uma frequência de 1 caso em cada 250 mil a 1 milhão de nascimentos,[7] e casos já foram identificados em cerca de 40 países.[8] A investigação das famílias afetadas mostrou que elas frequentemente residem em comunidades isoladas, o que leva à suposição de que a alta incidência da doença é principalmente devida ao efeito fundador, ou seja, à perda de diversidade genética como resultado do isolamento genético.[9] As mutações no gene *HGD* podem levar ao desenvolvimento de ocronose, mas não há uma correlação específica entre o genótipo e o fenótipo, ou seja, várias mutações diferentes podem resultar na mesma condição clínica.[10] No Brasil, segundo a Sociedade Brasileira de Alcaptonúria (AKU Brasil, www.akubrasil.com), o número de indivíduos portadores não chega a 20.

Como não há um tratamento direcionado para a AKU, a terapia é baseada no alívio dos sintomas. Em situações graves de osteoartrite, a cirurgia de substituição articular (artroplastia) é a opção de tratamento preferencial.[2,3] No presente relato, optamos pelo tratamento conservador, com toalete articular do joelho e seguimento com viscossuplementação e fortalecimento muscular. Quando tal tratamento conservador não se mostrar mais eficaz, avaliaremos a necessidade de proceder à artroplastia total do joelho.

Suporte Financeiro
Os autores declaram que a presente pesquisa não recebeu nenhum financiamento específico de agências dos setores público, comercial ou sem fins lucrativos.

Conflito de Interesses
Os autores declaram não haver conflito de interesses.

Referências

1 Zatkova A. An update on molecular genetics of Alkaptonuria (AKU). J Inherit Metab Dis 2011;34(06):1127–1136
2 Gonçalves FPA, Ribeiro FR, Filardi CS, Brasil Filho R. Artropatia ocronótica. Acta Ortop Bras 2006;14(01):40–41
3 da Silva Martins Ferreira AM, Lima Santos F, Castro Costa AM, Pereira Barbosa BM, Reis Rocha RM, Fontes Lebre JF. Knee osteoarthrosis secondary to ochronosis - clinical case. Rev Bras Ortop 2014;49(06):675–680
4 Kellgren JH, Lawrence JS. Radiological assessment of osteo-arthrosis. Ann Rheum Dis 1957;16(04):494–502
5 Mistry JB, Bukhari M, Taylor AM. Alkaptonuria. Rare Dis 2013;1: e27475
6 La Du BN Jr. Are we ready to try to cure alkaptonuria? Am J Hum Genet 1998;62(04):765–767
7 Phornphutkul C, Introne WJ, Perry MB, Bernardini I, Murphey MD, Fitzpatrick DL, et al. Natural history of alkaptonuria. N Engl J Med 2002;347(26):2111–2121
8 Ranganath L, Taylor AM, Shenkin A, Fraser WD, Jarvis J, Gallagher JA, Sireau N. Identification of alkaptonuria in the general population: a United Kingdom experience describing the challenges, possible solutions and persistent barriers. J Inherit Metab Dis 2011;34(03):723–730
9 Srsen S, Müller CR, Fregin A, Srsnova K. Alkaptonuria in Slovakia: thirty-two years of research on phenotype and genotype. Mol Genet Metab 2002;75(04):353–359
10 Vilboux T, Kayser M, Introne W, Suwannarat P, Bernardini I, Fischer R, et al. Mutation spectrum of homogentisic acid oxidase (HGD) in alkaptonuria. Hum Mutat 2009;30(12):1611–1619