Excisão cirúrgica de um pseudotumor hemofílico causando impacto vascular em um paciente com hemofilia A grave: Relato de caso

Surgical Excision of a Hemophilic Pseudotumor Causing Vascular Impingement in a Patient with Severe Hemophilia A: A Case Report

Juan Manuel Pradilla[1] Abelardo Tinoco[1] Luis Miguel Cely[1] Martha Paola Buitrago[1]

[1] Departamento de Cirurgia Ortopédica, Fundación Cardioinfantil, Instituto de Cardiología, Bogotá, Colômbia

Rev Bras Ortop 2024;59(S2):e216–e219.

Endereço para correspondência Juan M. Pradilla, MD, Departamento de Cirurgia Ortopédica, Fundación Cardioinfantil, Instituto de Cardiología, Bogotá, Colômbia (e-mail: juan_pra_28@hotmail.com).

Resumo

Pacientes com doença hemofílica apresentam alto risco de hemorragia. A maioria das hemorragias pode ocorrer no sistema musculoesquelético, apresentando-se como hematomas ou, raramente, como pseudotumores hemofílicos, uma doença incomum e muitas vezes diagnosticada de forma errônea como tumores musculoesqueléticos devido ao seu comportamento clínico e a características em exames de diagnóstico por imagem. Apesar das muitas opções terapêuticas, a excisão cirúrgica é o tratamento de escolha. Este artigo descreve um caso de um paciente com hemofilia A que apresentou aumento de volume progressivo da coxa direita por 12 meses. Os exames de imagem sugeriram um pseudotumor hemofílico com pinçamento do feixe vascular. A excisão cirúrgica foi bem-sucedida.

Palavras-chave
- hematoma
- hemofilia A
- hemorragia
- sistema musculoesquelético

Abstract

Patients with hemophilia disease have a high risk of hemorrhage. Most hemorrhages can occur in the musculoskeletal system, presenting as hematomas, or, in rare occasions, as hemophilic pseudotumors, an uncommon pathology that are often misdiagnosed as musculoskeletal tumors because of their clinical behavior and characteristics on diagnostic imaging. Despite many treatment options, surgical excision is the treatment of choice. This article describes a case of hemophilia A in a patient who suffered from progressive swelling of the right thigh for 12 months. Diagnostic imaging suggested a hemophilia pseudotumor with vascular bundle impingement. Surgical excision was successful.

Keywords
- hematoma
- hemophilia A
- hemorrhage
- musculoskeletal system

Trabalho desenvolvido no Departamento de Cirurgia Ortopédica, Fundación Cardioinfantil, Instituto de Cardiología, Bogotá, Colômbia.

recebido
03 de julho de 2023
aceito
25 de agosto de 2023

DOI https://doi.org/10.1055/s-0044-1790594.
ISSN 0102-3616.

© 2024. The Author(s).
This is an open access article published by Thieme under the terms of the Creative Commons Attribution 4.0 International License, permitting copying and reproduction so long as the original work is given appropriate credit (https://creativecommons.org/licenses/by/4.0/).

Thieme Revinter Publicações Ltda., Rua do Matoso 170, Rio de Janeiro, RJ, CEP 20270-135, Brazil

Introdução

A hemofilia é um distúrbio hemorrágico que prejudica a capacidade de formação de coágulos sanguíneos e é causada por baixos níveis de fatores de coagulação VIII (hemofilia A) e IX (hemofilia B). A hemofilia pode ser classificada como hemofilia branda, moderada ou grave de acordo com a quantidade de fatores VIII e IX produzidos.[1]

Aproximadamente 80% dos pacientes com hemofilia sofrem de hemorragia, principalmente no sistema musculoesquelético. O aparecimento de hematomas musculares pode causar complicações graves, como síndrome compartimental aguda, compressão de nervo periférico e pseudotumor hemofílico, uma complicação incomum com incidência de 2%.[1–3]

Fernandez de Valderrama e Matthews[4] (1965) notaram que um pseudotumor hemofílico é "aumento de volume cístico progressivo que acomete os músculos, é causado por hemorragia recorrente e requer acompanhamento de evidências radiográficas de envolvimento ósseo". No entanto, um pseudotumor hemofílico é considerado uma coleção de fluido hemorrágico encapsulado decorrente de hemorragias intramusculares, intraósseas ou subperiósteas recorrentes. De modo geral, estes tumores ocorrem em sistemas não musculoesqueléticos, como o pulmão, os órgãos intra-abdominais e o tecido subcutâneo.[1,5,6]

Há diversas classificações para os tumores hemofílicos: tipo I (que ocorre em tecidos moles), tipo II (na região subperióstea) e tipo III (no tecido ósseo). Gilbert[7] os classificou como proximais ou distais em termos de sua localização nos ossos pequenos de pacientes jovens. Fernandez de Valderrama e Matthews[4] descreveram um tipo distinto de pseudotumor hemofílico com acometimento muscular e sem efeitos no osso adjacente.

Em 2022, Ziquian et al.[6] propuseram uma classificação abrangente de pseudotumores hemofílicos pélvicos e de extremidades, a classificação do Peking Union Medical College Hospital (PUMCH), de acordo com a localização da lesão no membro e a presença ou ausência de destruição óssea.

O objetivo deste estudo foi relatar a presença de um pseudotumor hemofílico de partes moles na coxa causando compressão do feixe vascular. O tratamento consistiu em excisão cirúrgica e terapia de reposição de fator VII.

Relato de Caso

O Relato de Caso teve aprovação do Comitê de Ética de nossa instituição sob o número 010–2023. O paciente consentiu com a publicação deste artigo, autorizando a divulgação de informações clínicas, incluindo imagens físicas e diagnósticas. O nome do paciente nem seus dados pessoais serão publicados.

Um homem de 57 anos que sofria de dor progressiva há 12 meses e apresentava aumento do diâmetro circunferencial dos terços médio e proximal da coxa foi admitido no Pronto-Socorro. O paciente tinha limitações de movimento e deambulação e relatou ausência de trauma prévio.

Seu prontuário médico revelou o diagnóstico de hemofilia tipo A tratada com emicizumabe (fator VIII) em dose de 90 mg por semana.

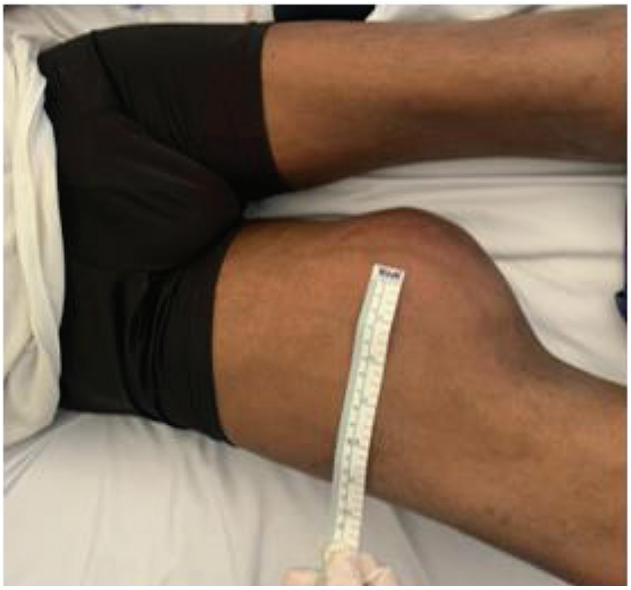

Fig. 1 Exame físico mostrando que a circunferência da coxa direita era maior que a do membro contralateral. **Fonte:** *Arquivo dos autores.*

O exame físico mostrou aumento de volume, com circunferência da coxa direita de 56 cm (22 cm maior que a coxa esquerda). A palpação revelou dor e endurecimento; os pulsos periféricos, poplíteos, pediosos dorsais e tibiais posteriores estavam presentes. Não foram observados distúrbios sensoriais ou motores (►**Fig. 1**).

À admissão, o paciente apresentava níveis de hemoglobina (HB) ligeiramente diminuídos e contagem de plaquetas de 184.000 células/uL. Estes níveis continuaram dentro dos limites normais durante toda a hospitalização.

Imagens Radiológicas

O paciente foi submetido a um ultrassom de tecido mole anterior que mostrou três coleções predominantemente líquidas no terço médio e na parte interna da coxa que se estendiam em direção aos planos musculares. A maior delas media 142*120*132 mm e tinha um volume de 1000 mL. As outras duas coleções adjacentes tinham volumes de 127 mL e 90 mL, respectivamente.

Uma angiotomografia computadorizada foi solicitada para avaliação da integridade vascular e demonstrou coleção loculada medindo 86*86*228 mm com volume estimado de 884 mL no plano muscular na região posteromedial da coxa direita e características sugerindo componente hemático deslocando anteriormente o feixe vascular do membro (►**Figs. 2** e **3**).

Tratamento

O paciente foi submetido à excisão cirúrgica. Durante a indução anestésica, recebeu uma primeira dose de 90 mcg/kg de fator VIIa recombinante (rFVIIa) (NovoSeven) por via intravenosa (IV) e, em seguida, 50 mcg/kg por 21 dias após a intervenção. A abordagem foi retrovastolateral

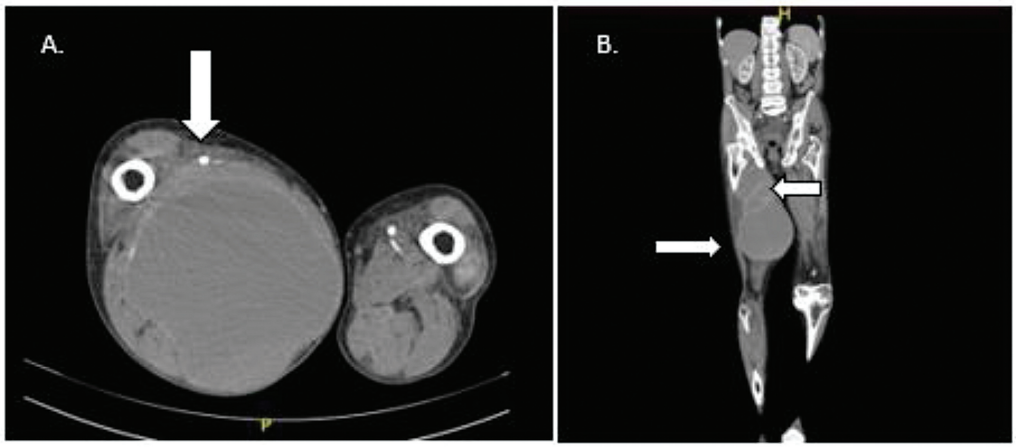

Fig. 2 Coleção loculada no plano muscular na região posteromedial da coxa direita. A diferença entre as circunferências das coxas direita e contralateral é óbvia. (**A**) Angiotomografia computadorizada em vista axial mostrando o pinçamento do feixe vascular. (**B**) A angiotomografia computadorizada em vista coronal revela o tecido capsular ao redor da lesão. **Fonte:** *Arquivo dos autores.*

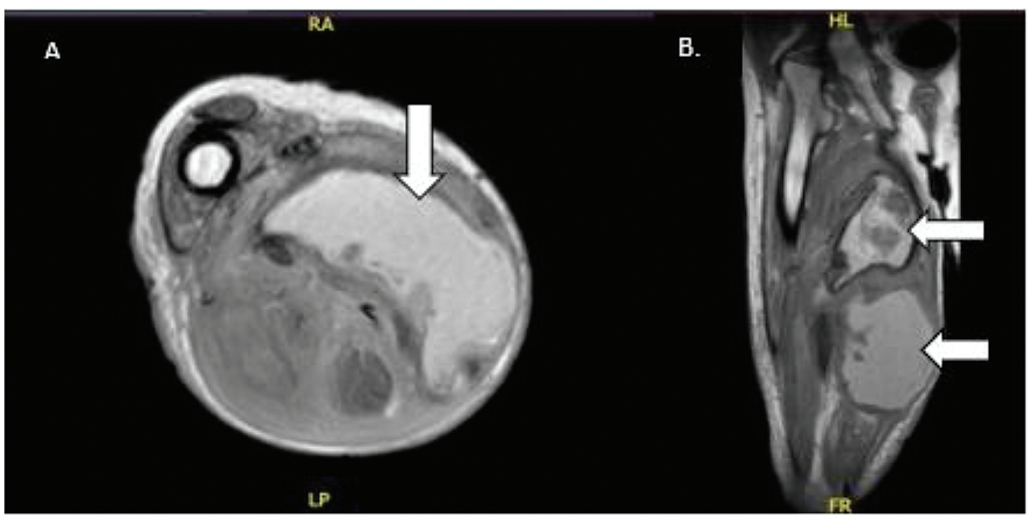

Fig. 3 (**A**) Corte axial de ressonância magnética ponderada em T1 mostrando a presença de uma coleção medindo 103*57*182 mm de diâmetro no compartimento medial da coxa direita. (**B**) Corte coronal de ressonância magnética ponderada em T1 mostrando múltiplas coleções septadas (indicadas pela seta branca) estendendo-se ao tecido celular subcutâneo. **Fonte:** *Arquivo dos autores.*

direta e os achados intraoperatórios mostraram uma massa hemorrágica encapsulada e bem definida que fazia contato e deslocava o feixe vascular do membro. O tecido capsular e 2.000 mL de conteúdo hemático foram excisados. A drenagem percutânea foi mantida por três dias. Um segundo procedimento cirúrgico foi realizado devido a um aumento de diâmetro, com remoção de 400 mL de conteúdo hemático. O paciente continuou a terapia sistêmica por 21 dias e recebeu alta hospitalar sem complicações.

O acompanhamento do paciente após a alta hospitalar foi complexo. Devido às leis de isolamento da COVID-19, o controle presencial era inviável. Assim, foram realizados dois acompanhamentos telefônicos. No primeiro telefonema, realizado três meses após a alta hospitalar, o paciente referiu evolução clínica adequada, negando novos episódios de sangramento. Doze meses depois, no segundo telefonema de acompanhamento, ele referiu novo episódio de sangramento com necessidade de aplicação de fator VIIa recombinante.

Discussão

A base fisiopatológica dos pseudotumores hemofílicos é o sangramento recorrente que causa hematomas encapsulados e aparência tumoral. Estes pseudotumores podem erodir as estruturas ósseas adjacentes.[2,3] A maioria dos casos apresenta histórico de trauma ou sangramento repetido devido à deficiência do fator VIII.

Clinicamente, os pseudotumores hemofílicos se apresentam como uma massa expansiva e indolor que se infiltra na maior parte do membro acometido. Estas neoplasias podem ser observadas no esqueleto axial ou em tecidos não ósseos, como os pulmões ou órgãos intra-abdominais. Os pseudotumores hemofílicos no esqueleto apendicular podem estar associados à limitação do movimento articular e déficits vasculares ou neurológicos em casos raros.

Há poucos sistemas de classificação, como o de Gilbert (de acordo com a localização) e PUMCH, que considera a localização, a extensão e o comprometimento ósseo.

O tratamento inclui observação e drenagem percutânea, mas a maioria dos pseudotumores hemofílicos não responde à terapia conservativa. A excisão cirúrgica e a reposição sistêmica de fator são os tratamentos de escolha na maioria dos casos.

Um pseudotumor hemofílico incontrolável, grande ou progressivo que não seja tratado pode afetar a integridade do membro, incluindo compressão vascular, déficits neurológicos ou erosão óssea/fraturas patológicas.

O desenvolvimento relativamente recente do rFVIIa permitiu que pacientes com altos títulos de inibidores dos fatores VIII e IX passem por procedimentos cirúrgicos com segurança. O rFVIIa é um agente hemostático confiável que não tem efeitos colaterais tromboembólicos. No entanto, pode ocorrer sangramento recorrente apesar do tratamento apropriado.[1,2,8]

Suporte Financeiro
Os autores declaram que não houve suporte financeiro de fontes públicas, comerciais ou sem fins lucrativos.

Conflitos de Interesse
Os autores declaram não haver conflitos de interesse.

Referências

1 Rodriguez-Merchan EC. Hemophilic pseudotumors: diagnosis and management. Arch Bone Jt Surg 2020;8(02):121–130
2 Lim MY, Nielsen B, Ma A, Key NS. Clinical features and management of haemophilic pseudotumours: a single US centre experience over a 30-year period. Haemophilia 2014;20(01): e58–e62
3 O'Connell N, Chen J, Byrne M, O'Shea E, Smyth H, Smith OP. Massive pseudotumour resection with recombinant factor VIIa (NovoSeven) cover. Br J Haematol 2002;116(03):645–648
4 Spain M, Matthews JMFERNANDEZDE VALDERRAMA. The haemophilic pseudotumour or haemophilic subperiosteal haematoma. J Bone Joint Surg Br 1965;47:256–265
5 Panotopoulos J, Ay C, Trieb K, et al. Surgical treatment of the haemophilic pseudotumour: a single centre experience. Int Orthop 2012;36(10):2157–2162
6 Li Z, Xiao K, Chang X, et al. A novel surgical classification for extremity and pelvic hemophilic pseudotumors: The PUMCH classification. J Bone Joint Surg Am 2023;105(08): 630–637
7 Gilbert MS. Characterizing the hemophilic pseudotumor. Ann N Y Acad Sci 1975;240:311–315
8 Buchowski JM, Cascio BM, Streiff MB, Frassica FJ. Resection and reconstruction of a massive femoral hemophilic pseudotumor. Clin Orthop Relat Res 2005;(430):237–242