Sinostose radioulnar após fixação endomedular do rádio e ulna em paciente com cotovelo flutuante: Relato de caso

Radioulnar Synostosis after Endomedullary Fixation of the Radius and Ulna in a Patient with Floating Elbow: A Case Report

Manuel Ricardo Medellin Rincon[1] Diana Camila Navarro Pimiento[1]
Edwin Nicolas Ortegon Candela[1] Camila Muñoz Vanegas[1] Raul Ernesto Gonzalez Chavez[1]

[1] Departamento de Cirurgia Ortopédica, Fundación Clinica Shaio, Bogotá, Colômbia

Rev Bras Ortop 2024;59(S2):e207–e211.

Endereço para correspondência Manuel Ricardo Medellin, MD, cirurgião ortopédico e traumatológico, oncologia ortopédica, Fundación Clínica Shaio, Bogotá 110131, Colômbia (e-mail: manuel.medellinrincon@gmail.com).

Resumo

O cotovelo flutuante é um quadro complexo e raro, causado por trauma de alta energia. Neste artigo, apresentamos o caso de um paciente que sofreu um acidente de trânsito com trauma craniano grave, cotovelo flutuante (fratura diafisária do úmero, fratura diafisária proximal do rádio e fratura segmentar da ulna) e lesão no nervo radial. Foram realizadas fixações com uma placa umeral e hastes intramedulares no antebraço. Embora o resultado tenha sido satisfatório, a sinostose radioulnar foi identificada nos controles pós-operatórios. Devido ao comprometimento neurológico, ao tipo de fraturas e à estabilização selecionada, acreditamos que o uso de hastes intramedulares no antebraço para casos semelhantes deve ser cuidadosamente avaliado.

Palavras-chave
- antebraço
- nervo radial
- sinostose
- traumatismos craniocerebrais
- traumatismos do antebraço

Abstract

Floating elbow is a complex and rare entity caused by high-energy trauma. In this paper, we present the case of a patient who suffered a traffic accident with severe head trauma, floating elbow (humeral diaphyseal fracture, radial proximal diaphyseal fracture, and ulnar segmental fracture) and radial nerve injury. Fixations were made with a humeral plate and intramedullary rods in the forearm. Although the outcome was satisfactory, radioulnar synostosis was identified in postoperative controls. Due to the neurological compromise, type of fractures, and stabilization selected, we believe that the use of forearm intramedullary rods for similar cases should be carefully evaluated.

Keywords
- craniocerebral trauma
- forearm
- forearm injuries
- radial nerve
- synostosis

Trabalho desenvolvido no Departamento de Ortopedia, Fundación Clínica Shaio, Bogotá, Colômbia.

recebido
24 de maio de 2023
aceito
28 de julho de 2023

DOI https://doi.org/10.1055/s-0044-1779333.
ISSN 0102-3616.

© 2024. The Author(s).
This is an open access article published by Thieme under the terms of the Creative Commons Attribution 4.0 International License, permitting copying and reproduction so long as the original work is given appropriate credit (https://creativecommons.org/licenses/by/4.0/).

Thieme Revinter Publicações Ltda., Rua do Matoso 170, Rio de Janeiro, RJ, CEP 20270-135, Brazil

Introdução

O cotovelo flutuante é caracterizado por fraturas ipsilaterais do úmero e de um ou ambos os ossos do antebraço. Tem incidência de 2 a 13% e ocorre comumente em acidentes de trânsito,[1] estando associado a fraturas expostas, lesões neurovasculares e de tecidos moles.[2] O prognóstico é variável, dependendo do grau da lesão e do seu manejo.[3,4] O tratamento é inicialmente focado no controle dos danos (imobilização ou fixação temporária), seguido de reparos definitivos.

Atualmente existem diversas classificações que utilizam critérios anatômicos ou estruturais para suas definições.[5,6] Devido à variabilidade das lesões, essas classificações não estabelecem critérios prognósticos ou de tratamento para a tomada de decisão.

Neste trabalho analisamos um paciente politraumatizado, tratado com haste radioulnar e que desenvolveu sinostose pós-operatória. Após avaliação das características clínicas, acreditamos que a fixação intramedular deve ser utilizada com cautela, principalmente se houver fatores de risco para sinostose (fraturas cominutivas, traumatismo cranioencefálico grave, atraso no tratamento final).

Caso Clínico

Paciente do sexo masculino, 19 anos, deu entrada no pronto-socorro apresentando lesões após acidente de trânsito. Ele dirigia um veículo que colidiu em alta velocidade contra um caminhão de carga. Na avaliação inicial foram documentados traumatismo cranioencefálico grave (Glasgow 6/15) e múltiplas deformidades em membro superior esquerdo.



Fig. 1 Exame radiológico inicial do braço e antebraço. A fratura diafisária do úmero é observada nos planos lateral (A) e ântero-posterior (B). Radiografias do cotovelo mostrando a relação entre as fraturas do úmero e do antebraço nos planos ântero-posterior (C) e lateral (D). Fratura segmentar da ulna e fratura do terço proximal do rádio, nos planos lateral (E) e ântero-posterior (F).

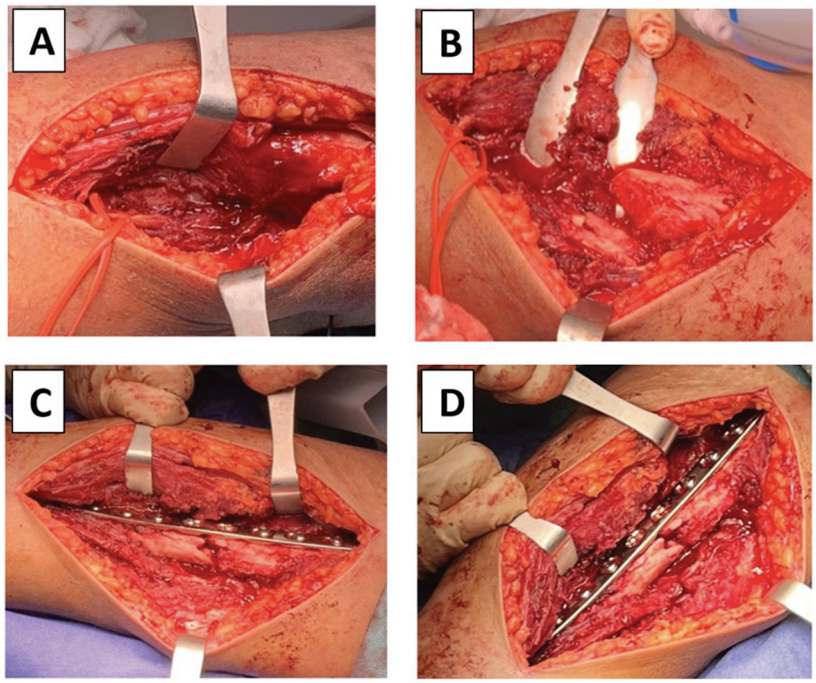

Fig. 2 Fotografias intraoperatórias. Observa-se nervo radial contínuo (A), presença de calo ósseo hipertrófico (B), redução estável com placa DCP de 10 furos (C, D).

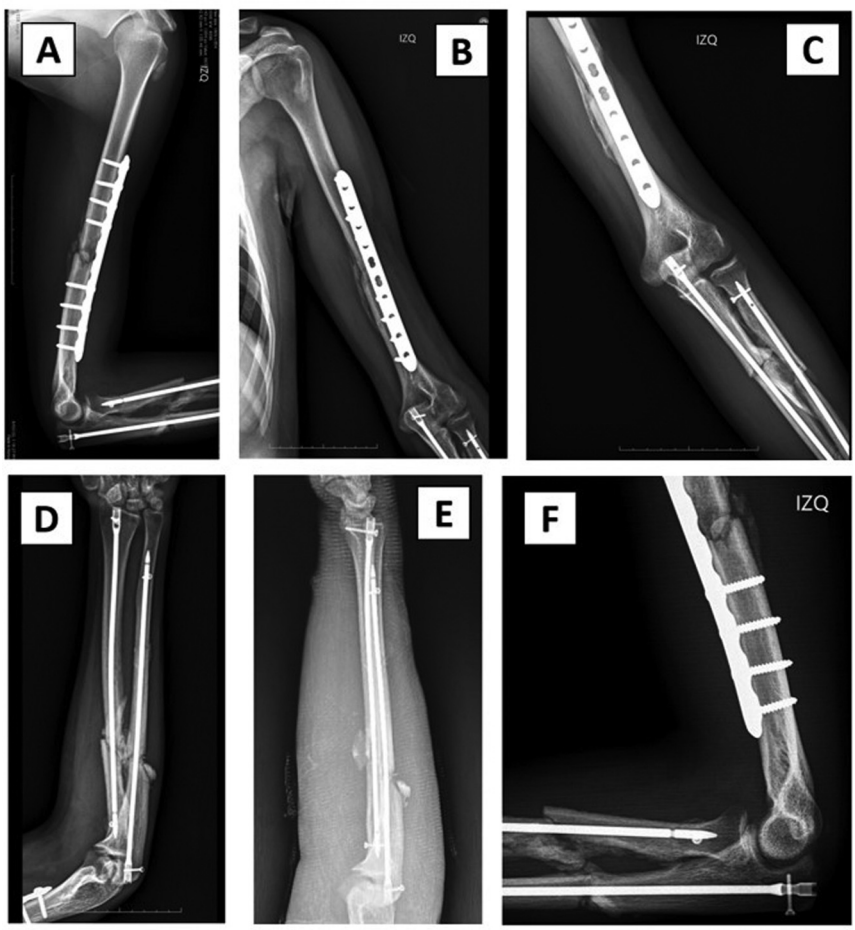

Fig. 3 Radiografias pós-operatórias. A fixação no úmero com a placa LC-DCP é observada nos planos lateral (A) e ântero-posterior (B). Radiografias do cotovelo mostrando restauração adequada da relação entre fraturas do úmero e do antebraço nos planos ântero-posterior (C) e lateral (F). Estabilização de fraturas de rádio e ulna com hastes intramedulares nos planos anteroposterior (F) e lateral (E).

As imagens de tomografia cerebral revelaram hipertensão intracraniana secundária a edema cerebral difuso. Radiografias simples do membro superior esquerdo mostraram uma fratura diafisária do úmero, fratura segmentar da ulna e uma fratura curta oblíqua da diáfise do rádio (►**Fig. 1**).



Fig. 4 Imagens de tomografia computadorizada mostrando sinostose radioulnar na junção do terço médio com o terço proximal da diáfise. Cortes sagitais (A), cortes axiais (B, C).

O manejo neurocirúrgico foi realizado com craniotomia descompressiva. O paciente permaneceu 26 dias na unidade de terapia intensiva devido à presença de lesão axonal difusa. A estabilização cirúrgica das fraturas foi adiada até a melhora do quadro geral, deixando como sequela a remissão da afasia motora. Após 27 dias do trauma inicial, foi realizado o manejo definitivo das fraturas.

Durante a intervenção cirúrgica foi documentado e removido calo ósseo hipertrófico no úmero. Posteriormente foi fixado com uma placa LC-DCP estreita de 4,5 mm (Johnson & Johnson) (►**Fig. 2**). O nervo radial apresentava contusão sem lesões. As fraturas do rádio e da ulna foram estabilizadas com hastes intramedulares bloqueadas (TREU-Instrumente GmbH). No controle pós-operatório a pronação/supinação foi de 130°. A flexão da mão foi recuperada, persistindo a queda do punho (►**Fig. 3**).

Aos 3 meses de seguimento foi documentada uma diminuição da pronação/supinação para 58°, associada à presença de sinostose radioulnar nas imagens diagnósticas (►**Fig. 4**). No último seguimento (8 meses após a osteossíntese), foi observada recuperação progressiva da lesão do nervo radial. Após aplicação do questionário quickDASH obteve-se escore de incapacidade de 30% e portanto, considerando a evolução clínica, não foi indicado tratamento cirúrgico adicional (►**Fig. 5**).

Este relato de caso foi aprovado pelo comitê de ética sob número CEI-115 - Acta 359 em 28 de abril de 2023, e o

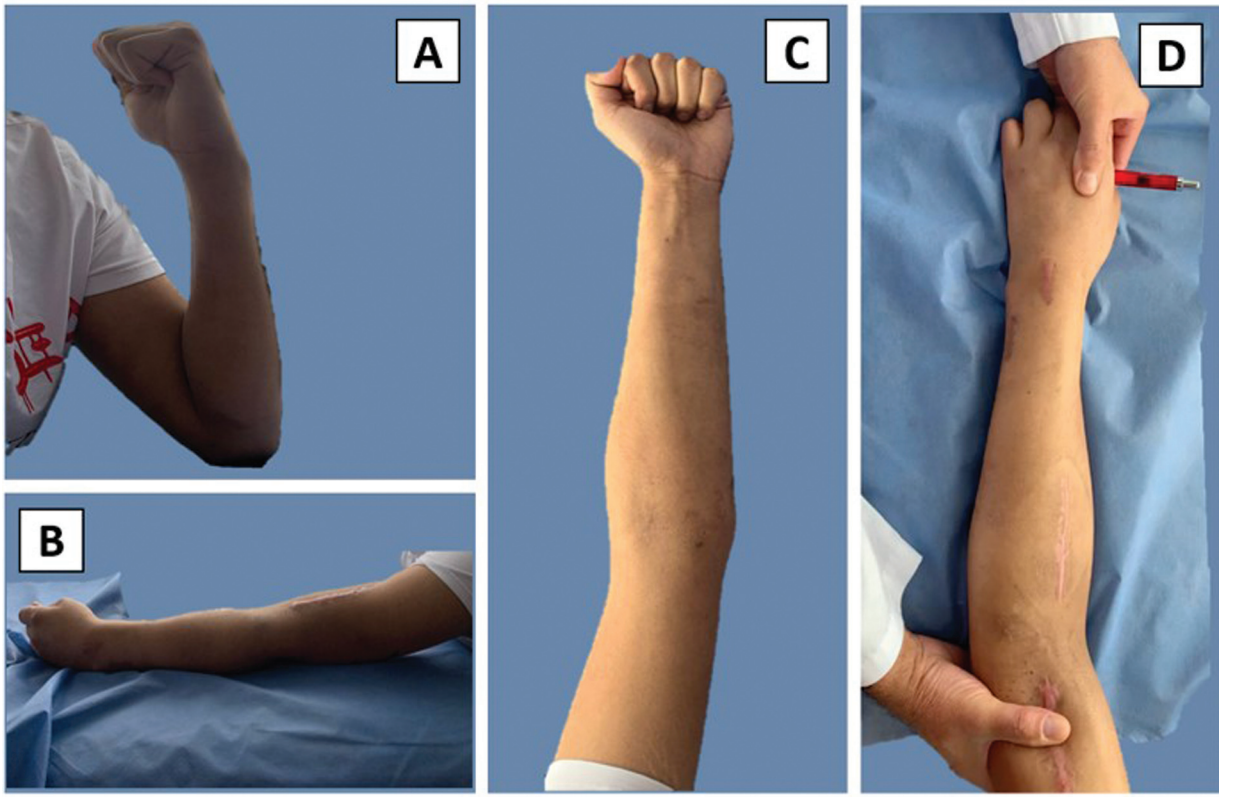

Fig. 5 Exame físico no último acompanhamento. Uma amplitude de movimento do cotovelo pode ser vista com flexão (A) e extensão (B) adequadas. Supinação máxima dentro da faixa tolerável (C), pronação com bloqueio, apresentando compensação umeral (D).

paciente assinou o Termo de Consentimento Livre e Esclarecido.

Discussão

Relatos de cotovelo flutuante não são frequentes na literatura e não há consenso quanto ao tratamento. Muitos artigos descrevem diferentes abordagens cirúrgicas baseadas em linhas de fratura simples e, portanto, não são aplicáveis em todos os cenários.[6]

No presente caso foi necessário um manejo diferido das lesões devido ao estado do paciente. Foi realizada ressecção do calo hipertrófico no úmero, seguida de exploração do nervo radial e fixação da placa. Para o tratamento das fraturas do antebraço foi selecionado o manejo fechado com haste intramedular, embora isso não seja frequentemente descrito.

Na maioria dos relatos, o uso de placas bloqueadas é preferido para o manejo das fraturas do antebraço.[5,6] Em metanálise realizada por Ditsios et al.,[7] foram identificados 258 casos de cotovelo flutuante. Nesses casos, as fraturas do antebraço foram estabilizadas principalmente com placas (70,9%), seguidas de fixação externa e imobilização (8,9% e 8,5% respectivamente), enquanto hastes intramedulares foram utilizadas em apenas 4,7% dos casos.

Estudos que compararam o uso de hastes intramedulares versus placas em fraturas do antebraço não encontraram taxas maiores de sinostose radioulnar.[8] Porém, muitas vezes a comparação é feita com fraturas simples, o que poderia explicar esses resultados. O uso de hastes intramedulares não é descrito com frequência nas fraturas cominutivas e os estudos que mencionam seu uso em cotovelos flutuantes não relatam com clareza o resultado do tratamento.

Uma revisão por Bergeron et al.[9] mostrou que as fraturas do antebraço podem desenvolver sinostose radioulnar em 1,2% a 6% dos casos. Segundo alguns relatos, esse percentual pode aumentar para 18% em pacientes com traumatismo cranioencefálico, 30% em pacientes com politraumatismo e até 39% quando o tratamento precisa ser adiado.

Os padrões de fratura também podem contribuir para a sinostose. No paciente aqui apresentado, fatores como cominuição, fraturas no mesmo nível e posição dos fragmentos dificultam a redução correta, aumentando o risco de não consolidação ou consolidação inadequada.

Embora não esteja claro se a haste intramedular é um fator isolado para fusão radioulnar nas fraturas do antebraço, acreditamos que em casos como o apresentado, a combinação de características clínicas (traumatismo cranioencefálico, manejo tardio, fraturas cominutivas) e a fixação com as unhas podem aumentar os riscos de desenvolver sinostose.

Considerando a relativa estabilidade das hastes intramedulares e o risco de sinostose, seu uso no tratamento de fraturas de rádio e ulna deve ser cuidadosamente avaliado. Diversas condições, como o politraumatismo, também podem aumentar os riscos e, portanto, acreditamos que estes dispositivos devem ser preferidos no tratamento de padrões de fratura simples.

Suporte Financeiro
Os autores declaram que esta pesquisa não recebeu nenhum subsídio específico de agências de financiamento dos setores público, comercial ou sem fins lucrativos.

Conflito de Interesses
Os autores não têm conflito de interesses a declarar.

Referências

1 Huang GH, Tang JA, Yang TY, Liu Y. Floating elbow combining ipsilateral distal multiple segmental forearm fractures: A case report. World J Clin Cases 2021;9(14):3372–3378
2 Plucknette BF, Rhee PC. lucknette BF, Rhee PC. An unusual variant of a floating forearm injury: A case report and review. Hand (N Y) 2018;13(06):NP32–NP38
3 Solomon HB, Zadnik M, Eglseder WA. A review of outcomes in 18 patients with floating elbow. J Orthop Trauma 2003;17(08):563–570
4 Jockel CR, Gardenal RM, Chen NC, Golden RD, Jupiter JB, Capomassi M. Intermediate-term outcomes for floating elbow and floating elbow variant injuries. J Shoulder Elbow Surg 2013;22(02):280–285
5 Ditsios K, Boutsiadis A, Papadopoulos P, et al. Floating elbow injuries in adults: prognostic factors affecting clinical outcomes. J Shoulder Elbow Surg 2013;22(01):74–80
6 Jiménez-Díaz V, Auñón-Martín I, Olaya-González C, Aroca-Peinado M, Cecilia-López D, Caba-Doussoux P. Analysis of complications after a floating elbow injury. Eur J Orthop Surg Traumatol 2017;27(05):607–615
7 Ditsios K, Christidis P, Konstantinou P, et al. Floating Elbow in Adults: A Systematic Review and Meta-Analysis. Orthop Rev (Pavia) 2022;14(01):31843
8 Ozkaya U, Kiliç A, Ozdoğan U, Beng K, Kabukçuoğlu Y. [Comparison between locked intramedullary nailing and plate osteosynthesis in the management of adult forearm fractures]. Acta Orthop Traumatol Turc 2009;43(01):14–20
9 Bergeron SG, Desy NM, Bernstein M, Harvey EJ. Management of posttraumatic radioulnar synostosis. J Am Acad Orthop Surg 2012;20(07):450–458