Luxação acromioclavicular associada a fratura da extremidade lateral da clavícula: Relato de caso

Acromioclavicular Luxation with Fracture of the Lateral End of the Clavicle: Case Report

Evander Azevedo Grossi[1] Gustavo Heringer Cezar Fortes Silveira[1] Alessandra Bastos Borges[1]

[1] Hospital Márcio Cunha, Fundação São Francisco Xavier, Ipatinga, MG, Brasil

Rev Bras Ortop 2024;59(S2):e203–e206.

Endereço para correspondência Evander Azevedo Grossi, Médico Ortopedista e Traumatologista, Hospital Márcio Cunha, Fundação São Francisco Xavier, Ipatinga, MG, Brasil (e-mail: egrossi.centro@fsfx.com.br).

Resumo

O presente trabalho é uma pesquisa com delineamento observacional do tipo relato de caso, com revisão de literatura. A apresentação deste caso justifica-se por tratar-se de uma patologia com apresentação rara quanto à localização e manifestação clínica. É descrito um caso raro de um paciente masculino de meia idade que sofreu fratura da extremidade acromial da clavícula associada a luxação do fragmento lateral após queda de bicicleta. A literatura cita apenas um caso semelhante, mas não foi possível o acesso ao artigo completo. O caso foi discutido, tratado, e obteve resultado satisfatório.

Palavras-chave
- articulação acromioclavicular
- fixação de fratura
- luxações articulares

Abstract

The present case report is an observational study with a literature review. This case is significant because the injury is rare regarding location and clinical manifestation. A middle-aged male patient sustained a fracture at the acromial end of the clavicle with lateral fragment dislocation after falling from a bicycle. The literature reports a single similar case, but we had no access to the complete text. The patient underwent treatment with satisfactory outcomes.

Keywords
- acromioclavicular joint
- fracture fixation
- joint dislocations

Trabalho desenvolvido no Hospital Márcio Cunha, Fundação São Francisco Xavier, Ipatinga, MG, Brasil.

Introdução

A luxação acromioclavicular (LAC) ocorre em 6% das luxações, sendo a segunda mais comum na cintura escapular.[1] A LAC pode estar associada a fraturas da clavícula; porém, estas podem ser em seu terço medial, médio ou lateral. A ocorrência de LAC associada a fraturas da extremidade lateral é baixa; no entanto, quando há também um deslocamento do fragmento lateral da clavícula em relação ao acrômio, torna-se ainda mais infrequente.

O mecanismo do trauma da LAC é geralmente ocasionado pela queda sobre o ombro com o braço em adução. Sua frequência é de 5 a 10 vezes maior no sexo masculino.[2]

O tratamento varia conforme o grau da luxação, e também de acordo com a associação de fraturas ipsilaterais da clavícula. Entre as opções de tratamento cirúrgico, são descritas fixação com parafuso coracoclavicular, amarrilho com âncora, Endobutton ou placa gancho.

A LAC é classificada em seis tipos de acordo com Rockwood.[3] Já as fraturas da extremidade lateral da clavícula têm

recebido
08 de novembro de 2022
aceito
27 de março de 2023

DOI https://doi.org/10.1055/s-0043-1776015.
ISSN 0102-3616.

© 2024. The Author(s).
This is an open access article published by Thieme under the terms of the Creative Commons Attribution 4.0 International License, permitting copying and reproduction so long as the original work is given appropriate credit (https://creativecommons.org/licenses/by/4.0/).

Thieme Revinter Publicações Ltda., Rua do Matoso 170, Rio de Janeiro, RJ, CEP 20270-135, Brazil

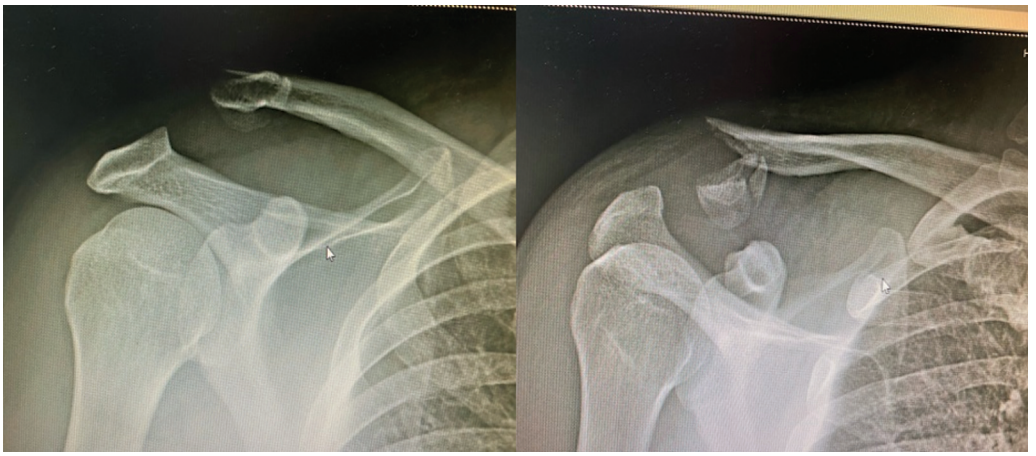

Fig. 1 Exame radiográfico mostrando a fratura da extremidade lateral da clavícula com luxação deste fragmento para longe do acrômio, e aumento do espaço coracoclavicular.

várias classificações, entre as quais a mais citada é a de Robinson.[3] Fratura da extremidade lateral da clavícula associada a LAC é uma patologia muito rara e não está incluída nos sistemas de classificação propostos, sendo descrita apenas por um autor na língua inglesa[4] e outro em alemão.[5]

Diante do histórico apresentado, o objetivo do presente trabalho é descrever um caso raro de fratura da extremidade lateral da clavícula com luxação do fragmento fraturado para a musculatura do trapézio.

Relato do Caso

Trata-se de um paciente de 40 anos, sexo masculino, que sofreu queda de bicicleta com trauma direto do ombro ao solo.

O exame clínico inicial mostra muita dor local, deformidade com infradesnivelamento do ombro e exame radiográfico evidenciando a fratura da extremidade lateral da clavícula, luxação com distanciamento do fragmento em relação ao acrômio e aumento do espaço coracoclavicular (►**Fig. 1**).

Devido à dor intensa e deformidade local, o paciente foi operado após 2 dias. Foi realizado um acesso sobre a articulação acromioclavicular (AAC) em direção à diáfise da clavícula, retirado o fragmento ósseo da extremidade lateral da clavícula na musculatura do trapézio, que estava totalmente solto dos ligamentos, e foi feita a osteossíntese utilizando fios de Steinmann, amarrilho com fios de aço e inserida uma âncora de 5 mm no coracoide com fios Fiber Wire[1] amarrados à clavícula para redução do espaço coracoclavicular. Não foi realizada fixação da AAC devido ao risco de fragmentação.

Após 3 semanas de operado, o paciente retornou com dor e deformidade no ombro, informando ter ocorrido após um esforço físico. A radiografia apresentou aumento do espaço coracoclavicular por rompimento dos fios da âncora e consequente nova LAC, conforme radiografia (►**Fig. 2**).

Em seguida, o paciente foi reoperado, e então foi refeita a osteossíntese, dessa vez com placa bloqueada, novo amarrilho coracoclavicular com outra âncora do mesmo tipo associada a amarrilho feito sobre a placa bloqueada. Para maior segurança no procedimento, foi fixada a clavícula à espinha

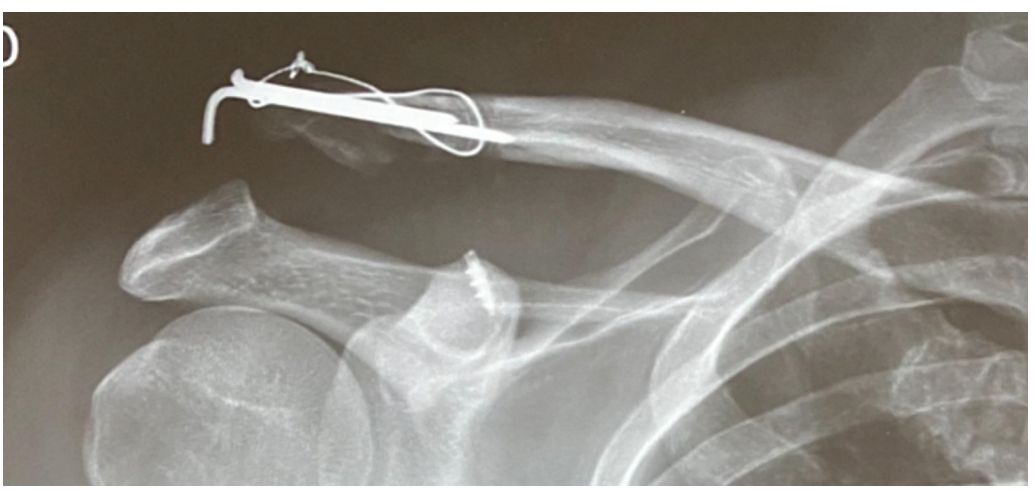

Fig. 2 Radiografia apresentando aumento do espaço coracoclavicular por rompimento dos fios da âncora e consequente nova LAC.

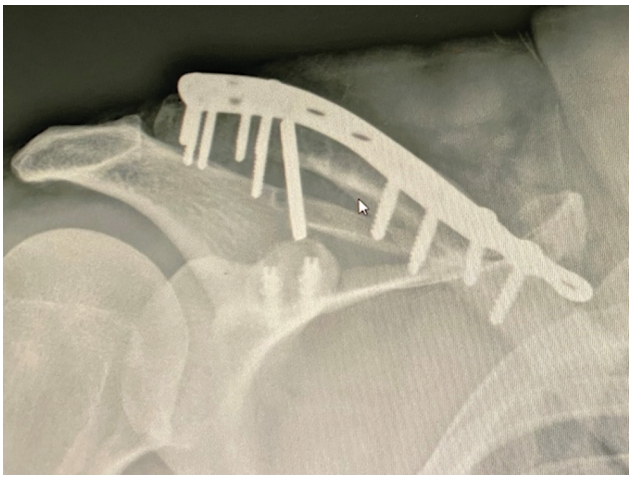

Fig. 3 Osteossíntese com placa bloqueada, novo amarrilho coracoclavicular com outra âncora, amarrada sobre a placa bloqueada. Fixação da clavícula à espinha da escápula com um fio de Steinmann.

da escápula com um fio de Steinmann, o qual foi retirado após 6 semanas (►**Fig. 3**).

No último retorno, 12 meses após a cirurgia, já sem queixas de dor e sem perda funcional, foi realizado novo controle radiológico que mostrou consolidação da fratura e sem sinais de osteonecrose do fragmento (►**Fig. 4**). Exame clínico mostrou amplitude de movimentos preservados e sem dor (►**Fig. 5**).

Discussão

Nossa pesquisa encontrou apenas um artigo com o mesmo caso do nosso paciente.

Borus et al.[4] descrevem caso idêntico a este; porém, não foi possível acessar o trabalho, apesar de várias tentativas de obtê-lo, incluindo solicitação via e-mail para o autor.

Siebenbürger et al.[5] publicaram um relato de caso em que o paciente teve uma fratura da extremidade lateral da clavícula e

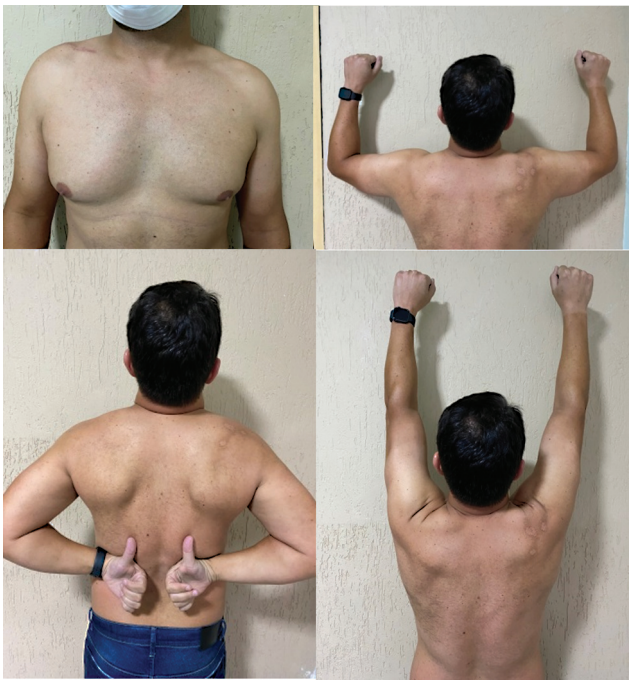

Fig. 5 Exame clínico mostra amplitude de movimentos preservados e sem dor.

luxação acromioclavicular associada, mas o fragmento fraturado não desviou totalmente da metáfise da clavícula, conforme o presente caso relatado. Assim, o tratamento realizado foi redução incruenta da fratura e fixação via artroscópica com Endobutton, obtendo resultado satisfatório.

A literatura descreve casos de LAC associada a fraturas da diáfise[6–8] e extremidade medial da clavícula,[9,10] com vários tipos de tratamentos propostos, mas nenhum deles se assemelham ao presente caso.

O ponto crítico é que o paciente infelizmente necessitou de duas cirurgias devido à intercorrência de rotura dos fios da âncora. Acreditamos que a soltura ocorreu por não haver nenhuma fixação acessória. Por isso, em sua segunda cirurgia, foi alterado o método de osteossíntese por placa bloqueada e

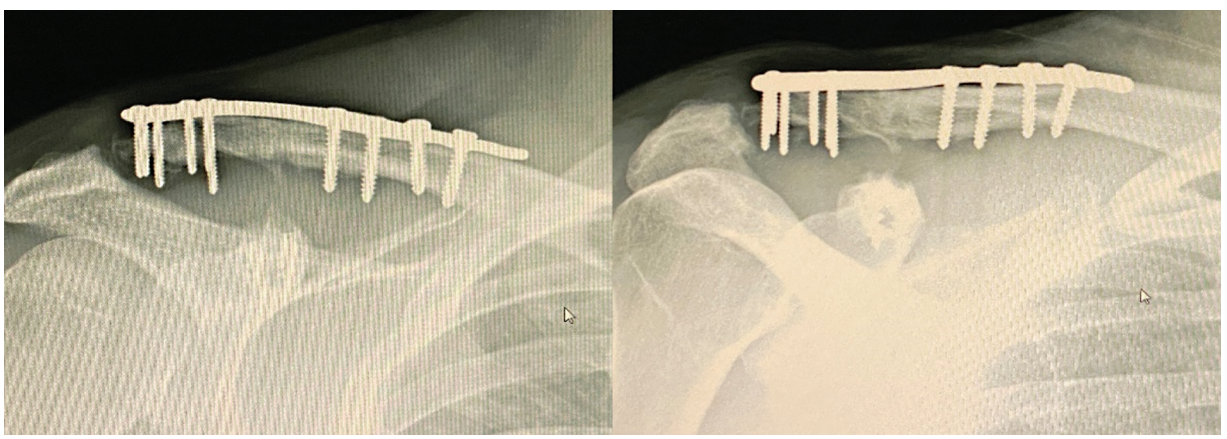

Fig. 4 Radiografia 12 meses após a cirurgia mostrando consolidação da fratura e sem sinais de osteonecrose.

além do amarrilho com âncora foi fixada a clavícula à espinha da escápula, obtendo assim melhor estabilidade.

Acreditamos que as fraturas com desvio da extremidade lateral da clavícula e lesão associada dos ligamentos acromioclaviculares devem ter fixação acessória da clavícula ao acrômio ou à espinha da escápula, e não somente por meio de amarrilhos ao coracoide.

Suporte Financeiro
Os autores declaram que o presente trabalho não recebeu suporte financeiro de fontes públicas, comerciais, ou sem fins lucrativos.

Conflito de Interesses
Os autores declaram não haver conflito de interesses.

Referências

1 Shoji H, Roth C, Chuinard R. Bone block transfer of coracoacromial ligament in acromioclavicular injury. Clin Orthop Relat Res 1986; (208):272–277
2 Rockwood CA Jr, Williams GR, Young DC. Disorders of the acromioclavicular joint. In: Rockwood CA Jr., Matsen FA 3rd, eds. The Shoulder. 2nd ed. Philadelphia: Elsevier Saunders; 1998: 483–553
3 Singh B, Singh S, Saraf N, Farooque K, Sharma V. Unusual mechanism of injury with segmental fracture clavicle. J Orthop Surg (Hong Kong) 2007;6(01):7
4 Borus TA, Yian EH, Karunakar MA. A distal third clavicle fracture with posteroinferior displacement into the supraspinatus fossa. Am J Orthop 2005;34(02):90–93
5 Siebenbürger G, Helfen T, Flatz W, Haasters F, Ockert B. [Combined ac joint dislocation and distal clavicle fracture. Closed reduction and arthroscopically assisted coracoclavicular fixation]. Unfallchirurg 2015;118(05):427–431
6 Luxação acromioclavicular tipo VI associada à fratura diafisária da clavícula. Rev Bras Ortop 2013;48(01):108–110
7 Tidwell JE, Kennedy PM, McDonough EB. Concurrent treatment of a middle-third clavicle fracture and type IV acromioclavicular dislocation. Am J Orthop 2014;43(11):E275–E278
8 Schots JP, van Laarhoven SN, Hustinx PA, Pijnenburg AM, Meesters B, de Loos ER. Surgical treatment of acromioclavicular dislocation associated with midshaft fracture of the ipsilateral clavicle. Acta Orthop Belg 2020;86(03):532–538
9 Moreno-Fenoll IB, Valencia H, Fahandezh-Saddi H, Arruti E. Floating clavicle after a high velocity biking accident: A case report of an acromioclavicular dislocation with simultaneous proximal clavicle fracture managed surgically. Int J Surg Case Rep 2021;85:106115
10 Correa MC, Gonçalves LB, Vilela JC, Leonel IL, Costa LP, de Andrade RP. Extra-articular fracture of the medial end of the clavicle associated with type iv acromioclavicular dislocation: case report. Rev Bras Ortop 2015;46(05):596–601