Resultados a longo prazo após 18 anos de fixação artroscópica de fratura articular da escápula: Relato de caso

Long-term Outcomes 18 Years after the Arthroscopic Fixation of a Scapular Articular Fracture: A Case Report

Carlos Henrique Ramos[1] Rafaella Monteiro Barbosa[2] Yasmin Netto Costa Gomes[3] Ana Luisa Garcia de Paula[4] Laysla Danyela Coradin Gulicz[1]

[1] Hospital de Clínicas, Universidade Federal do Paraná, Curitiba, PR, Brasil
[2] Faculdade Pequeno Príncipe, Curitiba, PR, Brasil
[3] Faculdade Evangélica Mackenzie do Paraná, Curitiba, PR, Brasil
[4] Residência Médica em Ortopedia e Traumatologia, Hospital XV, Curitiba, PR, Brasil

Endereço para correspondência Carlos Henrique Ramos, Médico Ortopedista e Traumatologista do Hospital de Clínicas da Universidade Federal do Paraná, Curitiba, Paraná, Brasil (e-mail: chramos5673@gmail.com; carlos.ramos@hc.ufpr.br).

Rev Bras Ortop 2024;59(S2):e194–e198.

Resumo

A redução e fixação das fraturas articulares da cavidade glenoidal pela técnica artroscópica causam pouco trauma cirúrgico, possibilitando o diagnóstico complementar e tratamento de eventuais lesões associadas (capsulares, ligamentares e/ou tendinosas), sendo demonstrados resultados promissores até o momento. Os autores relatam um caso de fratura glenoidal tipo III de Ideberg, associada à fratura da clavícula distal, submetida a redução e fixação óssea percutânea (fios de K) assistida pela técnica artroscópica. Descrevem a técnica e o resultado após 18 anos de acompanhamento, com a avaliação clínica realizada segundo critérios funcionais do *score* University of California at Los Angeles (UCLA) e o estudo radiográfico. O resultado foi considerado excelente/satisfatório, com paciente assintomático ao longo do tempo e ausência de alterações radiográficas relevantes. Apesar do manejo de fraturas da glenoide pela artroscopia ainda estar em evolução, apresenta-se como boa alternativa de tratamento em relação à abordagem aberta, especialmente nas fraturas de menor complexidade.

Palavras-chave
- artroscopia
- cavidade glenoide
- escápula
- fixação de fratura
- fraturas do ombro

Abstract

Reduction and fixation of glenoid cavity fractures using arthroscopy cause little surgical trauma, allowing the complementary diagnosis and treatment of potentially associated injuries (either capsular, ligamentous or tendon lesions) with promising outcomes. The authors report a case of Ideberg type III glenoid fracture with a distal clavicle fracture which underwent percutaneous reduction and bone fixation (with Kirschner

Trabalho desenvolvido no Hospital XV, Curitiba, PR, Brasil.

recebido
04 de julho de 2023
aceito
19 de setembro de 2023

DOI https://doi.org/10.1055/s-0044-1790595.
ISSN 0102-3616.

© 2024. The Author(s).
This is an open access article published by Thieme under the terms of the Creative Commons Attribution 4.0 International License, permitting copying and reproduction so long as the original work is given appropriate credit (https://creativecommons.org/licenses/by/4.0/).

Thieme Revinter Publicações Ltda., Rua do Matoso 170, Rio de Janeiro, RJ, CEP 20270-135, Brazil

Keywords
- arthroscopy
- fracture fixation
- glenoid cavity
- scapula
- shoulder fractures

wires) using an arthroscopic technique. We describe the procedure and the outcomes after 18 years of follow-up. The clinical assessment included the functional University of California at Los Angeles (UCLA) score criteria and radiographic studies. The result was excellent/satisfactory, with the patient asymptomatic over time and without relevant radiographic changes. Although the management of glenoid fractures by arthroscopy remains evolving, it is a good treatment alternative to the open approach, especially in less complex fractures.

Introdução

As fraturas da escápula são responsáveis por aproximadamente 1% de todas as fraturas, acometendo a superfície articular em 10% dos casos.[1] A redução e fixação percutânea pela técnica artroscópica destas fraturas proporcionam visão articular com redução precisa, diagnóstico e tratamento de eventuais lesões associadas (capsulares, ligamentares e/ou tendinosas), menor trauma cirúrgico e perda sanguínea, além do melhor resultado estético.[2] Os trabalhos demonstrando bons resultados até o momento são promissores, porém a maioria apresenta acompanhamento de curto ou médio prazo.[3,4] O objetivo deste artigo é relatar um caso de fratura desviada da glenóide submetida à redução e fixação percutânea com auxílio da artroscopia, demonstrando resultado a longo prazo (18 anos).

Relato de Caso

O referido Relato de Caso teve a aprovação do comitê de ética da nossa instituição sob o número CAAE: 52798421.4.0000.0020.

Paciente do sexo masculino, 27 anos, dominante à direita, analista de sistemas, teve trauma no ombro esquerdo por queda de motocicleta em janeiro de 2005. Ao exame físico apresentava edema e dor nas regiões escapular e clavicular esquerdos, associados à perda funcional do mesmo ombro. A função neurológica e perfusão do membro superior estavam preservadas, sem outras lesões sistêmicas. A radiografia simples demonstrava fratura da escápula, envolvendo a cavidade glenoidal, transversa e desviada, estendendo-se à base do processo coracoide, classificada como tipo III pelos critérios de Ideberg.[4] No mesmo lado havia fratura da clavícula distal desviada (►**Fig. 1**). O paciente foi submetido ao tratamento cirúrgico no segundo dia após o trauma, com redução e fixação percutânea das fraturas da glenoide e clavícula, assistida com artroscopia.

Técnica Cirúrgica e Resultado

O paciente foi posicionado em decúbito dorsal tipo "cadeira de praia," sob anestesia geral e bloqueio interescalênico, com intensificador de imagens posicionado. Após inspeção articular artroscópica, descartando-se lesões associadas, o foco da fratura foi debridado e reduzido com ajuda de instrumento tipo descolador, sob controle radioscópico simultâneo (►**Fig. 2**). Após redução satisfatória, a fixação óssea foi realizada com 2 fios de Kirschners (K) 1.5 mm percutâneos, inseridos pela face superior da glenoide. Fixação percutânea complementar da fratura da clavícula foi realizada ao final. Radiografias pós-operatórias (PO) confirmaram boa redução

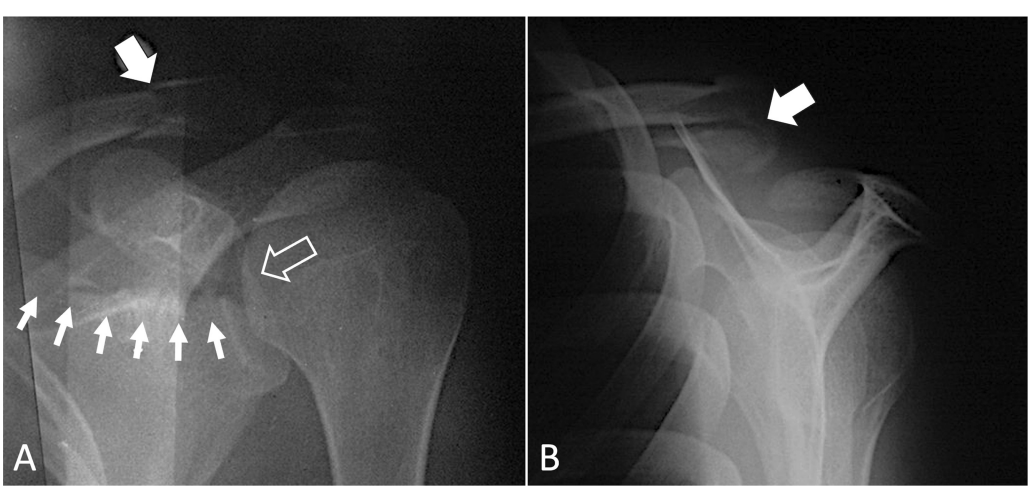

Fig. 1 Radiografias do ombro esquerdo, com incidência anteroposterior (A) demonstrando a fratura da escápula envolvendo a cavidade glenoidal, transversa e desviada, estendendo-se à base do processo coracoide, classificada como tipo III de Ideberg (setas menores); detalhe do desvio articular (seta maior vazia); detalhe da fratura na clavícula distal (seta maior cheia). Incidência em perfil (B) demonstrando detalhe do desvio na fratura da clavícula distal (seta maior cheia). Fonte: arquivo dos autores.

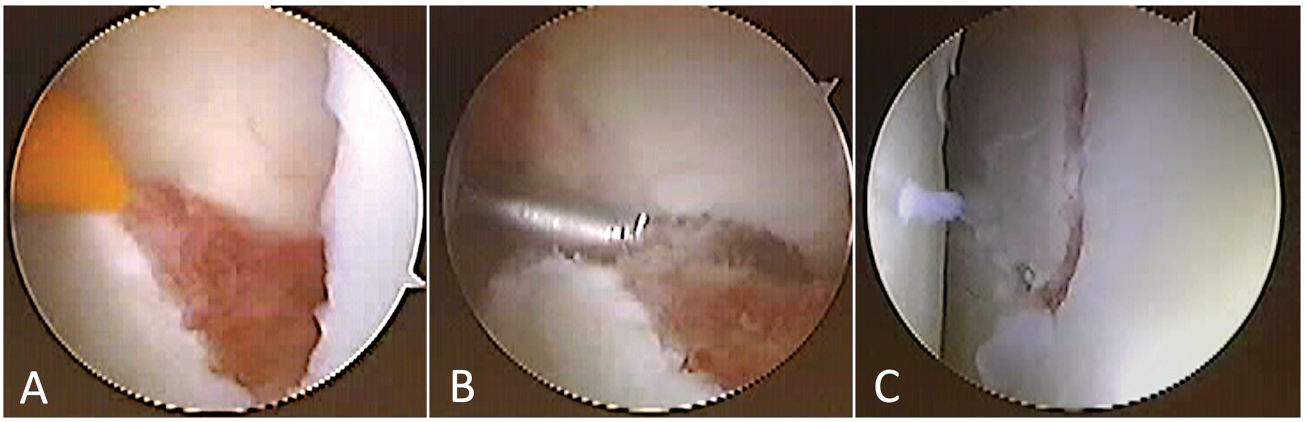

Fig. 2 Fotografias demonstrando imagens do procedimento cirúrgico assistido pela artroscopia; A: detalhe do desvio articular glenoidal após debridamento do hematoma fraturário; B: detalhe da redução com auxílio de instrumento tipo descolador; C: detalhe da redução articular final. Fonte: arquivo dos autores.

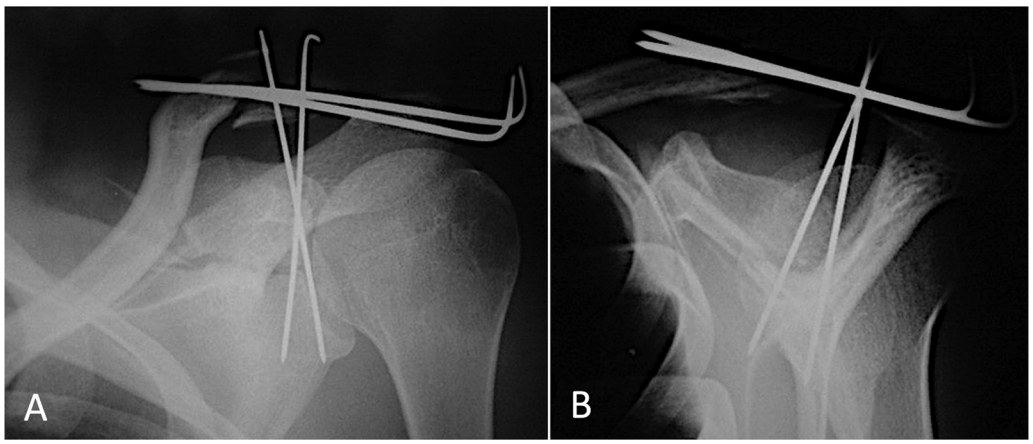

Fig. 3 Radiografias do ombro esquerdo demonstrando controle pós-operatório imediato nas incidências anteroposterior (A) e perfil (B), após fixação percutânea das fraturas da escápula e clavícula distal com fios de K. Fonte: arquivo dos autores.

e posição dos fios de K (►**Fig. 3**). O ombro foi imobilizado com tipóia simples durante 4 semanas, iniciando-se exercícios imediatos para cotovelo, punho e mão. Ganho de amplitude articular e força muscular foram iniciados após 3 e 6 semanas respectivamente. Os fios de K foram retirados após confirmação radiográfica da consolidação (6 semanas).

O resultado foi avaliado utilizando-se o exame clínico, radiografias e os critérios do *Score UCLA*.[5] Nas revisões após 1 e 18 anos, o paciente apresentava-se assintomático, com amplitude articular simétrica dos ombros (*UCLA* 35 - satisfatório/excelente) e sem alterações radiográficas relevantes (►**Figs. 4** e **5**).

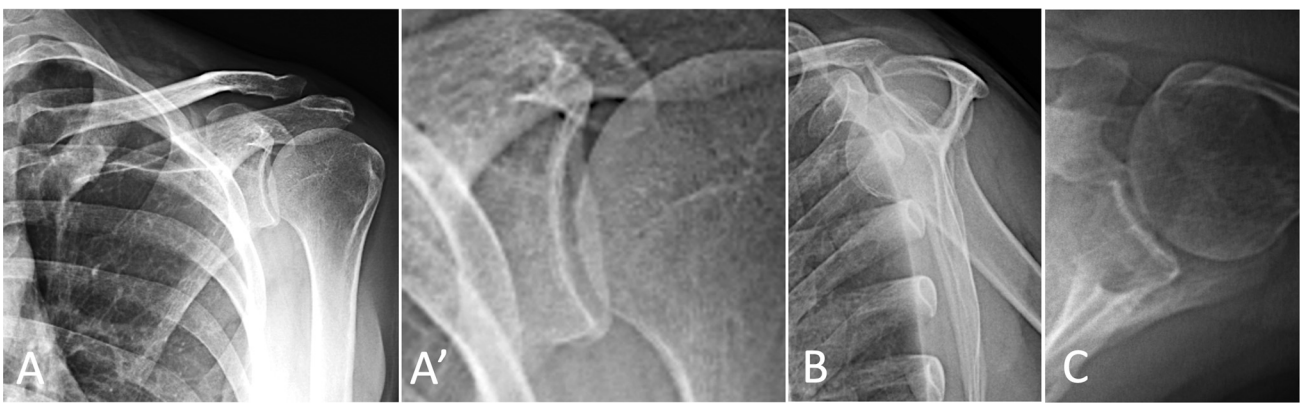

Fig. 4 Fotografias demonstrando detalhes do exame clínico após 18 anos de seguimento pós-operatório, com amplitude articular simétrica dos ombros, trofismo e aspecto estético satisfatórios; A: amplitude da flexão anterior; B: amplitude da rotação medial; C e D: trofismo e aspecto estético posterior e anterior dos ombros, respectivamente; E: amplitude da rotação lateral. Fonte: arquivo dos autores.



Fig. 5 Radiografias do ombro esquerdo em incidências anteroposterior (A), perfil (B) e axilar (C) após 18 anos do tratamento cirúrgico inicial, demonstrando bom aspecto, sem alterações relevantes; A': detalhes do contorno glenoidal e espaço articular. Fonte: arquivo dos autores.

Discussão

No manejo atual das fraturas da escápula que envolvem a cavidade glenoidal e desvios maiores que 3–5mm, recomenda-se redução cirúrgica e osteossíntese.[4] Nas abordagens cirúrgicas tradicionais utiliza-se a artrotomia, que permite boa visualização, redução e fixação da fratura, com objetivo da mobilização precoce. Apesar de eficazes, normalmente são acessos extensos, com morbidade cirúrgica relevante.[1,2,4] A alternativa artroscópica, descrita inicialmente por Carro et al.[6] em 1999 para o tratamento das fraturas do rebordo glenoidal, foi descrita como opção eficiente, causando menor trauma cirúrgico. Outros autores demonstraram a técnica para fraturas mais complexas, incluindo recomendações e dicas.[2,4] A maioria das publicações se refere à fixação das fraturas tipo III de Ideberg, semelhantes ao nosso caso, demonstrando resultados satisfatórios, sem complicações, associadas às vantagens relatadas acima. Como desvantagens, há a necessidade da estrutura hospitalar local, curva de aprendizado e habilidade do cirurgião. Quanto à técnica, a maioria dos autores recomenda realizá-la na posição tipo cadeira de praia, pela eventual necessidade da conversão para cirurgia aberta.[2,3,7] Park[8] em 2016, relatou o uso de parafusos canulados como alternativa mais fácil, considerando que o fragmento superior geralmente é único (fraturas tipo III). Sua inserção de modo anterógrado pelo portal superior de Neviaser, oferece baixo risco para lesão de nervos e vasos.[9] Guias utilizados nas cirurgias de joelho podem facilitar a inserção dos fios.[3] Outro detalhe técnico, sugerido por Bonczek et al.,[7] foi utilizar o processo coracoide como *joystick* para redução indireta. Lesões associadas podem necessitar fixação, como da clavícula distal em nosso caso.[10] A maioria das referências demonstra relatos de poucos casos, com experiência reduzida e resultados de curto a médio prazo. A maior experiência foi publicada por Yang et al.,[3] com 18 casos e acompanhamento médio de 2 a 5 anos. Apesar de 1 caso, demonstramos o maior tempo de acompanhamento, segundo pesquisa, com paciente assintomático e sem sinais radiográficos de artrose glenoumeral para este perfil de fratura. Apesar do manejo de fraturas da glenoide pela artroscopia ainda estar em evolução e necessitar estudos com casuísticas e tempo de acompanhamento maiores, apresenta-se como boa alternativa de tratamento em relação à abordagem aberta, especialmente nas fraturas de menor complexidade.

Suporte Financeiro
Os autores declaram que não receberam apoio financeiro de fontes públicas, comerciais ou sem fins lucrativos.

Conflito de Interesses
Os autores declaram não haver conflito de intereses.

Referências

1 Dimopoulos L, Antoniadou T, Desai C, Nikolaides AP, Kalogrianitis S. Operative treatment of complex intra-articular scapular fractures: long-term functional outcomes in a single-center study. Eur J Orthop Surg Traumatol 2023;33(05):1621–1627
2 Lin IH, Lin TL, Chang HW, et al. Arthroscopy-Assisted Reduction and Internal Fixation versus Open Reduction and Internal Fixation for Glenoid Fracture with Scapular Involvement: A Retrospective Cohort Study. J Clin Med 2022;11(04):1131
3 Yang HB, Wang D, He XJ. Arthroscopic-assisted reduction and percutaneous cannulated screw fixation for Ideberg type III

glenoid fractures: a minimum 2-year follow-up of 18 cases. Am J Sports Med 2011;39(09):1923–1928
4 Seidl AJ, Joyce CD. Acute fractures of the glenoid. J Am Acad Orthop Surg 2020;28(22):e978–e987
5 Ellman H, Hanker G, Bayer M. Repair of the rotator cuff. End-result study of factors influencing reconstruction. J Bone Joint Surg Am 1986;68(08):1136–1144
6 Carro LP, Nuñez MP, Llata JI. Arthroscopic-assisted reduction and percutaneous external fixation of a displaced intra-articular glenoid fracture. Arthroscopy 1999;15(02):211–214
7 Bonczek SJ, Hutchinson R, Chakravarthy J. An innovative method of fracture reduction in an arthroscopically assisted cannulated screw fixation of an Ideberg type III glenoid fracture. Int J Shoulder Surg 2015;9(02):56–59
8 Park SG. Arthroscopy assisted 2 cannulated screw fixation for transverse glenoid fracture: A case report. Clin Shoulder Elbow 2016;19(02):105–109 Available from https://www.cisejournal.org/journal/view.php?number=402
9 Marsland D, Ahmed HA. Arthroscopically assisted fixation of glenoid fractures: a cadaver study to show potential applications of percutaneous screw insertion and anatomic risks. J Shoulder Elbow Surg 2011;20(03):481–490
10 Branco PM, Marques TP, Pires L, Alonso R. Fixação percutânea da fractura da glenóide com apoio artroscópico, em disrupção tripla do complexo suspensor superior do ombro caso clínico sociedade portuguesa de ortopedia e traumatologia. Rev Port Ortop Traumatol 2018;26(03):267–275