Condromatose sinovial do ombro: Relato de dois casos

Synovial Chondromatosis of the Shoulder: Report of Two Cases

Daniel Ferreira Fernandes Vieira[1,2] Beatriz Begnini Borsato[3] Luís Felipe Baldinu Caramujo[3] Paula de Andrade Castello[3] João Paulo Fernandes Guerreiro[1,2]

[1] Disciplina de Ortopedia, Pontifícia Universidade Católica do Paraná (PUC/PR), Londrina, PR, Brasil
[2] Hospital de Ortopedia Uniort.e, Londrina, PR, Brasil
[3] Escola de Medicina, Pontifícia Universidade Católica do Paraná (PUC/PR), Londrina, PR, Brasil

Endereço para correspondência Daniel Ferreira Fernandes Vieira, MSc, Hospital de Ortopedia Uniort.e, Avenida Higienópolis, 2600, Guanabara, 86050-000, Londrina, PR, Brasil (e-mail: danielffvieira@hotmail.com).

Rev Bras Ortop 2024;59(S2):e180–e183.

Resumo

A condromatose sinovial é uma afecção benigna incomum de caráter progressivo que favorece a metaplasia sinovial com a produção de tecido cartilaginoso em forma de corpos livres, encontrados nas articulações. Em casos raros, pode afetar o interior da articulação do ombro e apresentar-se com dor, edema e prejuízo da mobilidade. O diagnóstico é desafiador, requerendo técnicas de imagem e muitas vezes confirmado apenas após o tratamento cirúrgico e exame anatomopatológico. Os autores relatam dois casos de pacientes com quadros clínicos semelhantes de dor, edema e perda de mobilidade na articulação do ombro. A investigação contou com exames de imagem como radiografias e ressonância magnética, além do exame anatomopatológico, que confirmou a hipótese diagnóstica. O tratamento cirúrgico artroscópico com sinovectomia e remoção dos corpos livres, seguido de reabilitação fisioterapêutica, resultou na melhora clínica de ambas as pacientes. Com esse relato, os autores ressaltam a importância da investigação na suspeita de condromatose sinovial, devido ao seu quadro clínico inespecífico. Comparando os resultados obtidos com os propostos na literatura, concluímos que o tratamento cirúrgico com sinovectomia e remoção de corpos livres, associado a fisioterapia, é eficaz, e que o seguimento ambulatorial a longo prazo é necessário para detecção de recidiva.

Palavras-chave
- artroscopia
- condromatose sinovial
- membrana sinovial
- ombro

Trabalho desenvolvido no Hospital de Ortopedia Uniort.e, Londrina, PR, Brasil.

recebido
18 de junho de 2021
aceito
14 de outubro de 2021

DOI https://doi.org/10.1055/s-0044-1790596.
ISSN 0102-3616.

© 2024. The Author(s).
This is an open access article published by Thieme under the terms of the Creative Commons Attribution 4.0 International License, permitting copying and reproduction so long as the original work is given appropriate credit (https://creativecommons.org/licenses/by/4.0/).

Thieme Revinter Publicações Ltda., Rua do Matoso 170, Rio de Janeiro, RJ, CEP 20270-135, Brazil

Abstract

Synovial chondromatosis is an uncommon, progressive, benign condition favoring synovial metaplasia resulting from the production of cartilaginous tissue as loose bodies within the joints. In rare cases, it can affect the interior of the shoulder joint and present with pain, edema, and impaired mobility. The diagnosis is challenging, requiring imaging techniques. Its confirmation often occurs only after surgical treatment and anatomopathological examination. The authors report two cases of patients with similar clinical presentations of pain, edema, and mobility loss in the shoulder joint. The investigation included imaging exams, such as radiographs and magnetic resonance imaging, and an anatomopathological examination confirming the diagnostic hypothesis. Arthroscopic surgical treatment with synovectomy and removal of loose bodies followed by physical therapy rehabilitation resulted in clinical improvement in both patients. This report emphasizes the importance of investigating suspected synovial chondromatosis due to its nonspecific clinical presentation. Comparing our outcomes with the literature, we concluded that surgical treatment with synovectomy, loose body removal, and physical therapy is effective, and that long-term outpatient follow-up is necessary to detect recurrence.

Keywords

- arthroscopy
- shoulder
- synovial chondromatosis
- synovial membrane

Introdução

A condromatose sinovial (CS) é uma artropatia excepcional, geralmente monoarticular, caracterizada pela proliferação e metaplasia do tecido sinovial, com a formação de corpos livres cartilaginosos na bainha dos tendões ou nos espaços articulares.[1–3] O padrão de acometimento inclui articulações diartrodiais, com destaque para o joelho, o quadril e o cotovelo, sendo escassa na literatura a descrição do envolvimento do ombro.[2] A etiologia ainda é desconhecida e a maior incidência da CS encontra-se na terceira até a quinta década de vida, sendo três vezes mais comum em homens.[3] O quadro clínico consiste em dor, crepitação, edema e limitação do movimento articular,[2] muitas vezes sem causa aparente.[1] A transformação maligna é incomum e não há relação direta com traumatismos ou processos inflamatórios.[4] O diagnóstico clínico é difícil, por não haver história e exame físico específicos. Assim, os métodos de imagem como radiografias, tomografia computadorizada e ressonância magnética tornam-se essenciais para identificar os diversos tipos de lesão e as fases da doença.[5] A confirmação do diagnóstico ocorre após o exame histológico do tecido sinovial e o tratamento de escolha para os pacientes sintomáticos é o cirúrgico.[1,3]

Relato de Caso

Caso 1: paciente do sexo feminino, 62 anos, com história de dor no ombro direito após esforço. Ao exame, o ombro apresentava leve edema e limitação dos movimentos. O teste do impacto de Neer e os testes de Jobe e Speed eram positivos. As radiografias demonstravam sinais de impacto e calcificações. O exame de ressonância magnética apresentou ruptura do tendão supra-espinal e múltiplas calcificações na bolsa, medindo de 0,4 a 1,2 cm (►**Figs. 1** e **2**). A paciente foi submetida a tratamento cirúrgico videoartroscópico, com sinovectomia e retirada dos condromas, além de reparo da lesão do supra-espinal. O exame anatomopatológico confirmou a condromatose sinovial. A paciente iniciou fisioterapia após duas semanas de pós-operatório. No acompanhamento ambulatorial, evoluiu com melhora da dor, da amplitude do movimento e da força do ombro direito.

Caso 2: paciente do sexo feminino, 56 anos, com história de dor no ombro direito. Ao exame físico, apresentava leve edema, limitação dos movimentos e teste de Jobe positivo. As radiografias demonstravam sinais de impacto e acrômio ganchoso, associado a esporão. O exame de ressonância magnética apresentava intensa sinovite proliferativa com

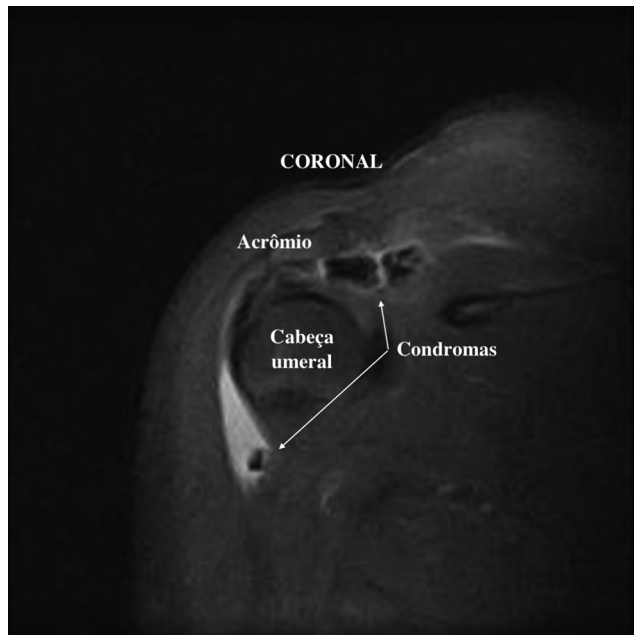

Fig. 1 Imagem de ressonância magnética do ombro (corte coronal ponderado em T2).

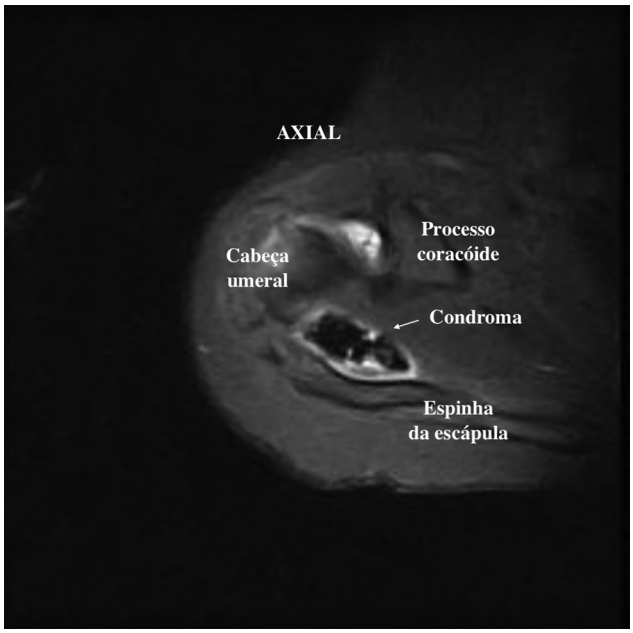

Fig. 2 Imagem de ressonância magnética do ombro (corte axial ponderado em T2).

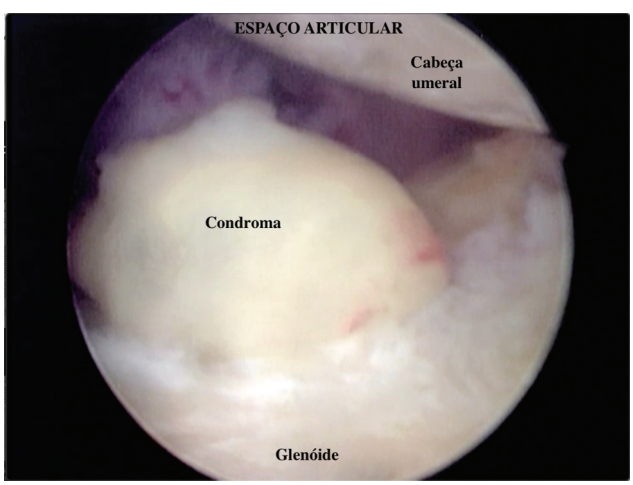

Fig. 3 Visão artroscópica intra-articular.

pequenos nódulos intra-articulares nos recessos axilares, bursite, ruptura do tendão supra-espinal, lesão parcial extensa do tendão subescapular e tendão da cabeça longa do bíceps roto. A paciente foi submetida a tratamento videartroscópico de reparo da lesão do tendão supra-espinal, sinovectomia, descompressão subacromial e retirada de múltiplos corpos livres (►**Figs. 3**, **4**, e **5**). O exame anatomopatológico confirmou a condromatose sinovial. A paciente iniciou a reabilitação fisioterapêutica com 1 mês de pós-operatório. Houve melhora da dor logo após o tratamento cirúrgico e da função do ombro com 6 meses de reabilitação.

Discussão

A CS do ombro é um relato raro na literatura (<5%), devido à sua localização atípica,[3] apesar de ser uma patologia com

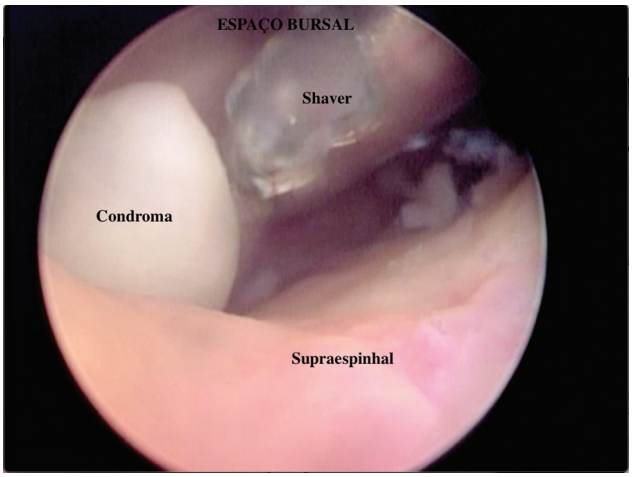

Fig. 4 Visão artroscópica subacromial.

características bem definidas. A classificação em formas primária e secundária considera o número, o formato e o tamanho dos corpos cartilaginosos ou a presença de doença pré-existente. No ombro, a forma secundária é a mais comum, incidentalmente diagnosticada em exames para uma doença de base prévia.[5] Apesar da CS ser mais comum em homens, em nosso relato os pacientes são do sexo feminino. A característica monoarticular é congruente com a literatura. Em ambos os casos, a CS apresentou relação com a síndrome do manguito rotador.

Os corpos cartilaginosos provenientes da metaplasia sinovial[3] podem aumentar de tamanho, sofrer calcificação[3,4] ou ossificação endocondral, provocando erosões articulares, dor, rigidez e restrição do movimento.[3] Por isso, exames de imagem são essenciais e seus achados dependem da fase da doença. Nossas pacientes foram submetidas a exames de radiografia e ressonância magnética do ombro, havendo a detecção de corpos livres. Nos dois casos, a ressonância magnética mostrou ruptura do tendão supra-espinal. A lesão do manguito rotador pode ser devida à presença persistente de corpos livres na região subacromial e ao impacto.[6]

Apesar de haver controvérsias sobre a melhor terapia na CS,[2,7–9] além de relatos de remissão espontânea,[7] o tratamento cirúrgico é o mais respaldado pela literatura.[1,2,9] A maioria dos casos que utilizam terapias conservadoras permanecem sintomáticos ou ocorre o agravamento dos sintomas antes da cirurgia.[9] Tudo indica que o tratamento artroscópico é o *gold standard*[9] e a necessidade de realização da sinovectomia ainda não está bem estabelecida.[2,8,9] A recorrência da doença tem sido reportada devido ao fato de poder acometer a bainha do tendão da cabeça longa do bíceps e não ser detectada, ou ao seu tratamento incompleto quando da utilização de técnica artroscópica isolada, sem a realização de artrotomia ou técnicas *mini*-open, quando necessário.[9] A remoção dos corpos livres com sinovectomia é descrita por vários autores.[8] Entretanto, Jeffreys (1967) concluiu em seu estudo que apenas a remoção dos corpos livres foi muito bem sucedida.[10] Milgram (1977) apud Maurice et al.[8] (1988), recomendou a sinovectomia associada à



Fig. 5 Aspecto macroscópico dos condromas removidos.

remoção de corpos livres para a fase inicial e a remoção isolada daqueles na fase tardia.

Alguns autores, como Ramos et al.[7] (1997), preferem a simples retirada dos corpos livres articulares, mas quando há intimidade com a sinovial, como em nossos casos, preferimos acrescentar a sinovectomia artroscópica para melhor precisão do procedimento. A artroscopia possui incisões pequenas que permitem avaliar toda a articulação glenoumeral, além de facilitar a rápida reabilitação.[1,2] Acreditamos que a sinovectomia associada à remoção de todos os corpos livres é a melhor terapia para casos de CS do ombro, e a ressecção da bolsa junto aos nódulos na região subacromial pode minimizar a ocorrência de futuras lesões do manguito rotador.[6] Além disso, há registro de recidiva quando a membrana sinovial não é excisada,[3] favorecendo a transformação maligna para condrossarcoma sinovial, ainda que seja um evento raro.[1,3] A associação de radioterapia no tratamento é questionada devido ao fato de haver pouco benefício na sua utilização, já que metástase desenvolvida por paciente com CS prévia é um evento raro.[1]

A reabilitação com fisioterapia é fundamental para a recuperação da função do ombro e para prover os bons resultados como descrito na literatura.[9] Em ambos os casos, obteve-se uma melhora não apenas da dor, como da mobilidade da articulação glenoumeral. O acompanhamento ambulatorial de longo prazo desses pacientes é importante, pois a possibilidade de recorrência não deve ser negligenciada. A avaliação a cada 2 ou 3 anos, com exames de imagem, deve ser considerado no tratamento desta patologia.[2,5,8]

Suporte Financeiro
Os autores declaram que não houve suporte financeiro de fontes públicas, comerciais, ou sem fins lucrativos.

Conflito de Interesses
Os autores declaram não haver conflito de interesses.

Referências

1 Brasil Filho R, Filardi Filho CS, Menitti EL, Baptista MV, Daher SS. Condromatose sinovial: relato de um caso. Rev Bras Ortop 1997; 32(11):921–923
2 Paim AE, Ferreira DC, Paim A, Almeida RM. Tratamento artroscópico da condromatose sinovial do ombro: relato de caso. Rev Bras Ortop 2008;43(04):146–149
3 Acharya BM, Devkota P, Shrestha SK, Pradhan NS, Ahmad S. Condromatose sinovial simétrica bilateral do ombro: relato de caso. Rev Bras Ortop 2018;53(05):647–650
4 Fuerst M, Zustin J, Lohmann C, Rüther W. Synoviale Chondromatose. Orthopade 2009;38(06):511–519
5 McKenzie G, Raby N, Ritchie D. A pictorial review of primary synovial osteochondromatosis. Eur Radiol 2008;18(11):2662–2669
6 Horii M, Tamai M, Kido K, Kusuzaki K, Kubo T, Hirasawa Y. Two cases of synovial chondromatosis of the subacromial bursa. J Shoulder Elbow Surg 2001;10(02):186–189
7 Ramos MRF, Ramos RRM, Santos LA. Condromatose sinovial. Relato de caso. Rev Bras Ortop 1997;32(09):749–750
8 Maurice H, Crone M, Watt I. Synovial chondromatosis. J Bone Joint Surg Br 1988;70(05):807–811
9 Sanchez-Munoz E, Prado MA, Martinho G, Pérez YG, Miró RL. Condromatose sinovial do ombro. Descrição de dois casos e revisão da literatura. Rev Port Ortop Traumatol 2014;22(03):406–414
10 Jeffreys TE. Synovial chondromatosis. J Bone Joint Surg Br 1967;49 (03):530–534