Fratura-luxação radiocárpica: Tratamento minimamente invasivo assistido por artroscopia – Relato de caso

Radiocarpal Fracture Dislocation: Minimally Invasive Treatment Assisted by Arthoscopic – Case Report

Marcio Aurelio Aita[1] Ricardo Kaempf de Oliveira[2] Bruno Gianordoli Biondi[3] Gustavo Luis Rodriguez Gómez[4] Marcos Jun Tamura[5] Gustavo Mantovani Ruggiero[6]

[1] Departamento de Cirurgia, Ortopedia e Trauma, Divisão de Mão e Microcirurgia, Faculdade de Medicina do ABC, São Bernardo do Campo, SP, Brasil
[2] Departamento de Ortopedia e Trauma, Santa Casa de Porto Alegre, Porto Alegre, RS, Brasil
[3] Departamento de Ortopedia e Trauma, Divisão de Mão e Microcirurgia, Faculdade de Medicina do ABC, Santo André, SP, Brasil
[4] Departamento de Cirurgia de Mão, Clínica de la Mano de Buenos Aires, Buenos Aires, Argentina
[5] Departamento de Ortopedia e Trauma, Hospital Assunção, Rede D'or, São Bernardo do Campo, SP, Brasil
[6] Departamento de Cirurgia Plástica, Universita Degli Studi Di Milano, Milão, Itália

Endereço para correspondência Marcio Aurelio Aita, PhD, Faculdade de Medicina do ABC, Departamento de Cirurgia, Departamento de Cirurgia, Ortopedia e Trauma, Divisão de Mão e Microcirurgia, Av. Príncipe de Gales, 821, Príncipe de Gales, Santo André, SP, 09060-650, Brasil (e-mail: marcioaita@me.com).

Rev Bras Ortop 2024;59(S2):e168–e172.

Resumo

Este estudo mediu a qualidade de vida e os desfechos clínicos e funcionais de um paciente com fratura-luxação radiocárpica submetido a reconstrução aguda dos ligamentos radioescafocapitato (REC) e radiosemilunar (RSL) usando o tendão braquiorradial. O paciente era um homem de 21 anos com fratura-luxação radiocárpica no punho esquerdo após acidente de moto. A fixação percutânea foi realizada com parafuso no rádio distal e reconstrução aguda assistida por artroscopia do REC e RSL. Um ano depois, o paciente apresentou boa avaliação. A amplitude de movimento era completa e a força de preensão era de 96% em comparação ao lado não acometido. Os aspectos radiográficos do punho mostraram a fratura consolidada e congruência da articulação radiocárpica. A boa estabilidade e congruência da articulação radiocárpica melhoraram a qualidade de vida do paciente. O tratamento da fratura-luxação radiocárpica é difícil e complicado. Não há consenso. Como ainda não há resultados em longo prazo, as indicações para cirurgia e opções terapêutica têm sido motivo de controvérsia na literatura. A articulação radiocárpica (RC) seria estável após a reconstrução dos ligamentos radiocárpicos usando o tendão braquiorradial? Seria possível reduzir e manter a articulação radiocárpica estável com esta técnica? A relevância clínica deste trabalho é a nossa sugestão de reconstrução do ligamento RC para

Palavras-chave
- fraturas do rádio
- luxações articulares
- ossos do carpo
- traumatismos do punho

recebido
29 de novembro de 2020
aceito
23 de abril de 2021

DOI https://doi.org/10.1055/s-0044-1790593.
ISSN 0102-3616.

© 2024. The Author(s).
This is an open access article published by Thieme under the terms of the Creative Commons Attribution 4.0 International License, permitting copying and reproduction so long as the original work is given appropriate credit (https://creativecommons.org/licenses/by/4.0/).

Thieme Revinter Publicações Ltda., Rua do Matoso 170, Rio de Janeiro, RJ, CEP 20270-135, Brazil

melhorar este tratamento. Acreditamos que manteremos o punho estável e funcional. Concordamos que o melhor momento para realizar as correções é o mais breve possível e preferimos reconstruir o ligamento RC com sutura ou artrodese radioescafosemilunar temporária ou definitiva.

Abstract

To measure the life quality, clinical-functional outcomes of a patient who had undergone acute reconstruction of radio scapho capitate (RSC), radio lunate (RLL) ligaments, using brachiorradialis tendon in treatment of radiocarpal fracture dislocation. 21-years-old, man with radiocarpal fracture dislocation in his left wrist, after motorcycle accident. Percutaneous screw fixation of the distal radius and acute reconstruction of the RSC and RLL was performed, assisted by arthroscopy. One year later, the patient experienced good evaluation. ROM was full, grip strength was 96% compared with the unaffected side were obtained. Wrist radiographic aspects showed fracture healed and radiocarpal joint congruency. Good stability and joint congruency of the radiocarpal joint were obtained and improving the life quality of that patient. Radiocarpal fracture dislocation management is difficult and complicated. There is no consensus. As there is still a lack of long-term results, the indications for surgery, and options, type of the intervention have been a matter of controversy in the literature. Would radiocarpal (RC) joint be stable when reconstruction of the radiocarpal ligaments, using brachiorradialis tendon was obtained? Is it possible to reduce and to maintain stable radiocarpal joint with this technique? The clinical relevance of this work is our suggestion of reconstruction of the RC ligament to improve this treatment. We believe that this will maintain a stable and functional wrist. We agree that the best time to perform corrections is as soon as possible and we prefer to reconstruct the RC ligament with suture or temporary or permanent radioscapholunate arthrodesis.

Keywords
- carpal bone
- joint dislocations
- radius fractures
- wrist injuries

Introdução

A fratura-luxação radiocárpica é um distúrbio traumático incomum associado a lesões nos ligamentos radiocárpico (RC) e radioulnar (RU). O diagnóstico é tardio devido à ausência de achados radiográficos e é feito após falha crônica (instabilidade) da articulação e dor no punho. O tratamento da luxação aguda geralmente requer estabilização e sutura do ligamento. Neste paciente, estabilizamos a articulação radiocárpica por reconstrução do RC usando um enxerto de tendão braquiorradial.

Descrição do Caso

Um paciente de 21 anos, do sexo masculino, apresentava politraumatismo após um acidente com motocicleta, com dor e deformidade no antebraço dominante esquerdo. As primeiras radiografias iniciais revelaram incongruência da articulação radiocárpica e da articulação radioulnar distal (ARUD) e fratura do estiloide radial (►**Fig. 1**). O paciente foi submetido a tratamento com redução fechada e fixação percutânea (parafuso de compressão sem cabeça HCS, Synthes, Davos, Suíça) no estiloide radial. A seguir, o exame físico revelou RC/ARUD instáveis e uma proeminência dorsal na cabeça ulnar. No intraoperatório, decidimos realizar uma artroscopia do punho e diagnosticamos uma lesão complexa com acometimento dos ligamentos radiocárpicos e avulsão foveal do complexo de fibrocartilagem triangular (CFCT) (os testes de gancho e trampolim foram positivos). Então, abordamos a instabilidade radiocárpica por meio da reconstrução dos ligamentos radiocárpicos (REC, RLL) usando o tendão braquiorradial (BR).

O paciente utilizou uma tala longa removível até acima do cotovelo por duas semanas após a cirurgia, com o punho em posição neutra para melhorar a recuperação natural da pronação e supinação. Iniciamos a terapia ocupacional para melhora da amplitude do antebraço na primeira semana após a cirurgia. Quatro meses depois, o paciente estava sem dor e apresentava estabilidade da articulação radiocárpica e ARUD, além de boa amplitude de movimento (ADM) do punho, antebraço, cotovelo e todos os dedos. A pontuação *Disability of Arm, Shoulder and Hand* (DASH) era 6, a escala visual análoga (EVA) de dor era 0 e a força de preensão era de 96% em comparação com o punho contralateral. As imagens radiográficas revelaram a congruência articular da ARUD, a cicatrização do estiloide radial e melhor fixação óssea aos implantes (►**Vídeo 1**).

Técnica Cirúrgica

Por meio da abordagem radial do punho, identificamos e coletamos o tendão BR, que foi dividido em duas partes:



Fig. 1 Aspecto radiográfico pré-operatório do punho – fratura-luxação radiocárpica.

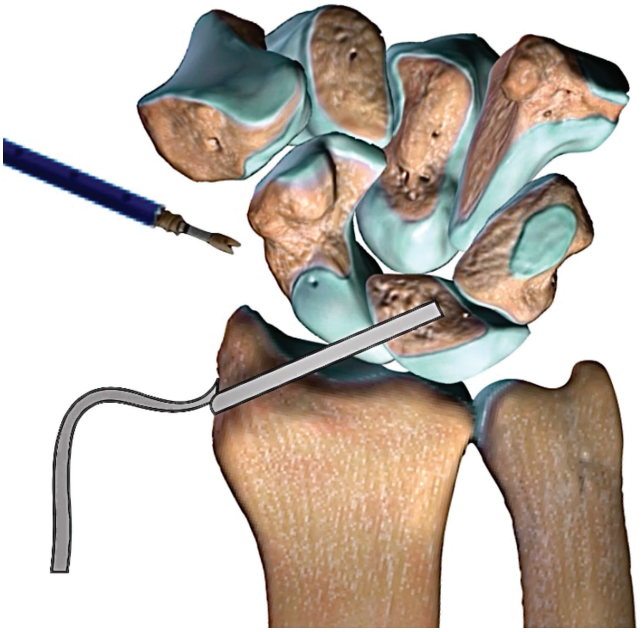

Fig. 2 Desenho esquemático: reconstrução do ligamento radiosemilunar.

uma para o REC e outra para o RSL. Preparamos o tendão com um suporte interno (fio de sutura FiberTape, Arthrex Inc., Naples, FL, EUA), seccionando-o em sua transição muscular e preservando a inserção no estiloide radial. Depois, empregamos uma abordagem ulnar medial para a reinserção do CFCT na ulna usando a âncora DX por meio de túnel transverso, de acordo com a técnica recomendada pelo fabricante. Depois, criamos três túneis (escafoide, semilunar e capitato) usando uma broca canulada de 3,5 mm de acordo com a técnica descrita pelos autores e auxiliados por artroscopia. Passamos o enxerto do tendão BR através do túnel e o mantivemos tensionado na face palmar no primeiro semilunar (►**Fig. 2**), no escafoide e no capitato (►**Fig. 3**). Assim, estabilizamos a articulação radiocárpica. Os implantes definitivos no escafoide, capitato e semilunar foram inseridos somente após a obtenção da estabilidade (DX). (►**Figs. 4** e **5** e ►**Vídeo 1**).

Vídeo 1

Caso clínico: aspectos pré, intra e pós-operatórios do diagnóstico ao retorno às atividades diárias.
Online content including video sequences viewable at: https://www.thieme-connect.com/products/ejournals/html/10.1055/s-0044-1790593.

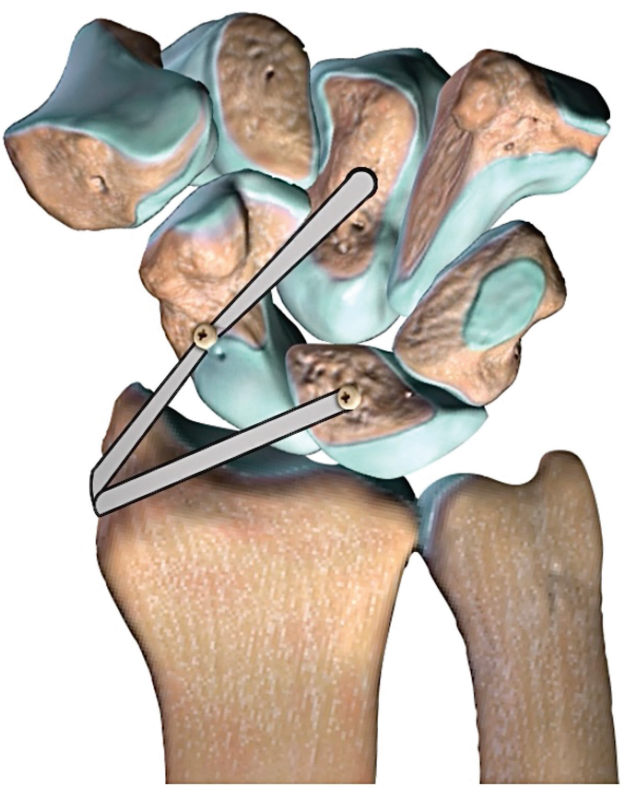

Fig. 3 Desenho esquemático: reconstrução do ligamento radioescafocapitato.

Discussão

O tratamento convencional sugere redução aberta e fixação do estiloide radial (com parafuso, fios de Kirschner ou placa específica) e reparo direto por sutura dos ligamentos radiocárpico e CFCT com fios de Kirschner.[1]

Nas lesões agudas, é possível reparar diretamente os ligamentos radiocárpicos e o CFCT, mas não há consenso sobre o manejo geral.

Nas lesões crônicas (as mais comuns), muitas vezes precisamos reduzir RC/ARUD. Além disso, há necessidade de



Fig. 4 Aspectos pós-operatórios da radiografia de punho em incidência anteroposterior.



Fig. 5 Aspectos pós-operatórios da radiografia do punho em incidência em perfil.

procedimentos como artrodese parcial do punho, encurtamento da ulna e reconstrução dos ligamentos radiocárpicos. Aita et al.[2] publicaram a reconstrução do REC com resultados promissores na estabilização do punho e prevenção da osteoartrite.

Aita e Mantovani[3] sugeriram um algoritmo para tratamento de lesões ligamentares e introduziram a artroscopia do punho e o Internal Brace para reparo/reconstrução de ligamentos carpais intrínsecos/extrínsecos do punho. A vantagem deste procedimento é a visualização direta das estruturas articulares, evitando a incisão da cápsula dorsal do punho para preservar a propriocepção do membro superior e poupando outros sítios cirúrgicos.

Potter et al.[4] descreveram o "spanning" como um estabilizador da articulação radiocárpica em direção oposta à que tratamos aqui, usando uma placa radiocárpica específica com artrodese temporária e obtenção de resultados positivos.

Aqui, sugerimos que Internal Brace também é suficiente para tratar instabilidades traumáticas de RC e ARUD, pois este é um reparo/reconstrução anatômica semelhante à reconstrução do REC/RSL ou CFCT. Todos os procedimentos preservam a estabilidade e a mobilidade do punho e aumentam a força da reconstrução e sua proteção.[3]

Os autores têm ampla experiência no uso do enxerto de tendão BR e oferecem uma solução promissora e eficiente neste caso que parece ser reproduzível em futuras intervenções cirúrgicas.[5]

Concordamos que o desfecho em longo prazo, especialmente em um paciente jovem como este, é incerto, e haverá algumas complicações conhecidas e desconhecidas no futuro. Pode haver necessidade de outro procedimento de resgate; no entanto, o excelente resultado funcional neste acompanhamento de médio prazo parece justificar tal indicação nestas circunstâncias especiais.

Contribuições dos Autores

1. Marcio Aurelio Aita, autor do artigo e cirurgião principal neste caso
2. Ricardo Kaempf de Oliveira, autor do artigo, pesquisador responsável pela pesquisa bibliográfica e revisor do texto, inclusive quanto à proficiência em língua inglesa
3. Bruno Gianordoli Biondi, autor do artigo e cirurgião auxiliar deste caso.
4. Luis Gustavo Rodriguez Gómez, autor do artigo, revisor do texto e responsável por todos os desenhos da técnica cirúrgica.
5. Marcos Jun Tamura, autor do artigo e cirurgião auxiliar deste caso.
6. Gustavo Mantovani Ruggiero, autor do artigo, pesquisador que trabalhou na descrição da ideia e da técnica cirúrgica aqui aplicada

Suporte Financeiro

Os autores declaram que esta pesquisa não recebeu apoio financeiro específico de agências públicas, comerciais ou sem fins lucrativos.

Conflito de Interesses

Os autores não têm conflitos de interesses a declarar.

Referências

1 Jebson PJ, Adams BD, Meletiou SD. Ulnar translocation instability of the carpus after a dorsal radiocarpal dislocation: a case report. Am J Orthop 2000;29(06):462–464

2 Aita MA, Alves RS, Ibanez DS, Consoni DAP, de Oliveira RK, Ruggiero GM. Reconstruction of Radioscaphocapitate Ligament in Treatment of Ulnar Translation. J Wrist Surg 2019;8(02): 147–151

3 Aita MA, Mantovani GR. Manejo Artroscópico para Fraturas do Cotovelo, Punho e Mão. In: Ribak S, Rezende MR, Pignataro MB, Santos JBG, Neder Filho AR, Costa AC, editores. Atualização em Cirurgia da Mão Traumatologia. São Paulo: DiLivros;; 2021: 237–251

4 Potter MQ, Haller JM, Tyser AR. Ligamentous radiocarpal fracture-dislocation treated with wrist-spanning plate and volar ligament repair. J Wrist Surg 2014;3(04):265–268

5 Aita MA, Mallozi RC, Ozaki W, Ikeuti DH, Consoni DAP, Ruggiero GM. Ligamentous reconstruction of the interosseous membrane of the forearm in the treatment of instability of the distal radioulnar joint. Rev Bras Ortop 2018;53(02):184–191