Medialização do feixe neurovascular poplíteo e rotação axial do retalho para evitar o impacto ósseo na plastia de inversão tibial: Relato de caso

Popliteal Neurovascular Bundle Medialization and Axial Flap Rotation to Avoid Bone Impingement in Tibial Turn-up Plasty: A Case Report

Manuel Ricardo Medellin Rincon[1] Oscar Fernando Gomez-Ricaurte[1]
Hermann Alfredo Riveros-Riveros[1] Andrea Sambri[2]

[1] Departmento de Cirurgia Ortopédica, Grupo Bogotano de Ortopedia y Sarcomas, Bogotá, Colômbia
[2] Departmento de Cirurgia Ortopédica, IRCCS Azienda Ospedaliera Universitaria di Bologna, Bolonha, Itália

Endereço para correspondência Manuel Ricardo Medellin Rincon, MD, Spc., Fundación CTIC Luis Carlos Sarmiento Angulo, Calle 168 # 14 - 42, Bogotá, Cundinamarca, Colômbia (e-mail: manuel.medellinrincon@gmail.com).

Rev Bras Ortop 2024;59(S2):e163–e167.

Resumo

Um paciente do sexo masculino, de 33 anos, apresentou osteomielite crônica do fêmur distal com perda óssea maciça após fratura exposta de grau 3b. Após vários tratamentos ineficazes para erradicar a infecção, foi realizado um procedimento de aumento da tíbia para proporcionar um coto estável e funcional. Para evitar problemas neurovasculares, os vasos poplíteos e o nervo ciático foram movidos em sentido medial e o retalho foi rotacionado externamente para diminuição do colapso. A evolução após a cirurgia foi satisfatória; não houve claudicação vascular ou neurológica, e o paciente pôde usar prótese externa após a cicatrização do retalho. A plastia tibial é uma técnica reconstrutiva raramente descrita, que pode aumentar o comprimento dos cotos. A liberação e medialização dos vasos poplíteos, com rotação axial do retalho, pode prevenir o desenvolvimento de impacto neurovascular.

Palavras-chave
- cotos de amputação
- osteomielite
- retalhos cirúrgicos
- transplante ósseo

Abstract

A 33-year-old male patient developed distal femur chronic osteomyelitis with massive bone loss after an open grade-3b fracture. Following several failed treatments to eradicate infection, a tibial turn-up procedure was performed to provide a stable and functional stump. To avoid neurovascular problems, the popliteal vessels and sciatic nerve were moved medially, and the flap was rotated externally to decrease the collapse. The progression after surgery was satisfactory, no vascular or neurological claudication was observed, and the patient has been able to wear an external prosthesis after flap healing. Tibial turn-up plasty is a rarely described reconstructive technique capable of providing longer stumps. The releasing and medialization of popliteal vessels, with axial rotation of the flap, may prevent the development of neurovascular impingement.

Keywords
- amputation stumps
- bone transplantation
- osteomyelitis
- surgical flaps

Trabalho desenvolvido na Clinica Nueva, Calle, Bogotá, Colômbia.

recebido
09 março de 2023
aceito
29 maio de 2023

DOI https://doi.org/10.1055/s-0044-1779308.
ISSN 0102-3616.

© 2024. The Author(s).
This is an open access article published by Thieme under the terms of the Creative Commons Attribution 4.0 International License, permitting copying and reproduction so long as the original work is given appropriate credit (https://creativecommons.org/licenses/by/4.0/).

Thieme Revinter Publicações Ltda., Rua do Matoso 170, Rio de Janeiro, RJ, CEP 20270-135, Brazil

Introdução

O *turn-up* tibial é um tipo incomum de amputação-rotoplastia com diversas possíveis indicações.[1] O objetivo desta técnica é o desenvolvimento de um coto mais longo e funcional, utilizando a perna ou o pé do paciente para a reconstrução de defeitos femorais ou tibiais.[2] Desde o primeiro relato de Sauerbruch,[3] menos de 30 casos foram publicados. A diferença com relação à rotoplastia de Van Nes[4] é o eixo de rotação, pois a perna é girada 180° sobre a coxa no plano coronal em vez de no plano axial.

Devido à raridade de indicação desta cirurgia, há poucas informações sobre o manejo do feixe neurovascular. O objetivo deste artigo é apresentar uma abordagem à técnica de *turn-up* tibial para evitar o impacto dos vasos poplíteos e do nervo ciático.

Relato de Caso

Este relato de caso foi autorizado pelo Comitê de Ética institucional em 12 de setembro de 2022, e o paciente assinou o termo de consentimento livre e esclarecido.

Um paciente do sexo masculino, de 33 anos, sofreu uma fratura exposta de grau IIIB do fêmur distal e da patela após um acidente de moto em área rural. Foi atendido inicialmente em centro rural de baixa complexidade, onde foi submetido à fixação externa e a diversos desbridamentos por contaminação macroscópica. Como o caso não pôde ser tratado no local, o paciente foi encaminhado à nossa instituição com diagnóstico de sepse de partes moles e osteomielite.

Houve necessidade de ressecção femoral distal devido à necrose óssea e à persistência da sepse após a administração de antibióticos de amplo espectro e desbridamentos. O paciente recebeu um espaçador provisório de cimento e o processo séptico foi controlado.

As feridas cicatrizaram e o implante permaneceu estável durante o tratamento antibiótico por seis semanas. A osteossíntese patelar foi realizada para preservar o mecanismo extensor. O paciente continuou com o fixador por seis meses devido à perda de acompanhamento. Então, os implantes foram removidos e convertidos em um novo espaçador sobre uma haste intramedular longa para artrodese

O paciente decidiu continuar com o espaçador, mas, depois de um ano, houve reativação da infecção (►**Fig. 1A**). Considerando as dificuldades de reconstrução do fêmur, o comprometimento de partes moles e a extensão da infecção (►**Fig. 1B**), o paciente optou por cirurgia ablativa. Foi proposta uma plastia tibial para a preservação do comprimento após o desbridamento com coleta de amostras e novo esquema antibiótico.

Na última cirurgia, os implantes foram removidos e os canais tibiais/femorais foram limpos com sistema de irrigação-aspiração (Reamer Irrigator Aspirator [RIA], Johnson & Johnson MedTech, New Brunswick, NJ, Estados Unidos). O retalho foi desenhado, com ressecção da pele anterolateral da coxa, patela, ligamentos, terços proximal e distal da tíbia, fíbula, e parte anterior da pele da perna e do pé (►**Fig. 2A**). O periósteo tibial anterior foi preservado removendo-se o músculo tibial anterior (►**Fig. 2B**).



Fig. 1 Aspecto clínico e radiológico um ano após o procedimento de artrodese de joelho. (**A**) Os tecidos moles apresentam fístula com secreção purulenta. (**B**) Radiografia panorâmica anteroposterior reconstruída. A extensão da haste pode ser observada, incluindo as

Os vasos tibiais foram ligados distalmente; os vasos poplíteos e o nervo ciático foram identificados e movidos medialmente na área de flexão do retalho (►**Figs. 2C** e **2D**). A tíbia remanescente foi ajustada e fixada ao fêmur com placa de compressão dinâmica (PCDD) de titânio de 4,5 mm (Königsee Implantate GmbH, Allendorf, Hessen, Alemanha) após a rotação do retalho em 45° no plano axial (►**Figs. 2E** e **3**). O fechamento dos tecidos moles e da pele foi realizado da maneira habitual.

Não houve intercorrências à recuperação, e o paciente apresentou consolidação óssea aos seis meses (►**Fig. 4**). O acompanhamento foi mantido por mais de 40 meses. O paciente está totalmente recuperado, e é capaz de realizar suas atividades com prótese externa (►**Figs. 5A** e **5B**).

Discussão

O *turn-up* tibial é um tipo de cirurgia muito incomum, realizado na ausência de alternativas reconstrutivas.[5] Embora seja uma intervenção ablativa, seu principal objetivo é o desenvolvimento de cotos de amputação mais longos nos casos de ressecção total ou quase total do fêmur ou da tíbia.[6]

Os reparos anatômicos nesta reconstrução fazem com que os vasos poplíteos e o nervo ciático fiquem atrás do segmento tibial após a inversão do retalho. Portanto, há risco de impacto com claudicação vascular ou neurológica após a adaptação protética.

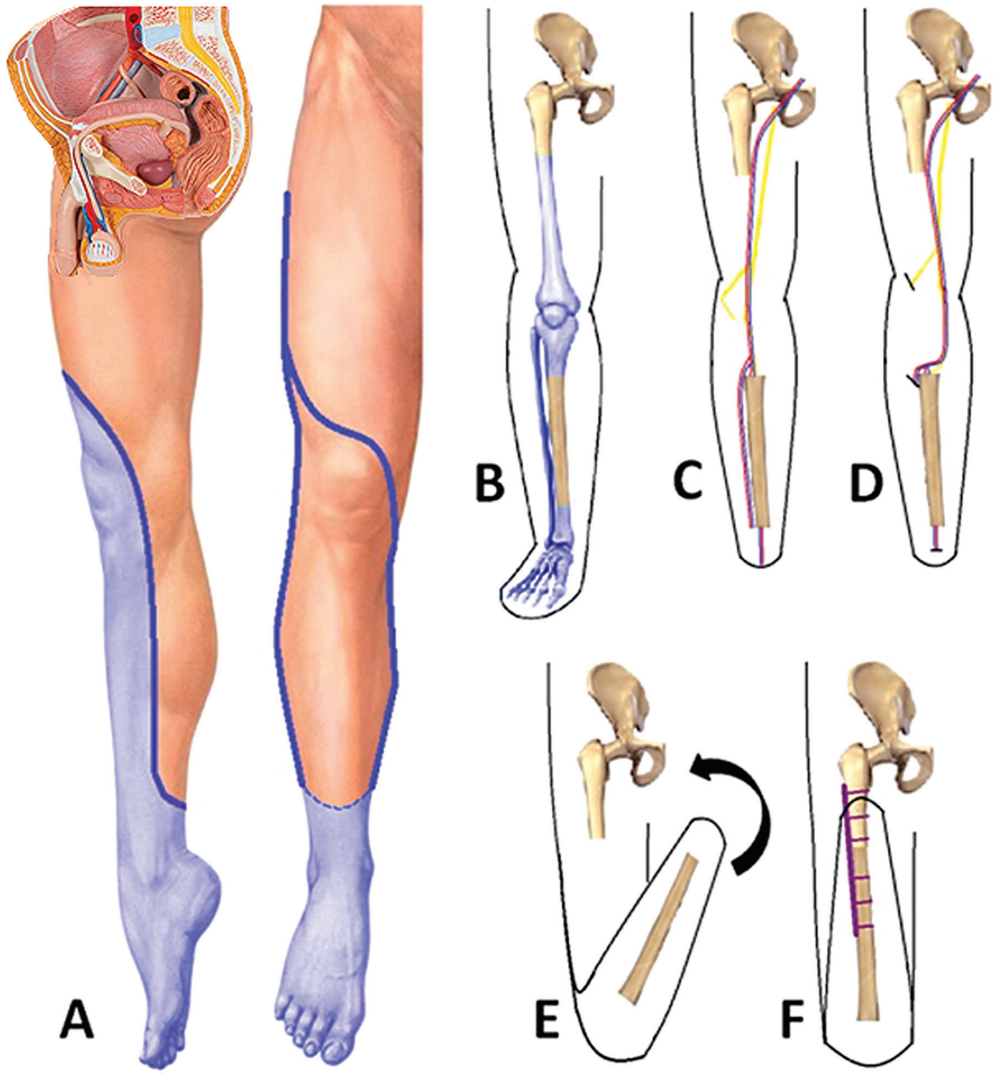

Fig. 2 Resumo das etapas cirúrgicas e imagens intraoperatórias. (**A**) Desenho do retalho nas incidências anteroposterior e medial, indicando as zonas a serem submetidas à ressecção. (**B**) A cor azul-claro identifica os segmentos ósseos a serem removidos. (**C**) Aspecto preliminar do retalho após excisão óssea com distribuição normal das estruturas neurovasculares. (**D**) Deslocamento medial dos vasos poplíteos e ligadura dos vasos tibiais anteriores e posteriores. O nervo fibular comum também foi movido após a ressecção da fíbula. (**E**) *Turn-up* tibial e ajuste do comprimento do segmento intercalar. (**F**) Fixação interna dos componentes tibial e femoral com placa de compressão dinâmica.

Desde o primeiro relato de Ferdinand Sauerbruch em 1922,[3] um total de 18 artigos foram publicados em bases de dados indexadas (PubMed, Hinari, ScienceDirect). O manejo adequado do feixe neurovascular poplíteo foi descrito em apenas em dois[7,8] desses estudos.

No primeiro, Peterson et al.[7] mencionaram que os vasos poplíteos podem precisar de liberação de 8 cm a 10 cm no ponto de rotação para evitar a amarração da tíbia. Nenhuma outra descrição foi feita sobre o manejo neurovascular.

No segundo, McDonald et al.[8] descreveram um retalho ósseo tibial pediculado sem partes moles. Embora este artigo mencione a utilidade da medialização do componente vascular, sua técnica depende de retalhos da coxa e sacrifica o nervo ciático. Portanto, suas observações não podem ser avaliadas na reconstrução convencional de Sauerbruch.

No caso aqui relatado, a liberação da artéria poplítea e do nervo ciático na área de flexão permitiu seu deslocamento medial, o que evitou o impacto com o osso. Além disso, a rotação do retalho em 45° no plano axial aumentou o comprimento do vaso e do nervo, e diminuiu o possível colapso da alça.

Em conclusão, o *turn-up* tibial é uma técnica de último recurso muito útil, mas pouco utilizada, para a reconstrução de cotos femorais longos. Embora diversas modificações possam ser feitas,[9] a medialização e o alongamento relativo das estruturas neurovasculares por meio da rotação do retalho parece ser uma boa estratégia para a prevenção do impacto ósseo e das complicações precoces ou tardias no coto.

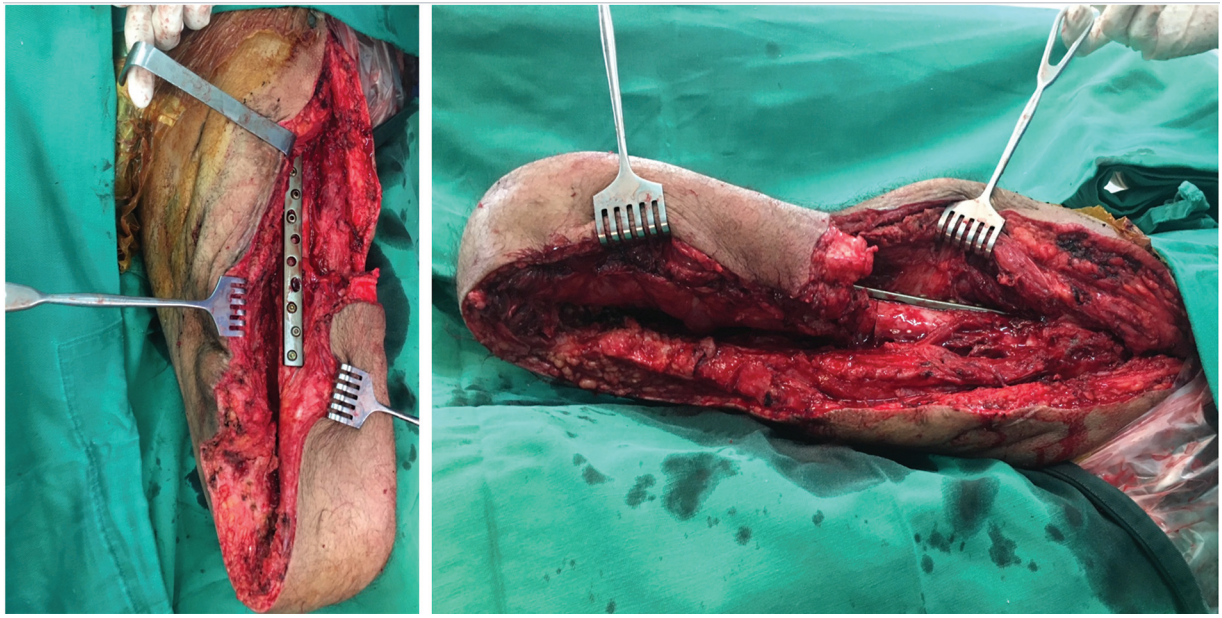

Fig. 3 Imagens intraoperatórias em incidência anteroposterior e de perfil mostrando o retalho osteomusculocutâneo virado para cima e fixado ao fêmur.

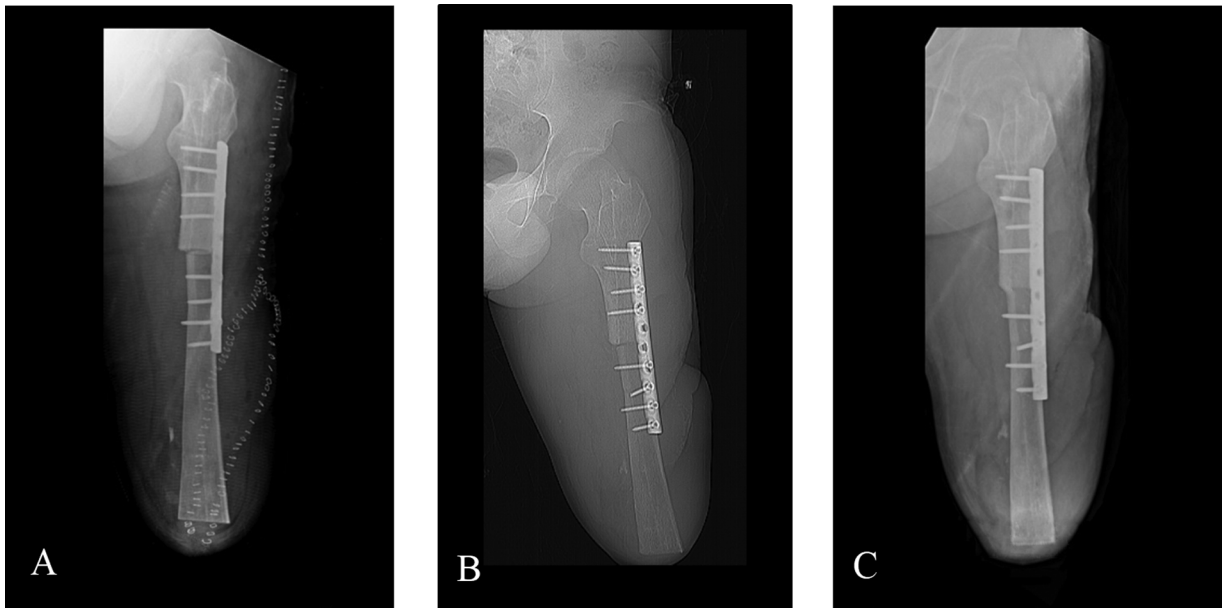

Fig. 4 A sequência apresenta a progressão da consolidação entre o fêmur e a tíbia. (**A**) As radiografias foram realizadas no período pós-operatório imediato. Há clipes cutâneos na área da ferida que delimita o retalho. (**B**) Imagem adquirida dois meses após a cirurgia. Há alguma formação de calo, mas nenhum achado sólido de consolidação pôde ser identificado. (**C**) Radiografias obtidas após seis meses, mostrando a consolidação completa na junção.

Suporte Financeiro
Os autores declaram que esta pesquisa não recebeu apoio financeiro específico de agências públicas, comerciais ou sem fins lucrativos.

Conflito de Interesses
Os autores declaram que não há conflito de interesses.

Referências

1 Tronzo RG, Janek AM. The “turn-up” plasty: one solution to a complex problem. Orthop Nurs 1995;14(03):41–47
2 Song EK, Moon ES, Rowe SM, Chung JY, Yoon TR. Below knee stump reconstruction by turn-up technique. Report of 2 cases. Clin Orthop Relat Res 1994;(307):229–234
3 Sauerbruch F. Die Exstirpation des Femur mit Umkipp-Plastik des Unterschenkels. Deutsche Zeitschrift Chir 1922;169:1–12

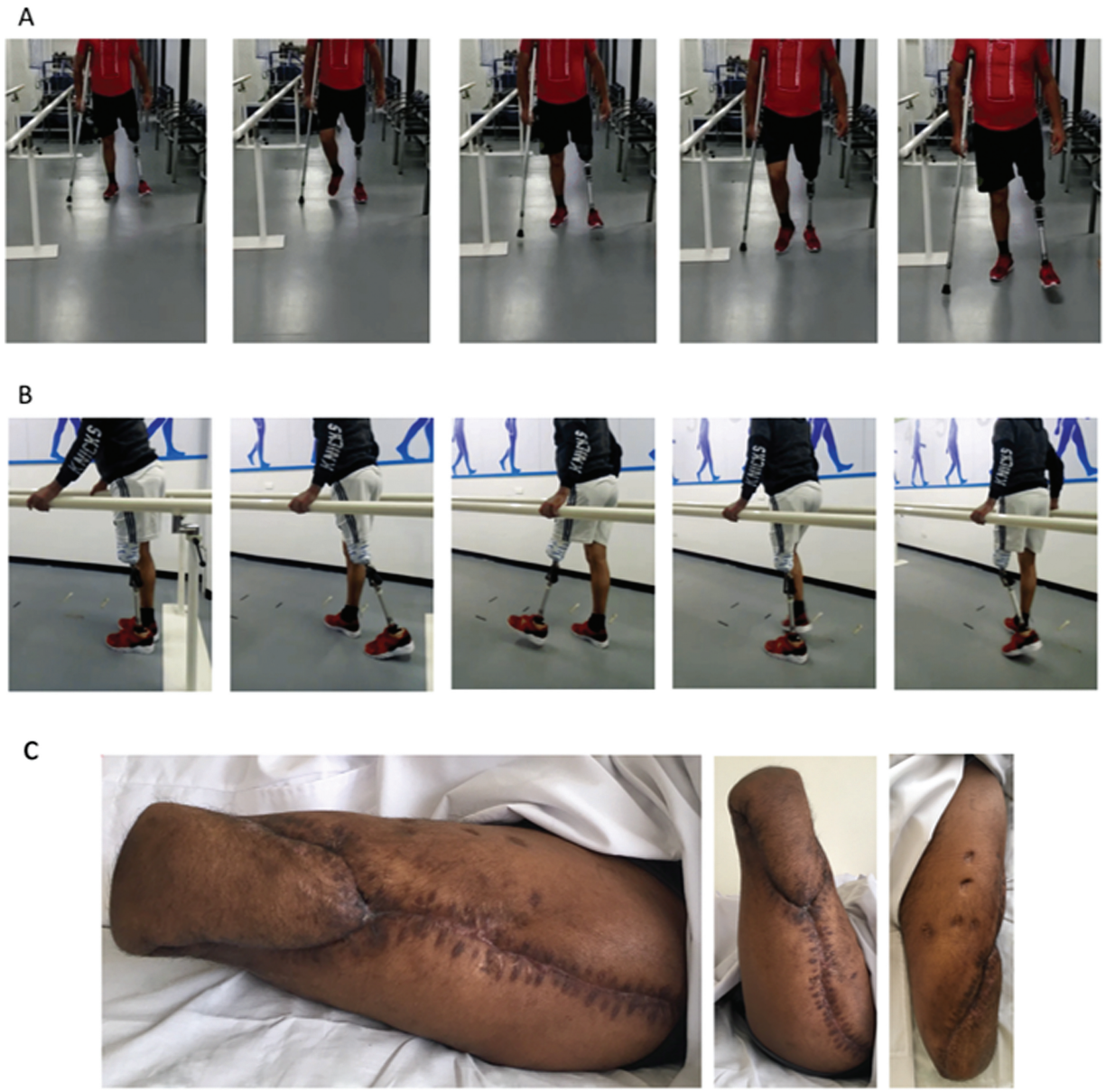

Fig. 5 Aspecto clínico final durante a reabilitação da marcha com uso de prótese externa. O paciente caminha com carga parcial, utilizando uma muleta. (**A**) A sustentação total do peso foi realizada alinhada aos apoios laterais. (**B**) Fotos do coto após a cicatrização das feridas. (**C**) Vista lateral das duas imagens do lado esquerdo. O paciente realiza flexão e extensão ativa do quadril sem esforço.

4 Van Nes CP. Transplantation of the tibia and fibula to replace the femur following resection; turn-up-plasty of the leg. J Bone Joint Surg Am 1948;30A(04):854858

5 Sojka JH, Everhart JS, Skoracki RJ, Mayerson JI. Modified femorotibial turn-up plasty using an intercalary fibular autograft strut, femoral potting, and plate fixation. Curr Orthop Pract 2017;28(05):503–507

6 Enkhbaatar A, Kong CB, Song WS, Cho WH, Koh J-S, Jeon D-G, Lee S-Y. Tibia-hindfoot turn-up rotationplasty in uncontrollable infection after total femoral resection: Report of two cases. J Orthop Sci 2020;25(06):1123–1126

7 Peterson CA II, Koch LD, Wood MB. Tibia-hindfoot osteomusculocutaneous rotationplasty with calcaneopelvic arthrodesis for extensive loss of bone from the proximal part of the femur. A report of two cases. J Bone Joint Surg Am 1997;79(10):1504–1509

8 McDonald DJ, Scott SM, Eckardt JJ. Tibial turn-up for long distal femoral bone loss. Clin Orthop Relat Res 2001;(383):214–220

9 Kong GY, Rudiger HA, Ek ET, Morrison WA, Choong PF. Reconstruction after external hemipelvectomy using tibia-hindfoot rotationplasty with calcaneo-sacral fixation. Int Semin Surg Oncol 2008;5:1