Cisto de Baker gigante com extensão ao gastrocnêmio: Relato de caso

Giant Baker Cyst Extending Up to the Gastrocnemius: A Case Report

Adeel Ahmed Siddiqui[1] Muhammad Waqas Khan[1] Taimoor Ali[1] Sajjad Ahmed[1] Shahzaeb Solangi[1] Javeria Qamar[2]

[1] Departamento de Cirurgia Ortopédica, Dr. Ruth K. M. Pfau Civil Hospital, Karachi, Paquistão
[2] Dow Medical University of Health Sciences, Karachi, Paquistão

Endereço para correspondência Muhammad Waqas Khan, MBBS, Orthopedics Unit II, Dr. Ruth K. M. Pfau Civil Hospital Karachi, Paquistão (e-mail: muhammadwaqad343@gmail.com).

Rev Bras Ortop 2024;59(S2):e141–e144.

Resumo

O cisto de Baker é um aumento anormal da bursa gastrocnêmio-semimembranosa atrás da articulação do joelho devido ao efluxo de fluido articular.

Relatamos um caso raro de cisto de Baker gigante em uma paciente com artrite reumatoide. A ressonância magnética mostrou um cisto complexo e multiloculado que media 11,8 cm x 4,6 cm x 3,3 cm, com origem na articulação do joelho esquerdo. Foi realizada excisão cirúrgica aberta da lesão. Não houve recidiva durante o acompanhamento de um ano no Departamento de Reumatologia e Ortopedia.

Há uma tendência natural de extensão intermuscular, de modo que os relatos de extensões intramusculares são raros na literatura. Pelo que sabemos, nenhum cisto de Baker desse tamanho foi operado em pacientes com artrite reumatoide.

Palavras-chave

- cisto
- membrana sinovial
- músculo gastrocnêmio
- osteoartrite do joelho

Abstract

Baker cyst is an abnormal enlargement of the gastrocnemius-semimembranous bursa behind the knee joint due to an exit of joint fluid.

We herein report a rare case of giant Baker cyst in a rheumatic arthritic female patient. An MRI scan showed a complex, multiloculated cyst measuring 11.8 cm x 4.6 c, x 3.3 cm, arising from the left knee joint. Open surgical excision of the lesion was performed, and no recurrence was observed during the one-year follow up in the Rheumatology and Orthopedics Department.

A natural tendency towards intermuscular extension is observed; thus, intramuscular extensions are rarely reported in the literature. To the best of our knowledge, no Baker cyst of such size has been operated in a rheumatoid arthritis patient.

Keywords

- cyst
- gastrocnemius muscle
- osteoarthritis, knee
- synovial membrane

Trabalho desenvolvido no Departamento de Cirurgia Ortopédica, Dr. Ruth K. M. Pfau Civil Hospital Karachi, Paquistão.

recebido
26 de fevereiro de 2023
aceito, após revisão
06 de novembro de 2023

DOI https://doi.org/10.1055/s-0044-1787546.
ISSN 0102-3616.

© 2024. The Author(s).
This is an open access article published by Thieme under the terms of the Creative Commons Attribution 4.0 International License, permitting copying and reproduction so long as the original work is given appropriate credit (https://creativecommons.org/licenses/by/4.0/).

Thieme Revinter Publicações Ltda., Rua do Matoso 170, Rio de Janeiro, RJ, CEP 20270-135, Brazil

Introdução

O cisto de Baker, um crescimento anormal da bursa gastrocnêmio-semimembranosa causado pelo extravasamento de fluido da articulação do joelho para a bursa, é uma das lesões císticas mais prevalentes nessa articulação.[1–4] O cisto pode se desenvolver devido ao movimento normal do fluido ou a uma hérnia da membrana sinovial da articulação do joelho por enfraquecimento de sua cápsula posterior, que pode sofrer lesão decorrente de qualquer trauma direto ou indireto.[2] As áreas mais acometidas são as camadas inferomediais ou superficiais da articulação do joelho, com rara disseminação lateral ou proximal.[1,3] É um achado patológico comum na ultrassonografia da fossa poplítea. Entre 4,7% e 19% das ressonâncias magnéticas (RMs) de massas posteriores do joelho revelam cistos de Baker.

Naturalmente, a bursa tende a se expandir ao longo dos planos intermusculares ou dos espaços entre o músculo e a cápsula articular. Extensões intramusculares raramente são relatadas na literatura internacional, e nunca foram descritas no Paquistão. Apresentamos aqui um caso de rotura do cisto de Baker com extensão intraoperatória no músculo gastrocnêmio (GC).

Relato de Caso

Uma paciente do sexo feminino, de 35 anos, com diagnóstico de artrite reumatoide havia 5 anos, apresentou queixa de dor e inchaço na região posterior do joelho esquerdo havia 6 meses. A princípio, a dor era de intensidade branda, agravada por movimento e aliviada com repouso e analgésicos. O inchaço aumentou de forma progressiva. A paciente foi inicialmente tratada com múltiplas aspirações em um hospital local, e as culturas de fluidos foram negativas.

O exame revelou um inchaço macio de 10 cm x 5 cm na fossa poplítea do lado esquerdo, com pele sobrejacente intacta e brilhante. Os exames laboratoriais incluíram hemograma completo. O número total de leucócitos foi de $6{,}5 \times 10^9$/L; os níveis de proteína C reativa foram de 82,0 mg/dL, e a velocidade de hemossedimentação foi de 33 mm/h.

O laudo detalhado do fluido aspirado indicou líquido turvo de cor amarelada com gravidade específica de 1,030, valor proteico de 4,48 g/dl, número de hemácias de 4.500 e número de leucócitos de 28.480 microlitros, com 90% de células polimorfonucleares neutrófilas e 10% de células mononucleares. Na cultura, porém, não houve crescimento.

A ultrassonografia mostrou uma lesão bilobada e bem definida na área hipoecoica ao longo da face posterior do joelho esquerdo, que se estendia inferiormente até o meio da panturrilha, e media 10,4 cm x 3,5 cm. No entanto, não havia evidências de vascularização na imagem em Doppler. Os vasos poplíteos tinham aparência normal.

A RM mostrou um cisto complexo, multiloculado, com componente hemorrágico interno e medindo 11,8 cm x 4,6 cm x 3,3 cm, com origem na face posteromedial da articulação do joelho esquerdo e extensão inferior até a região da panturrilha, que causava compressão sobre o compartimento muscular posterior. A margem anteromedial

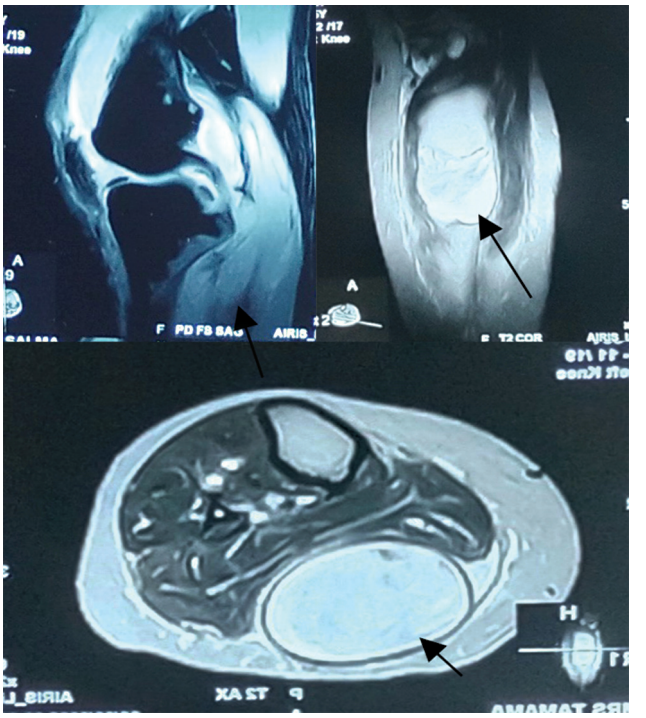

Fig. 1 Ressonância magnética das sequências da articulação do joelho mostrando um cisto complexo e multiloculado com um componente hemorrágico interno originando-se da face posteromedial da articulação e com extensão inferior até a região da panturrilha, que causava compressão sobre o compartimento muscular posterior (canto superior esquerdo: corte sagital; direito: corte coronal; e inferior: corte axial). Todos os cortes têm > 2 mm. A figura mostra imagens ponderadas em T2, e todas as setas indicam as lesões em diferentes projeções.

da lesão parecia irregular. Estes achados foram sugestivos da rotura de um cisto hemorrágico de Baker. Também foi observado derrame articular brando a moderado (►**Fig. 1**).

Depois de todas as medidas assépticas, preparo e colocação de campos cirúrgicos, foi feita uma incisão longitudinal na fossa poplítea esquerda, e o tecido subcutâneo foi dissecado. Uma estrutura semelhante a um saco foi encontrada intramuscularmente, entre as duas cabeças dos músculos GCs. Esta estrutura foi dissecada das fibras musculares subjacentes e houve extravasamento de um material de aparência caseosa do cisto. A ferida foi fechada em camadas após a irrigação adequada. Foi aplicado um curativo asséptico e o cisto ressecado foi submetido à análise histopatológica (►**Fig. 2A–C**).

Microscopicamente, os fragmentos de tecido cístico apresentavam paredes fibrosas sem revestimento definitivo. Havia um infiltrado inflamatório crônico dominado por plasmócitos, linfócitos, histiócitos e macrófagos com hemossiderina. Juntamente com fibrina e histiócitos em paliçada, também foi observada necrose fibrinoide, mas sem evidências de malignidade ou granuloma.

Depois, uma RM pós-operatória com contraste revelou a excisão completa da lesão (►**Fig. 3**). Não houve queixa ou recidiva em um ano de acompanhamento.

Este relato de caso foi aprovado pelo Comitê de Ética em Pesquisa institucional sob número 04-2023. A paciente

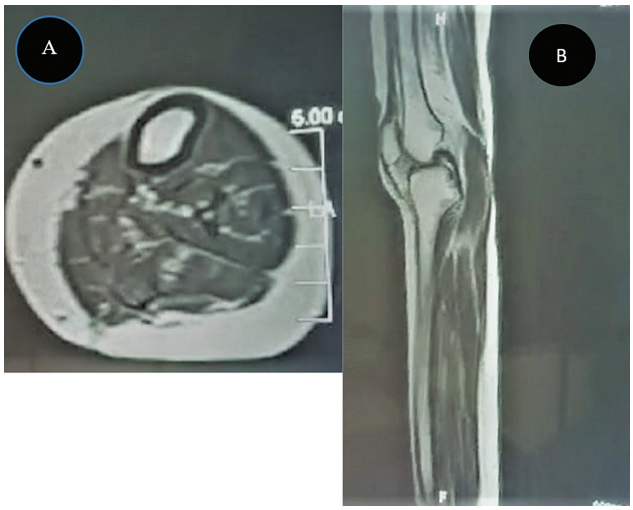

Fig. 3 Ressonância magnética contrastada pós-operatória da paciente após a ressecção aberta de um cisto gigante de Baker. (**A**) Corte axial com ausência da lesão observada no corte axial pré-operatório; e (**B**) corte sagital do joelho, evidenciando a ausência de cisto residual.

assinou o termo de consentimento livre e esclarecido e foi informada sobre o objetivo de publicação do relato de caso.

Discussão

O cisto de Baker, também conhecido como cisto poplíteo secundário, é geralmente assintomático e revelado por uma RM para investigação de outros problemas no joelho. Pode apresentar-se como uma massa na fossa poplítea, acompanhada ou não de dor, limitação da amplitude de movimento da articulação do joelho e outros sintomas compressivos, como tromboflebite, síndrome compartimental ou neuropatia por encarceramento (decorrente do cisto ou posterior à sua ruptura).[4–7]

Encontramos oito casos de cistos de Baker com extensão até o vasto medial e a cabeça medial do GC.[1–4] Em uma série de casos, Fang et al.[1] relataram um cisto de Baker que se comunicava com a articulação por meio de uma haste estreita entre os músculos GC e semimembranoso, e dois casos de cistos no músculo GC. Em 2012, Kim et al.[2] relataram um cisto de Baker com extensão intramuscular no músculo vasto medial através da fáscia enfraquecida, apesar da ausência de histórico de trauma. Além disso, o cisto estava cheio de fluido hemorrágico.

Dois casos semelhantes foram publicados por Li et al.,[3] de duas mulheres que apresentavam dor no joelho e características radiográficas de osteoartrite. A efusão foi detectada por ultrassom e, posteriormente, descobriu-se em ambas as pacientes a presença de um cisto de Baker que se estendia até a cabeça medial do músculo GC.

Outro caso intrigante de neuropatia tibial posterior decorrente da rotura de um cisto de Baker causou desconforto na planta do pé e parestesia. O cisto de Baker nunca é incluído no diagnóstico diferencial de indivíduos com dor na panturrilha e na planta do pé porque é raramente relatado.[4]

O caso aqui relatado é o de uma mulher que não apresentava sintomas de neuropatia ou compressão. O diagnóstico de rotura do cisto hemorrágico de Baker foi feito por RM e, depois, descobriu-se que o cisto se estendia por via intramuscular e acometia o músculo GC; no entanto, a extensão intramuscular não foi identificada.

A literatura menciona diversas intervenções conservadoras e cirúrgicas. As opções de tratamento conservador são por aspirações, administração de corticosteroides e injeção intra-articular e intracística de metotrexato (uma alternativa

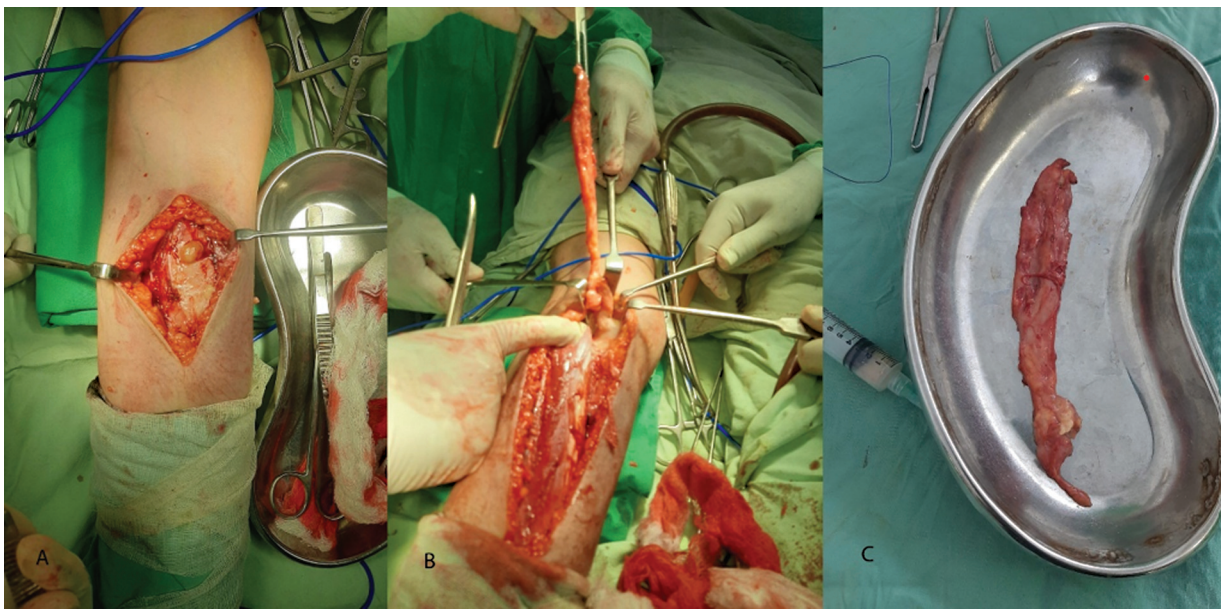

Fig. 2 (**A**,**B**) A incisão longitudinal mostra o material de aparência caseosa saindo da lesão e o tamanho do cisto excisado é comparado ao de uma cuba rim padrão. Note que o cisto excisado estava em posição intramuscular no músculo gastrocnêmio. (**C**) Comparação do enorme cisto com uma cuba rim padrão de 25 cm a 26 cm de comprimento e 11 cm de largura.

em pacientes com alto risco cirúrgico).[8] Bandinelli et al.[9] documentaram desfechos satisfatórios com injeção direta de corticosteroides guiada por ultrassonografia em um cisto e a injeção intra-articular de corticosteroides em situações idênticas a estas; as duas técnicas foram consideradas eficazes. Nos casos de osteoartrite, Acebes et al.[10] relataram desfechos positivos após a aspiração do conteúdo do cisto e a injeção de corticosteroides. Nossos resultados favoreceram a excisão aberta porque nossa paciente era sintomática e tinha sido submetida a múltiplas aspirações.

Embora raras, lesões como o cisto de Baker, principalmente em casos de rotura, podem acometer os músculos em volta e abaixo da articulação do joelho. Lesões como essas devem ser minuciosamente investigadas no momento da apresentação, em vez de se aguardar o surgimento de sintomas compressivos ou neuropatia.

Contribuições dos Autores
Cada autor contribuiu de forma individual e significativa para o desenvolvimento deste artigo: AA trabalhou na concepção e delineamento experimental, ao passo que MWK, TA e SA fizeram o rascunho do texto, e a coleta, aquisição, análise e interpretação dos dados. JQ e SS participaram da revisão crítica e avaliação, e contribuíram igualmente em todas as tarefas.

Suporte Financeiro
Os autores declaram que não receberam financiamento de fontes públicas, privadas, ou sem fins lucrativos para a realização deste estudo.

Conflito de Interesses
Os autores não têm conflitos de interesse a declarar.

Referências

1 Fang CS, McCarthy CL, McNally EG. Intramuscular dissection of Baker's cysts: report on three cases. Skeletal Radiol 2004;33(06): 367–371
2 Kim TW, Suh JT, Son SM, et al. Baker's Cyst with Intramuscular Extension into Vastus Medialis Muscle. Knee Surg Relat Res 2012; 24(04):249–253
3 Li TY. A Case Study of Baker Cysts With Intramuscular Extension into the Medial Head of the Gastrocnemius. J Diagn Med Sonogr 2016;32(06):382–386
4 Moon SH, Im S, Park GY, et al. Compressive neuropathy of the posterior tibial nerve at the lower calf caused by a ruptured intramuscular baker cyst. Ann Rehabil Med 2013;37(04):577–581
5 Hamlet M, Galanopoulos I, Mahale A, Ashwood N. Ruptured Baker's cyst with compartment syndrome: an extremely unusual complication. BMJ Case Rep 2012;2012:bcr2012007901
6 Valle Alonso J, Fonseca del Pozo FJ, Van der Bergh E, Kinderman H. Infected Baker's cyst, diagnosed in the emergency department using POCUS. POCUS J 2019;4(01):6–8
7 Hung LP, Leung YF, Archie LB, Tony CKF. A Huge Infected Popliteal Cyst Dissecting into Gastrocnemius Mimicking Calf Abscess. J Orthop Trauma Rehabil 2015;19(02):107–110
8 Adiyeke L, Bılgın E, Duymus TM, Ketencı İE, Ugurlar M. Giant Baker's Cyst Associated with Rheumatoid Arthritis. Case Rep Orthop 2017;2017:4293104
9 Bandinelli F, Fedi R, Generini S, et al. Longitudinal ultrasound and clinical follow-up of Baker's cysts injection with steroids in knee osteoarthritis. Clin Rheumatol 2012;31(04):727–731
10 Acebes JC, Sánchez-Pernaute O, Díaz-Oca A, Herrero-Beaumont G. Ultrasonographic assessment of Baker's cysts after intra-articular corticosteroid injection in knee osteoarthritis. J Clin Ultrasound 2006;34(03):113–117