Má consolidação em fratura autoestabilizada de tipo II do processo odontoide com subluxação atlantoaxial anterior crônica em paciente neurologicamente intacto: Relato de caso

Malunion in a Self-stabilized Fracture of the Odontoid Process Type II with a Chronic Anterior Atlantoaxial Subluxation in a Neurologically Intact Patient: A Case Report

Juan Carlos Gomez-Rios[1] Claudio Uribe-Alpizar[1] Alejandro Reyes-Sanchez[1]
Carla Lisette García-Ramos[1] Luis Miguel Rosales-Olivarez[1] Baron Zárate-Kalfópulos[1]

[1] Serviço de Cirurgia de Coluna, Instituto Nacional de Rehabilitación, Cidade do México, México

Rev Bras Ortop 2024;59(S2):e133–e137.

Endereço para correspondência Carla Lisette García Ramos, MD, Instituto Nacional de Rehabilitación: Instituto Nacional de Rehabilitacion Luis Guillermo Ibarra Ibarra, Cirugía de Columna, Calzada México-Xochimilco 289, Col. Arenal de Guadalupe, Tlalpan. Ciudad de México, Ciudad de México, 14389, México (e-mail: carla0608@hotmail.com).

Resumo

As luxações atlanto-occipitais com fraturas de tipo II do processo odontoide são raras, com relato de sete casos a cada 784 lesões da coluna cervical superior. Sua incidência é inferior a 0,3% e estas lesões estão relacionadas a uma alta taxa de morbidade e mortalidade. As fraturas de C2 mais comuns são no processo odontoide, representando 7% dos casos. Essas fraturas são classificadas por Anderson e D'Alonso de acordo com seu nível e o maior índice de pseudoartrose foi observado na zona II. Até 85% dessas lesões são causadas por acidentes automobilísticos. Não há consenso quanto ao tratamento ideal dos casos agudos. Realizamos anamnese completa e exame físico em nossa instituição. Fizemos uma revisão sistemática de relatos de casos com as palavras-chave "*malunion of odontoid process* + *chronic atlantoaxial subluxation*" (má consolidação do processo odontoide + subluxação atlantoaxial crônica) em quatro bases de dados diferentes e uma análise comparativa dos casos encontrados. Não observamos casos idênticos ao do nosso relato. Nove relatos de casos semelhantes foram publicados; as principais diferenças foram a pseudoartrose do processo odontoide,

Palavras-chave
- articulação atlantoaxial
- fraturas da coluna vertebral
- fraturas ósseas
- processo odontoide

Trabalho desenvolvido no Serviço de Cirurgia de Coluna, Instituto Nacional de Rehabilitación, Cidade do México, México.

recebido
09 de janeiro de 2023
aceito
12 de abril de 2023

DOI https://doi.org/10.1055/s-0043-1770979.
ISSN 0102-3616.

© 2024. The Author(s).
This is an open access article published by Thieme under the terms of the Creative Commons Attribution 4.0 International License, permitting copying and reproduction so long as the original work is given appropriate credit (https://creativecommons.org/licenses/by/4.0/).

Thieme Revinter Publicações Ltda., Rua do Matoso 170, Rio de Janeiro, RJ, CEP 20270-135, Brazil

as alterações neurológicas em pacientes sintomáticos e o consequente tratamento cirúrgico.
É raro observar um paciente com fratura do processo odontoide de tipo II, consolidação viciosa e subluxação atlantoaxial anterior estável sem alterações neurológicas. Decidimos pela conduta expectante com acompanhamento anual.

Abstract

Atalanto-occipital dislocations with type II fractures of the odontoid process are rare, reporting 7 cases for every 784 upper cervical spine injuries, an incidence of $<$0.3% and are related to a high rate of morbidity and mortality. Regarding C2 fractures, the most common are in the odontoid process, representing 7%, classified by Anderson and D'Alonso according to their level, with the highest rate of pseudarthrosis in zone II of up to 85% are caused mainly by car accidents. In the acute event, there is no consensus regarding its optimal management. We performed a complete anamnesis and a physical examination in our institution. A systematic review of case reports was carried out with the keywords "mal-union, type II odontoid process fracture, chronic atlantoaxial subluxation" in four different databases, and a comparative analysis of the cases found was performed. There were not found identical cases to the one in our report, 9 similar case reports were published with the general differences of a pseudarthrosis of the odontoid process, as well as neurological alterations in symptomatic patients and the consequent surgical treatment.
Observing a patient with a type II odontoid process fracture consolidating viciously and a stable anterior atlantoaxial subluxation without neurological alterations is rare. We determined to maintain expectant management with annual follow-up.

Keywords
- atlanto-axial joint
- fractures, bone
- odontoid process
- spinal fractures

Introdução

As luxações atlanto-occipitais acompanhadas por fraturas de tipo II do processo odontoide são muito raras, com relatos de sete casos a cada 784 lesões da coluna cervical superior. Sua incidência é inferior a 0,3%;[1] estas lesões estão relacionadas a uma alta taxa de morbidade e mortalidade. As fraturas de C2 mais comuns são do processo odontoide, representando 7%.[2] Anderson e D'Alonso classificaram estas fraturas de acordo com seu nível e a maior taxa de pseudoartrose foi observado na zona II. Até 85%[3] destas lesões são causadas por acidentes automobilísticos e não há consenso quanto ao seu tratamento ideal, embora existam várias técnicas cirúrgicas para estabilização. Se essas fraturas não puderem ser reduzidas por tração, podem exigir descompressão anterior ou liberação transoral do odontoide seguida por fusão posterior instrumentada de C1-C2. Vários autores relataram a utilidade da abordagem retrofaríngea para a liberação de fraturas crônicas do odontoide angulado; Rehman et al.[4] comprovaram ser uma alternativa eficaz em pacientes com fraturas antigas do odontoide, relatando melhora da pontuação da *Japanese Orthopaedic Association* (JOA) pós-operatória.

Relato de Caso

O relato de caso foi aprovado pelo comitê de ética de nossa instituição sob número INRLII/CI/141/21 em 25 de março de 2021.

Paciente do sexo masculino, 21 anos de idade, sem antecedentes relevantes, sofreu a lesão no dia 24 de junho de 2021; ao conduzir motocicleta em via pública, derrapou e colidiu com um muro de contenção ao se projetar. Sem lembrar o mecanismo da lesão, foi transferido por paramédicos para um hospital geral, onde foi submetido à estabilização primária e recebeu o diagnóstico de abdome agudo, fratura do processo odontoide de tipo II e subluxação atlantoaxial. Também foi submetido a uma colecistectomia e uma nefrectomia esquerda. O paciente permaneceu na unidade de terapia intensiva por 2 semanas, onde foi proposto o tratamento cirúrgico para a fratura do processo odontoide. Porém, por falta de material, optou-se por conduta conservadora e o paciente teve alta em 15 de agosto de 2021, com uso de colar rígido.

O paciente foi reavaliado na mesma instituição em 29 de agosto de 2021, onde ocorreu o acompanhamento do tratamento conservador, e foi encaminhado para nossa instituição para tratamento cirúrgico definitivo por saturação. Sua primeira avaliação clínica aconteceu em agosto de 2022 e, à anamnese, o paciente referia estar totalmente assintomático naquele momento, trabalhando como pedreiro, apesar de ter sido orientado a parar de trabalhar. Ao exame neurológico, o paciente não apresentava alterações motoras ou sensoriais e tinha controle esfincteriano adequado e amplitude de movimento ativa/passiva completa (►**Fig. 1**).

As técnicas de diagnóstico por imagem (radiografia, tomografia computadorizada e ressonância magnética) revelaram os seguintes achados:

- Radiografias: As projeções radiográficas dinâmicas da coluna cervical (►**Fig. 2**) mostraram uma subluxação de



Fig. 1 Amplitude de movimento.

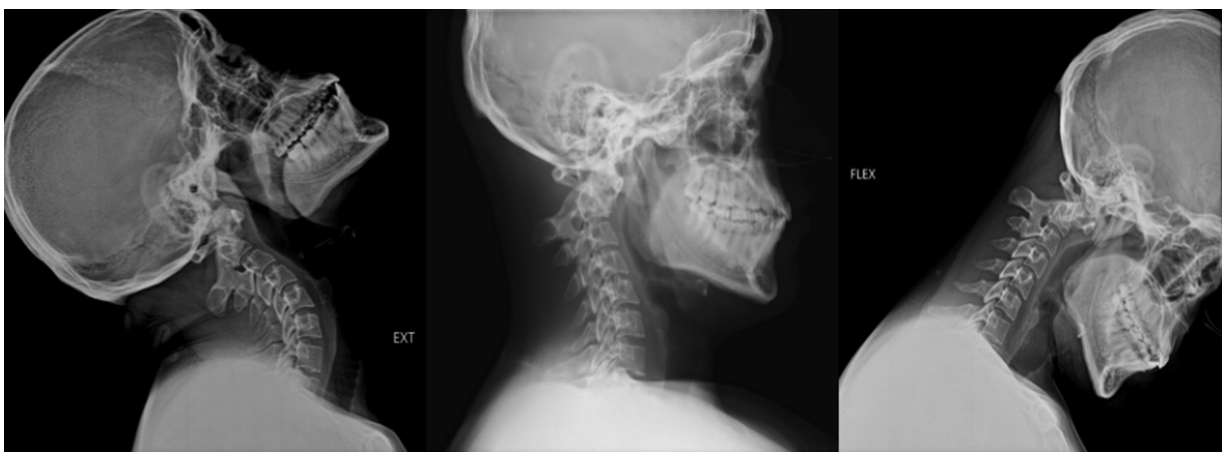

Fig. 2 Radiografias dinâmicas em planos sagitais.

C1 em C2 sem alterações em flexão ou extensão. Apesar da lesão, as radiografias panorâmicas (►**Fig. 3A**) revelaram equilíbrio sagital e espinopélvico normal para a população mexicana.[5] No eixo sagital cervical (►**Fig. 3B**), havia uma compensação hiperlordótica subaxial decorrente da manutenção da cabeça ereta e voltada para frente após a lesão, com consequente sobrecarga das facetas nesses níveis.

- Tomografia: Nos cortes sagitais, observou-se consolidação óssea completa do processo odontoide com sequela de fratura na zona II (►**Fig. 4B**), além subluxação da faceta C1-C2 direita com formação de lesão óssea (►**Fig. 4A**) e subluxação da faceta esquerda de C1-C2 (►**Fig. 4C**).
- Ressonância magnética em corte axial (►**Fig. 5A**): Havia integridade do ligamento transverso e diâmetro adequado do canal medular. Em corte sagital (►**Fig. 5B**), observou-se que a medula corria livremente pelo canal medular, sem compressão.

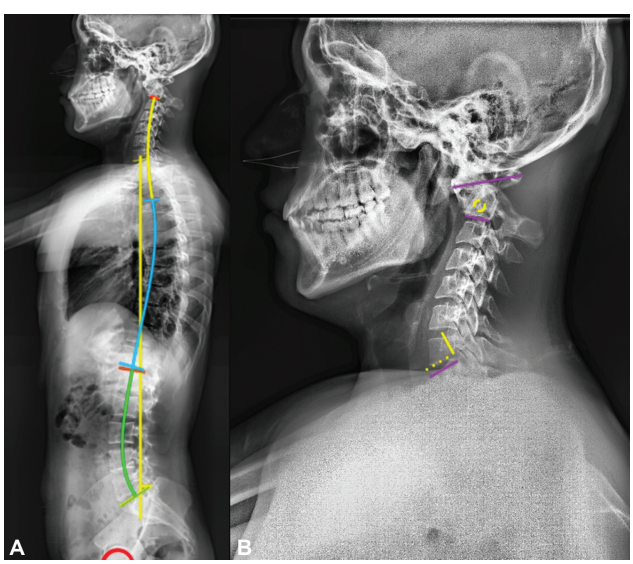

Fig. 3 (A) Parâmetros espinopélvicos. (B) Parâmetros cervicais.

Discussão

Devido à raridade dessa combinação de lesões, não há consenso sobre seu tratamento ideal em casos agudos, muito menos sobre o manejo das sequelas. Uma revisão sistemática foi realizada nas bases de dados Cochrane, ClinicalKey, Ovid e Pubmed com as palavras-chave "*malunion of odontoid process* + *chronic atlantoaxial subluxation*" (má consolidação do processo odontoide + subluxação atlantoaxial crônica); não encontramos nenhum caso

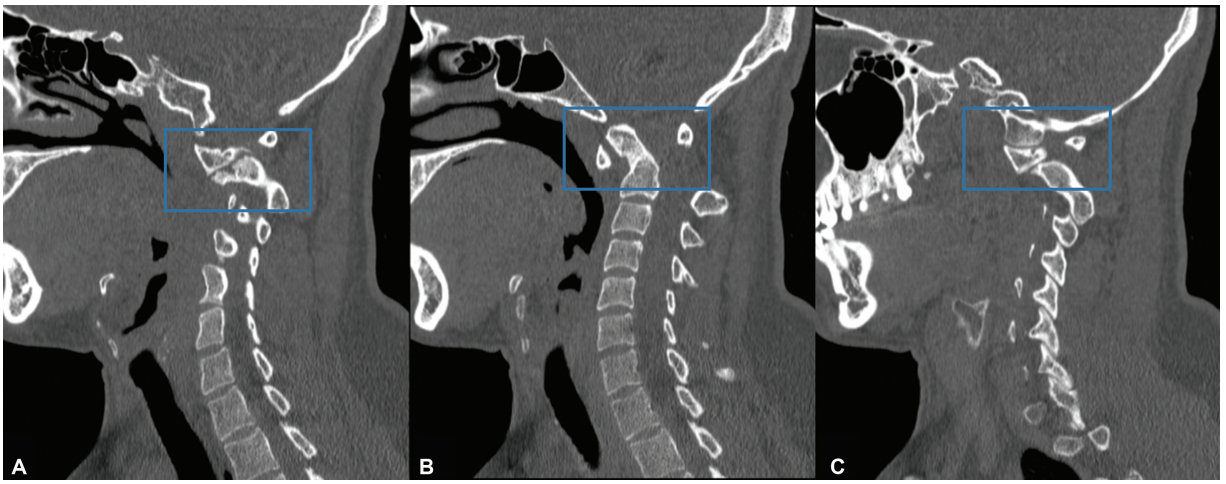

Fig. 4 Tomografia computadorizada.

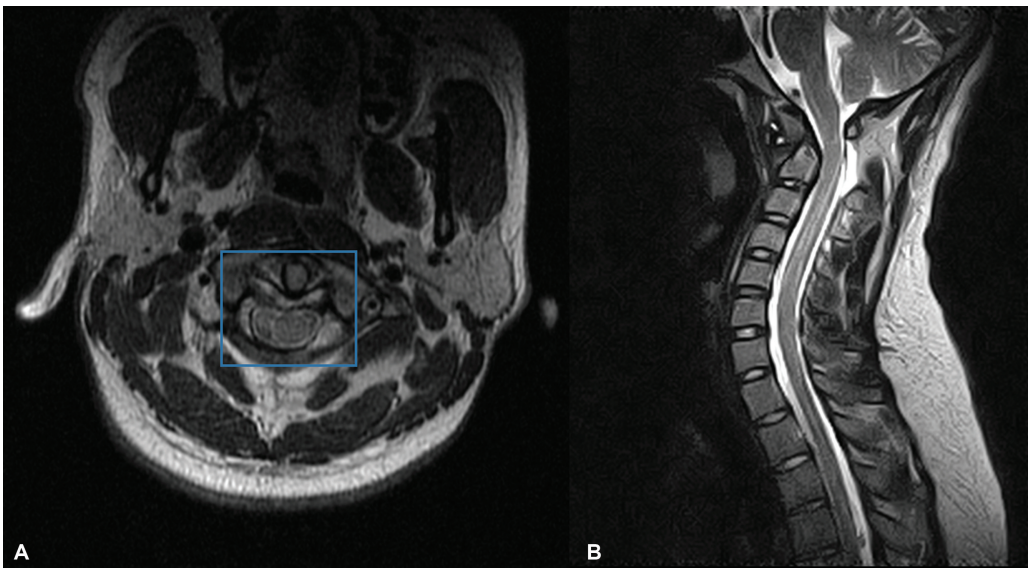

Fig. 5 Ressonância magnética.

idêntico, mas 14 relatos de casos "semelhantes" no PubMed.

A principal diferença quanto aos relatos anteriores é que os pacientes tratados eram sintomáticos ou apresentavam algum tipo de alteração neurológica além da pseudoartrose de C2, motivos pelos quais optaram pelo tratamento cirúrgico.[6–10] Por outro lado, há um relato de caso com sintomatologia menor tratado com tração cervical. No entanto, 2 semanas após a retirada da tração, o paciente desenvolveu distúrbios de marcha, mielopatia de grau 1; além disso, uma radiografia demonstrou a piora da luxação atlantoaxial prévia, não passível de redução.[11] Por isso, quando observamos que o paciente não tinha alterações neurológicas e apresentava fratura consolidada e estabilidade da subluxação, optamos por não realizar qualquer intervenção e continuar com seu acompanhamento anual.

Esta combinação de lesões é extremamente rara devido à sua elevada mortalidade; porém, houve uma autoestabilização com consolidação e estabilidade de forma assintomática. Como única alteração, o paciente tinha hiperlordose cervical como parte da alteração do equilíbrio sagital cervical. Por fim, devido às características clínicas, optamos pela conduta expectante e por aguardar o aparecimento de complicações secundárias à alteração biomecânica, que serão tratadas de forma oportuna caso ocorram.

Suporte Financeiro
Os autores declaram que esta pesquisa não recebeu nenhum financiamento específico de agências públicas, comerciais ou sem fins lucrativos.

Conflito de Interesses
Os autores não têm conflitos de interesse a declarar.

Referências

1 Gleizes V, Jacquot FP, Signoret F, Feron JM. Combined injuries in the upper cervical spine: clinical and epidemiological data over a 14-year period. Eur Spine J 2000;9(05):386–392

2 Benzel EC, Hart BL, Ball PA, Baldwin NG, Orrison WW, Espinosa M. Fractures of the C-2 vertebral body. J Neurosurg 1994;81(02):206–212
3 Koech F, Ackland HM, Varma DK, Williamson OD, Malham GM. Nonoperative management of type II odontoid fractures in the elderly. Spine 2008;33(26):2881–2886
4 Rehman RU, Akhtar MS, Bibi A. Anterior transcervical release with posterior atlantoaxial fixation for neglected malunited type II odontoid fractures. Surg Neurol Int 2022;13:132
5 Zárate-Kalfópulos B, Romero-Vargas S, Otero-Cámara E, Correa VC, Reyes-Sánchez A. Differences in pelvic parameters among Mexican, Caucasian, and Asian populations. J Neurosurg Spine 2012;16(05):516–519
6 Ahuja K, Kandwal P, Singh S, Jain R. Neglected posttraumatic atlantoaxial spondyloptosis with type 2 odontoid fracture: A case report. J Orthop Case Rep 2019;9(04):80–83
7 Sinurat R. Occipitocervical fixation using Ransford loop for neglected posttraumatic odontoid fracture with atlantoaxial dislocation: A technical note. Surg Neurol Int 2019;10:218
8 Aggarwal RA, Rathod AK, Chaudhary KS. Irreducible atlanto-axial dislocation in neglected odontoid fracture treated with single stage anterior release and posterior instrumented fusion. Asian Spine J 2016;10(02):349–354
9 Khatavi A, Dhillon CS, Chhasatia N, Pophale CS, Medagam NR. Management of neglected odontoid fracture in the ankylosed spine: A case report and technical note. J Orthop Case Rep 2020;10 (05):20–23
10 Carneiro GS, Bezerra Júnior DL, Chaves JR, Quinino SCM, Trindade AF. Reduction and internal fixation of complex fractures of the odontoid by the transoral approach. Coluna/Columna 2018;17 (04):330–332
11 Sonone S, Dahapute AA, Balasubramanian SG, Gala R, Marathe N, Pinto DA. Anterior Release and Anterior Reconstruction for a Neglected Osteoporotic Odontoid Fracture. Asian J Neurosurg 2019;14(02):525–531