Subluxação intrabainha dos tendões fibulares: Relato de três casos com nota técnica

Intrasheath Peroneal Tendon Subluxation: A Report of Three Cases with Technical Note

Raquel Lima Cunha[1] Alexandre Castro[1] Pedro Atilano Carvalho[1,2] Marta Gomes[1,2] António Miranda[1,2] João Teixeira[1,2]

[1] Departamento de Ortopedia e Traumatologia, Centro Hospitalar Entre o Douro e Vouga, Santa Maria da Feira, Portugal
[2] Departamento de Ortopedia e Traumatologia, Hospital da Luz Arrábida, Porto Portugal, Vila Nova de Gaia, Portugal

Endereço para correspondência Raquel Lima Cunha, MD, Department of Orthopedics and Traumatology, Centro Hospitalar Entre o Douro e Vouga, Rua Dr. Cândido de Pinho, 4520-211, 7th floor, Santa Maria da Feira, Portugal (e-mail: raquelinternato@gmail.com).

Rev Bras Ortop 2024;59(6):e1003–e1007.

Resumo

A instabilidade intrabainha fibular provoca dor com estalo e clique audível na lateral do tornozelo. Esta doença é pouco relatada e sua incidência exata é desconhecida. Consiste em uma subluxação retromaleolar transitória dos tendões fibulares com movimento anormal dos tendões fibulares entre si e integridade do retináculo fibular superior. O diagnóstico requer alta suspeita clínica e a ultrassonografia dinâmica é o melhor estudo de imagem para avaliação da instabilidade fibular quando o retináculo fibular superior está intacto para detecção de instabilidade intrabainha fibular. O objetivo do presente estudo é descrever como chegar ao diagnóstico e relatar e avaliar a técnica cirúrgica para o tratamento desta doença. Neste relato, descrevemos três casos da doença que foram submetidos ao tratamento cirúrgico com sucesso com procedimento de aprofundamento do sulco fibular e retinuloplastia do retináculo superior. Esta técnica cirúrgica proporciona bons resultados em caso de falha do tratamento conservador.

Palavras-chave
- instabilidade articular
- tendões/diagnóstico por imagem
- traumatismos do tornozelo/diagnóstico por imagem
- traumatismos dos tendões/diagnóstico por imagem
- ultrassonografia

Abstract

Peroneal intrasheath instability is a painful popping sensation and audible clicking of the lateral ankle. This condition is not commonly reported, and its exact incidence remains unknown. It consists of a transient retromalleolar subluxation of the peroneal tendons, with an abnormal motion of the peroneal tendons relative to each other, with the superior peroneal retinaculum intact. Diagnosis requires high clinical suspicion and dynamic ultrasound is the best imaging study to evaluate peroneal instability when the

Trabalho desenvolvido no Departamento de Ortopedia e Traumatologia, Centro Hospitalar Entre o Douro e Vouga, Santa Maria da Feira, Portugal.

recebido
27 de fevereiro de 2023
aceito
29 de maio de 2023

DOI https://doi.org/10.1055/s-0044-1779310.
ISSN 0102-3616.

© 2024. The Author(s).
This is an open access article published by Thieme under the terms of the Creative Commons Attribution 4.0 International License, permitting copying and reproduction so long as the original work is given appropriate credit (https://creativecommons.org/licenses/by/4.0/).

Thieme Revinter Publicações Ltda., Rua do Matoso 170, Rio de Janeiro, RJ, CEP 20270-135, Brazil

Keywords
- ankle injuries/ diagnostic imaging
- joint instability
- tendons/diagnostic imaging
- tendon injuries/ diagnostic imaging
- ultrasonography

superior peroneal retinaculum is intact, for diagnosing peroneal intrasheath instability. The goal of the present study is to describe how to reach the diagnosis and to describe and evaluate the surgical technique for the treatment of this pathology. In the present report, we describe three cases of this pathology that received successful surgical treatment with peroneal groove-deepening procedure and retinaculoplasty of the superior retinaculum. This surgical technique provides good outcomes when conservative treatment fails.

Introdução

A subluxação recorrente do tendão fibular é uma lesão incomum e incapacitante.[1] Monteggia foi o primeiro a descrever essa lesão, em uma bailarina.[1,2] O mecanismo da subluxação aguda geralmente é a dorsiflexão ou inversão do pé com forte contração dos músculos fibulares.[3] A doença é muitas vezes confundida com uma entorse de tornozelo, por isso as lesões do tendão fibular, em especial as subluxações, são subdiagnosticadas.[3] Com maior raridade, pode haver instabilidade intrabainha fibular, com subluxação retromaleolar transitória dos tendões fibulares e movimento anormal dos tendões fibulares entre si.[4–7] Nesse caso, não há interrupção do retináculo fibular superior.[4–6] Esse tipo de lesão geralmente passa despercebido no exame físico porque não há sobreposição dos tendões do maléolo lateral durante a subluxação.[5,7]

Os achados clínicos incluem dor no aspecto lateral do tornozelo e uma sensação transitória de estalo durante a contração do músculo fibular.[6] Os pacientes podem relatar um clique audível durante a dorsiflexão ativa do tornozelo sem deslocamento visível dos tendões fibulares sobre o maléolo lateral.[5,6]

A ressonância magnética (RM) é bastante realizada para diagnóstico diferencial da dor no aspecto lateral do tornozelo, mas seus achados são comumente descritos como normais.[3,8] A ultrassonografia dinâmica (USD) e a avaliação comparativa são cruciais para o diagnóstico da doença, mostrando o movimento anormal dos tendões fibulares em relação uns aos outros (►**Fig. 1**) dentro de um retináculo fibular superior intacto.[3,5] Além disso, a USD permite a diferenciação da instabilidade intrabainha de tipo A (em que há uma mudança relativa no alinhamento anatômico dos tendões) e tipo B (em que o tendão fibular curto sofre uma ruptura longitudinal pela qual há subluxação do fibular longo) (►**Fig. 2**).[5,6] Em 1987, McConkey et al.[4] propuseram o tratamento cirúrgico com retinuloplastia do retináculo superior, sem procedimento de aprofundamento do sulco fibular.[4]

Relatamos aqui os casos de três pacientes submetidos a tratamento por subluxação intrabainha do tendão fibular.

Descrição dos Casos

Caso 1

Uma mulher de 39 anos com histórico de fixação prévia de fratura do maléolo lateral direito foi submetida à remoção

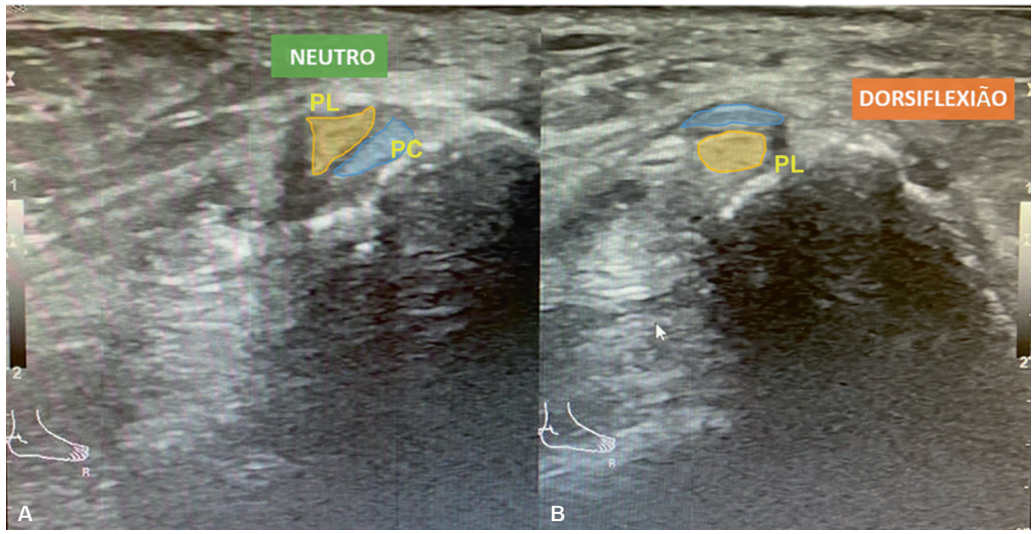

Fig. 1 Ultrassonografia dinâmica diagnóstica do aspecto lateral do tornozelo mostrando a posição retromaleolar normal dos tendões fibulares em repouso (**A**) e subluxação intrabainha em dorsiflexão (**B**). Abreviaturas: PL, tendão fibular longo; PC, tendão fibular curto.

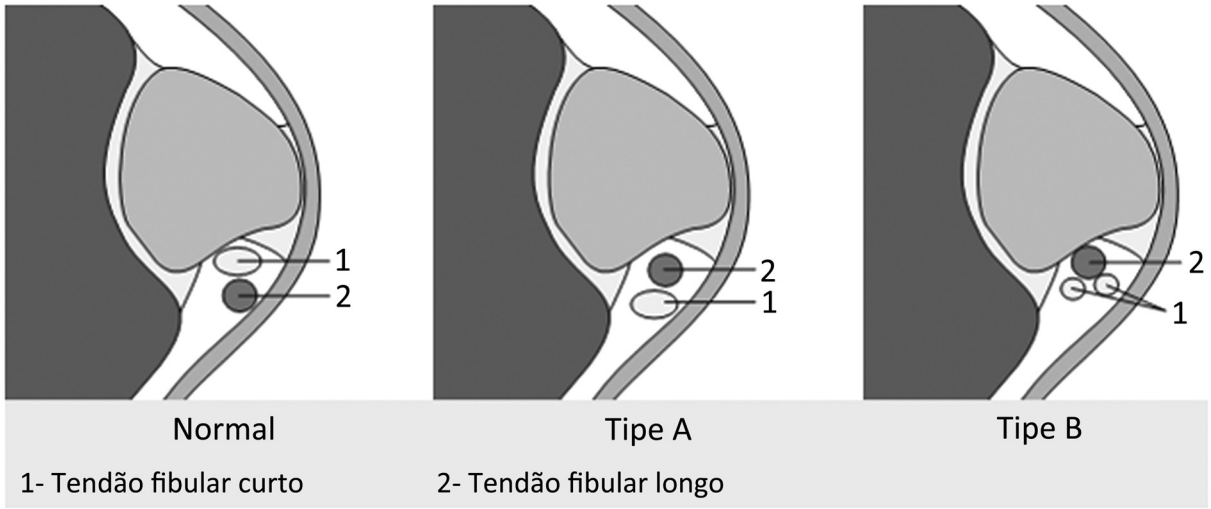

Fig. 2 Classificação da subluxação intrabainha fibular.

dos implantes e à cirurgia de Broström-Gould devido a instabilidade do aspecto lateral do tornozelo direito. Depois, a paciente desenvolveu sensação de estalo e clique audível localizado nos tendões fibulares, principalmente durante a dorsiflexão, associados à dor no aspecto lateral do tornozelo. O exame físico revelou um clique audível durante a dorsiflexão do tornozelo, mas não foi observada luxação do tendão sobre o maléolo lateral. Uma RM foi solicitada e revelou ausência de ruptura dos tendões fibulares e integridade do retináculo fibular superior. O diagnóstico correto foi feito somente depois que a USD mostrou uma luxação intrabainha dos tendões fibulares (►**Fig. 1**). A princípio, esta paciente recebeu tratamento conservador com fisioterapia e, devido ao insucesso terapêutico, foi submetida à cirurgia.

Caso 2

Uma mulher de 21 anos com história prévia de entorse de tornozelo foi atendida por sensação dolorosa de estalo e clique audível em dorsiflexão. Durante o exame físico, um clique audível durante a dorsiflexão foi percebido. A USD mostrou subluxação intrabainha dos tendões fibulares em dorsiflexão, com tendões fibulares e retináculo fibular superior intactos. Esta paciente também recebeu tratamento conservador, que não levou ao alívio dos sintomas, e, então, foi submetida à cirurgia.

Caso 3

Uma mulher de 20 anos sem histórico médico foi atendida por sensação dolorosa de estalo e clique audível em dorsiflexão. O exame físico revelou um clique audível durante a dorsiflexão do tornozelo. A USD mostrou subluxação intrabainha dos tendões fibulares em dorsiflexão, com retináculo fibular superior intacto e ausência de rupturas dos tendões fibulares confirmados à RM. Esta paciente recebeu tratamento conservador com analgésicos e fisioterapia e, posteriormente, foi submetida à cirurgia.

Técnica Cirúrgica

O paciente é colocado em decúbito lateral e é realizada uma abordagem posterolateral dos tendões fibulares. Todo o retináculo fibular superior é visualizado, dissecado e posteriormente refletido a partir de sua inserção maleolar (►**Figs. 3** e **4**).

O sulco fibular é aprofundado preservando a superfície de deslizamento da fibrocartilagem posterior. O retináculo fibular superior é, então, dividido em dois retalhos. O retalho proximal é colocado entre os dois tendões fibulares para evitar o deslocamento intrabainha e reinserido com uma âncora. O retalho distal é colocado superficialmente aos tendões fibulares e reinserido em sua posição nativa para evitar o deslocamento dos tendões fibulares sobre o maléolo lateral (►**Figs. 3** e **4**).

Desfechos

Ao final do procedimento cirúrgico, deve-se verificar congruência, mobilidade e estabilidade. O paciente é imobilizado com gesso por 3 semanas e depois, com bota imobilizadora por 3 semanas com descarga progressiva de peso.

As 3 pacientes foram avaliadas 2 semanas e 1, 3, 6 e 12 meses após a cirurgia. Na última avaliação, com 1 ano de pós-operatório, todas as pacientes estavam satisfeitas e não apresentavam mais sintomas de subluxação fibular intrabainha. A USD pós-operatória mostrou posicionamento retromaleolar normal dos tendões fibulares tanto em repouso quanto em dorsiflexão (►**Fig. 5**). No entanto, uma paciente (Caso 2) permanece com dor retromaleolar branda e outra (Caso 1) queixa-se de dor no tornozelo (provavelmente uma sequela da fratura).

Discussão

A instabilidade intrabainha fibular não é comumente relatada e sua incidência exata é desconhecida.[5] Alterações pós-

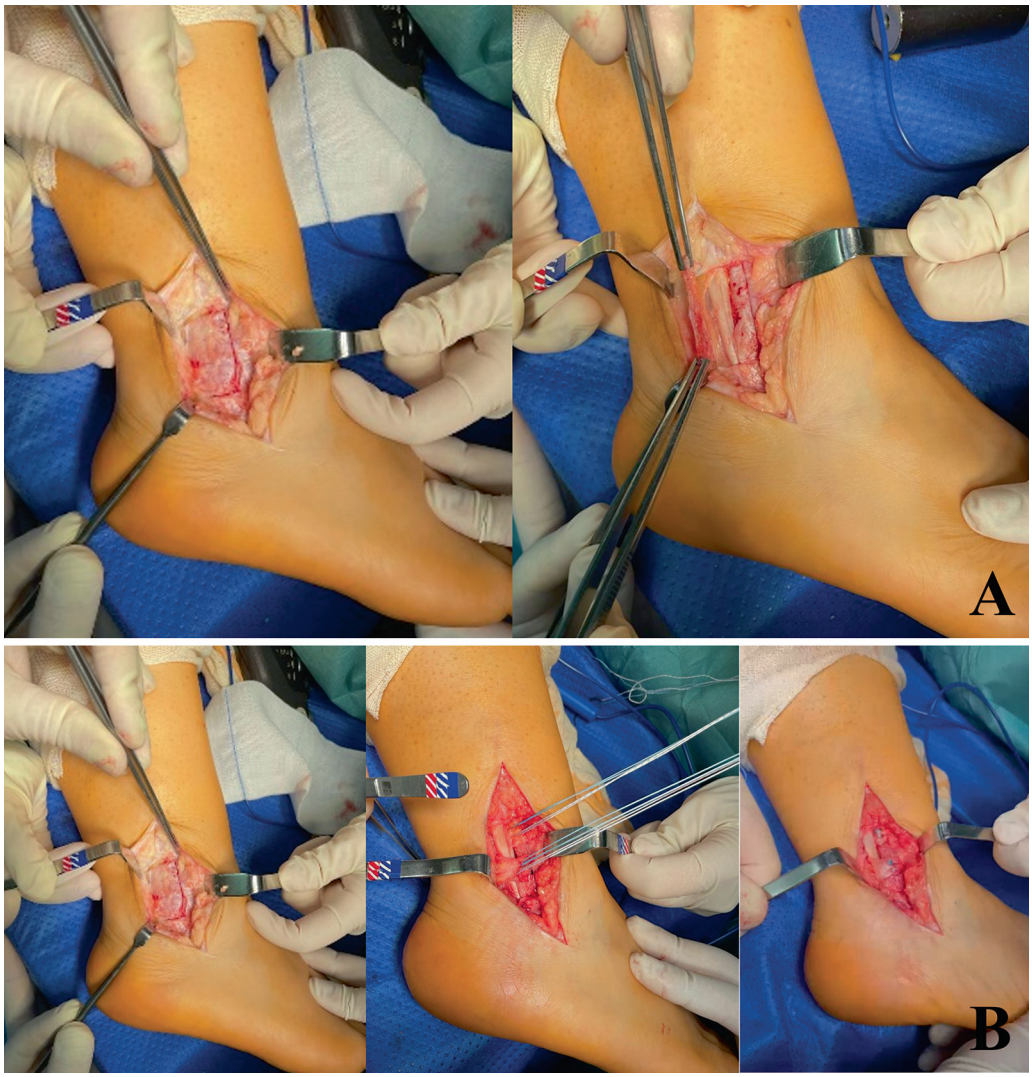

Fig. 3 (**A**) Abordagem: incisão posterolateral com visualização de todo o retináculo fibular superior (esquerda) e retináculo fibular refletido (direita). (**B**) Retinaculoplastia: o retináculo fibular superior é exposto (1) e depois dividido em dois retalhos (2). O retalho proximal é colocado entre os dois tendões fibulares e o retalho distal é colocado superficialmente aos tendões fibulares em posição nativa (3).

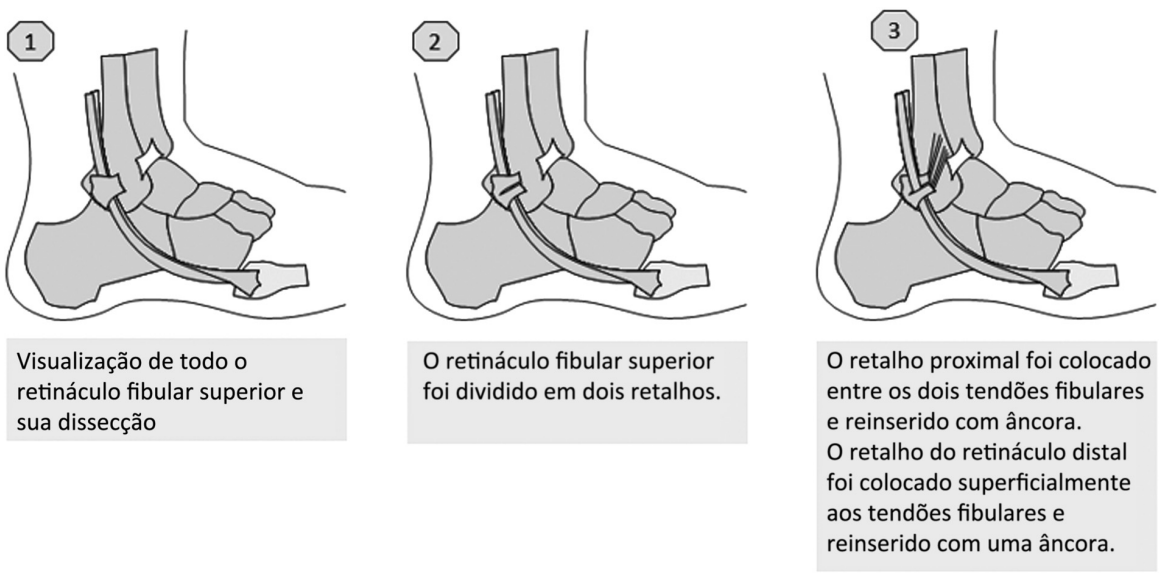

Fig. 4 Diagrama da técnica cirúrgica.

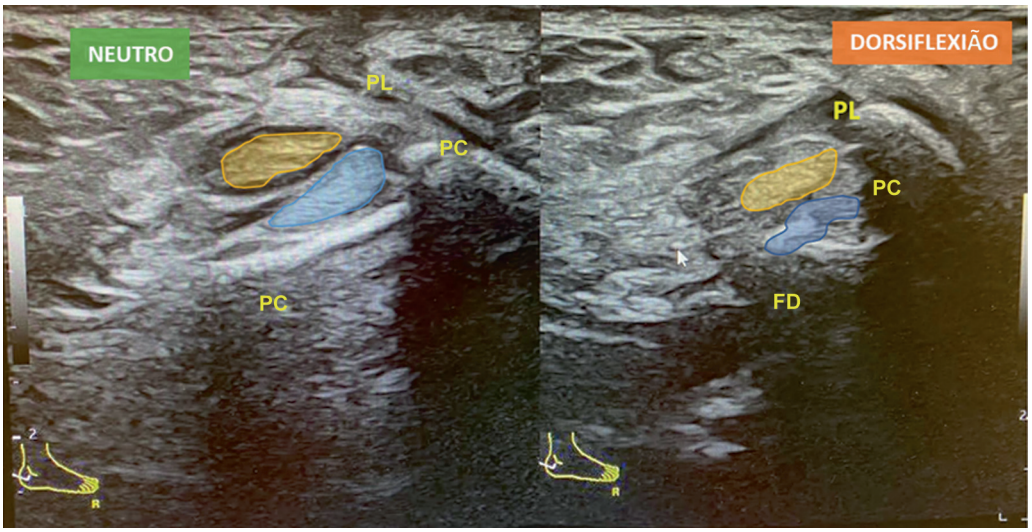

Fig. 5 Ultrassonografia dinâmica pós-operatória: posicionamento retromaleolar normal dos tendões fibulares tanto em repouso (esquerda) quanto em dorsiflexão (direita). Abreviaturas: PL, tendão fibular longo; PC, tendão fibular curto.

traumáticas podem afetar o retináculo fibular superior ou o sulco fibular.[7] Os pacientes geralmente apresentam histórico de múltiplas lesões por inversão do tornozelo.[7] No Caso 1, a paciente apresentava instabilidade e necessitava de tratamento cirúrgico, o que a predispôs a repetidas entorses de tornozelo devido ao mecanismo de inversão. Isto pode ter contribuído para a consequente instabilidade dos tendões fibulares. No Caso 2, a paciente tinha histórico de entorses de tornozelo recorrentes que também podem ter contribuído para esta lesão. Em todos os casos, as pacientes apresentaram luxação dos tendões fibulares à USD, sem nenhuma ruptura identificada nem na avaliação ultrassonográfica nem à RM; logo, as instabilidades foram classificadas como tipo A.

A RM é bastante útil para avaliação de variações anatômicas ou anomalias intratendíneas, como rupturas de tendões.[3,6] A USD é o melhor estudo de imagem porque permite o exame dos tendões durante sua amplitude de movimento fisiológica.[5] Isso fornece uma avaliação mais precisa de o que ocorre em um paciente com sintomas de subluxação.[6,8]

Alguns estudos argumentam que a instabilidade intrabainha dos tendões fibulares é causada por vários fatores que estreitam o túnel fibro-ósseo. Assim, os procedimentos cirúrgicos devem ter como objetivo restaurar o volume desta área anatômica, bem como reconstruir o retináculo fibular superior para prevenir tanto a subluxação intrabainha quanto a luxação anterior dos tendões fibulares.[4,6]

Esta técnica é composta pelo aprofundamento posterior do sulco fibular para aumentar a profundidade e área de superfície e por retinuloplastia superior para evitar que os tendões fibulares se desloquem entre si ou em sentido anterior.

Conclusão

A ultrassonografia dinâmica é essencial e pode revelar uma subluxação intrabainha dos tendões fibulares que de outra forma não seria diagnosticada. O aprofundamento do sulco com retinuloplastia do retináculo fibular superior parece ser um procedimento bem-sucedido nesses pacientes sintomáticos.

Suporte Financeiro

Os autores declaram que a presente pesquisa não recebeu suporte financeiro específico de agências públicas, comerciais ou sem fins lucrativos.

Conflito de Interesses

Os autores declaram não haver conflito de interesses.

Referências

1 Maffulli N, Ferran NA, Oliva F, Testa V. Recurrent subluxation of the peroneal tendons. Am J Sports Med 2006;34(06):986–992
2 Porter D, McCarroll J, Knapp E, Torma J. Peroneal tendon subluxation in athletes: fibular groove deepening and retinacular reconstruction. Foot Ankle Int 2005;26(06):436–441
3 Roth JA, Taylor WC, Whalen J. Peroneal tendon subluxation: the other lateral ankle injury. Br J Sports Med 2010;44(14): 1047–1053
4 McConkey JP, Favero KJ. Subluxation of the peroneal tendons within the peroneal tendon sheath. A case report. Am J Sports Med 1987;15(05):511–513
5 Guelfi M, Vega J, Malagelada F, Baduell A, Dalmau-Pastor M. Tendoscopic Treatment of peroneal intrasheath subluxation: A new subgroup with superior peroneal retinaculum injury. Foot Ankle Int 2018;39(05):542–550
6 Raikin SM, Elias I, Nazarian LN. Intrasheath subluxation of the peroneal tendons. J Bone Joint Surg Am 2008;90(05):992–999
7 Thomas JL, Lopez-Ben R, Maddox J. A preliminary report on intrasheath peroneal tendon subluxation: a prospective review of 7 patients with ultrasound verification. J Foot Ankle Surg 2009;48 (03):323–329
8 Draghi F, Bortolotto C, Draghi AG, Gitto S. Intrasheath Instability of the Peroneal Tendons: Dynamic Ultrasound Imaging. J Ultrasound Med 2018;37(12):2753–2758