Eficácia do tratamento com placas volares em fraturas da borda dorsal do rádio distal

Treatment Effectiveness of Volar Plates in Distal Radius Dorsal Rim Fractures

Uğur Bezirgan[1] Erdinç Acar[2] Yener Yoğun[1] Merve Dursun Savran[1] Ömer Halit Keskin[2] Mehmet Armangil[1]

[1] Departamento de Ortopedia, Traumatologia e Cirurgia da Mão, Faculdade de Medicina, Ankara University, Altındağ, Ankara, Turquia
[2] Departamento de Ortopedia, Traumatologia e Cirurgia da Mão, Ankara Bilkent City Hospital, Çankaya, Ankara, Turquia

Rev Bras Ortop 2024;59(6):e981–e990.

Endereço para correspondência Merve Dursun Savran, MD, Departamento de Ortopedia, Traumatologia e Cirurgia da Mão, Faculdade de Medicina, Ankara University, Talatpasa Boulevard 82, 06230, Hacettepe, Altındag, Turquia (e-mail: merve8dursun@gmail.com).

Resumo

Objetivo Avaliar a eficácia das placas volares do rádio distal em casos de fragmentos dorsais na borda cubital (BC) e no tubérculo de Lister (TL).

Métodos Estudo retrospectivo que incluiu pacientes com fraturas do rádio distal (FRDs) com fragmentos dorsais na BC e no TL tratados com placas volares. Foram excluídos pacientes com fraturas da faceta semilunar, razão de fragmentos da BC inferior a 25% e tratamento com placas dorsais. As medidas radiográficas e tomográficas incluíram comprimento radial (CR), inclinação radial (IR), variância cubital (VC), inclinação palmar (IP), áreas de fragmentos, razão de fragmentos da BC e luxações. Foram avaliados as pontuações na classificação de Gartland Werley (GW) e no questionário Disabilities of the Arm, Shoulder and Hand (DASH), além da força de preensão e da amplitude de movimento (ADM).

Resultados O estudo incluiu 17 homens e 5 mulheres (idade média: 39,7 ± 10,7 anos). Os fragmentos da BC e do TL apresentaram áreas médias de 1,62 ± 0,73 cm^2 e razão de fragmentos da BC de 0,4 ± 0,1. As taxas de fixação dos fragmentos da BC e do TL foram de 18,12% e 31,8%, respectivamente. Melhoras na IR, na VC e na IP foram observadas após a cirurgia. As médias das pontuações na GW e no DASH foram de 2,1 ± 2,0 e 4,3 ± 3,2, respectivamente. A força de preensão no lado operado foi de 89,5 ± 9,8% em comparação ao lado sadio, e pelo menos 90,9% dos pacientes alcançaram ADM adequada.

Conclusão Embora as placas volares sejam o tratamento padrão para FRDs intra-articulares, fragmentos dorsais deslocados podem afetar os resultados. Mini-incisões

Palavras-chave
- estudos retrospectivos
- fixação interna de fraturas
- fraturas do rádio
- placas ósseas

Trabalho desenvolvido na Divisão de Cirurgia de Mão e Membro Superior, Departamento de Ortopedia e Traumatologia, Faculdade de Medicina, Ankara University, Altındağ, Ankara, Turquia.

recebido
19 de dezembro de 2023
aceito
23 de junho de 2024

DOI https://doi.org/10.1055/s-0044-1790579.
ISSN 0102-3616.

© 2024. The Author(s).
This is an open access article published by Thieme under the terms of the Creative Commons Attribution 4.0 International License, permitting copying and reproduction so long as the original work is given appropriate credit (https://creativecommons.org/licenses/by/4.0/).

Thieme Revinter Publicações Ltda., Rua do Matoso 170, Rio de Janeiro, RJ, CEP 20270-135, Brazil

dorsais podem auxiliar na fixação de fragmentos da BC de tratamento difícil com placas volares, para preservar a saúde das articulações.

Abstract

Objective To assess the efficacy of distal radius volar plates in cases involving dorsal fragments at the Ulnar Corner (UC) and Lister Tubercle (LT).

Methods A retrospective study that included patients with distal radius fractures (DRFs) featuring UC and LT dorsal fragments treated with volar plates. The exclusion criteria comprised lunate facet fractures, UC fragment ratio below 25%, and patients treated with dorsal plates. Radiographic and tomographic measurements included radial length (RL), radial inclination (RI), ulnar variance (UV), palmar tilt (PT), fragment areas, UC fragment ratio, and displacement. The scores on the Gartland Werley (GW) classification and on the Disabilities of the Arm, Shoulder, and Hand (DASH) questionnaire, as well as grip strength, and range of motion (ROM), were assessed.

Results The study involved 17 male and 5 female subjects (mean age: 39.68 ± 10.7 years). The UC and LT fragments displayed mean areas of $1.62 \pm 0.73 cm^2$ and UC fragment ratio of 0.4 ± 0.1. The fixation rates for UC and LT fragments were of 18.2% and 31.8% respectively. Improved RI, UV, and PT were noted postoperatively. The mean GW and DASH scores were of 2.1 ± 2.0 and 4.3 ± 3.2 respectively. Grip strength on the operated side was of $89.5 \pm 9.80\%$ of the healthy side, and and at least 90.9% of the patients achieved adequate ROM.

Conclusion While volar plates are the standard treatment for intra-articular DRFs, displaced dorsal fragments can impact the outcomes. Mini dorsal incisions may aid in the fixation of UC fragments that are challenging to secure with volar plates, preserving joint health.

Keywords

- bone plates
- fracture fixation, internal
- radius fractures
- retrospective studies

Introdução

As fraturas do rádio distal (FRDs) são comuns e geralmente causadas por traumas de alta energia, como quedas acidentais ou acidentes de trânsito.[1] Lesões de alta energia podem provocar FRDs cominutivas intra-articulares, que tendem a incluir fragmentos livres de fraturas luxadas dorsais ou volares. Como essas fraturas estão descritas na classificação de fraturas intra-articulares, requerem redução anatômica e fixação rígida de acordo com os princípios da Associação para o Estudo da Fixação Interna (Arbeitsgemeinschaft für Osteosynthesefragen, AO, em alemão).[2]

Com o desenvolvimento da tecnologia de placa bloqueada volar de ângulo fixo, essas fraturas são normalmente fixadas somente por meio de incisão volar.[3] Com essa abordagem, fragmentos livres podem ser facilmente visualizados e reduzidos. Por outro lado, o controle direto dos fragmentos dorsais não é possível. Suponhamos que a fixação de um fragmento dorsal pela abordagem volar não tenha estabilidade suficiente; a fratura pode sofrer luxação, o que leva à consolidação viciosa ou não consolidação, bem como artrite pós-traumática e piora da função do punho.[4,5] Se os fragmentos dorsais livres forem grandes o suficiente, são fixados com os parafusos nos orifícios distais da placa volar. No entanto, nem sempre é possível avaliar se esses parafusos fixam bem os fragmentos dorsais por meio de fluoroscopia no centro cirúrgico.

A técnica da placa dorsal também foi descrita como método de fixação de fragmentos intra-articulares dorsais instáveis. No entanto, foram observadas complicações graves na placa dorsal, incluindo irritação e ruptura do tendão.[6] Uma abordagem palmar e dorsal combinada é eficaz para a redução e fixação, mas afeta negativamente o rádio distal e a vascularização cutânea, ao causar mais trauma em tecidos moles.[7]

O objetivo principal deste estudo foi avaliar a eficácia da placa volar para a fixação de fraturas da borda dorsal do rádio distal em termos da promoção da redução e estabilização dos fragmentos da borda cubital (BC) e do tubérculo de Lister (TL).

Materiais e Métodos

Este estudo foi aprovado pelo comitê de ética institucional (sob o número E1-23-3412).Trata-se de um estudo de coorte retrospectivo de FRDs com fragmentos dorsais. Os pacientes com FRD operados entre maio de 2019 e outubro de 2021 foram identificados nos prontuários hospitalares. Pacientes com FRDs sem fragmentos dorsais, fraturas dos tipos 23A ou B da AO, aqueles atendidos 5 semanas depois do evento, com fraturas da faceta semilunar volar, operados com placas dorsais, e aqueles com fragmentos somente na BC ou no TL foram excluídos. Em nossa clínica, como as FRDs eram de tipo C da AO, radiografias e tomografias computadorizadas (TCs)

de rotina foram realizadas no pós-operatório, com ênfase especial no monitoramento de complicações em longo prazo, e alguns casos foram submetidos a intervenções. Também foram excluídos pacientes perdidos durante o acompanhamento e aqueles sem radiografias ou TCs, além daqueles com razão de fragmentos da BC inferior a 25%, menores de 18 anos, com doenças neuromusculares e com lesões contralaterais nos membros superiores. Assim, este estudo incluiu 22 pacientes com FRDs intra-articulares com fragmentos de BC e TL submetidos ao tratamento com placas volares. O processo de inclusão e exclusão de pacientes está detalhado na ►**Fig. 1**.

Todas as cirurgias foram realizadas pelos dois cirurgiões ortopédicos especialistas em mão (UB e EA), com experiência cirúrgica de níveis 3 a 4, conforme o estudo de Tang e Giddins.[8] Usando uma abordagem volar e pronando o eixo do rádio, o grande fragmento dorsal foi temporariamente fixado com um fio de Kirschner. Um parafuso foi então usado para a fixação sobre a placa, garantindo que ela não penetrasse no córtex dorsal para evitar a ruptura do tendão extensor. Além disso, foi tomado cuidado para garantir que a placa não cruzasse a linha divisória, evitando a ruptura do tendão flexor. Caso a fixação temporária garantisse a fixação do parafuso da placa, o fio de Kirschner era removido, e se a fixação continuasse estável, a cirurgia era encerrada. O "truque" mais importante no uso da placa volar para a fixação do fragmento dorsal da BC examinado é a fixação das BCs volares e dorsais com uma pinça Weber larga, seguida de perfuração sob orientação fluoroscópica (►**Fig. 2**). A compreensão completa da anatomia da incisura radial é necessária para evitar perfuração articular. Se o fragmento for muito pequeno para ser fixado com parafuso, o polegar e o indicador da mão esquerda podem atuar como a pinça Weber durante a perfuração, alinhando os fragmentos e permitindo a colocação cuidadosa do parafuso sobre a placa. Durante a cirurgia, uma boa radiografia *skyline* à fluoroscopia não apenas revela a relação do parafuso mais cubital com o córtex dorsal, como também permite a visualização de sua relação com a incisura radial. Usamos essa projeção tangencial principalmente para visualizar a incisura radial à cirurgia porque nunca penetramos o córtex dorsal. A realização desta técnica pode não ser simples para um cirurgião com níveis 1 a 2 de experiência.

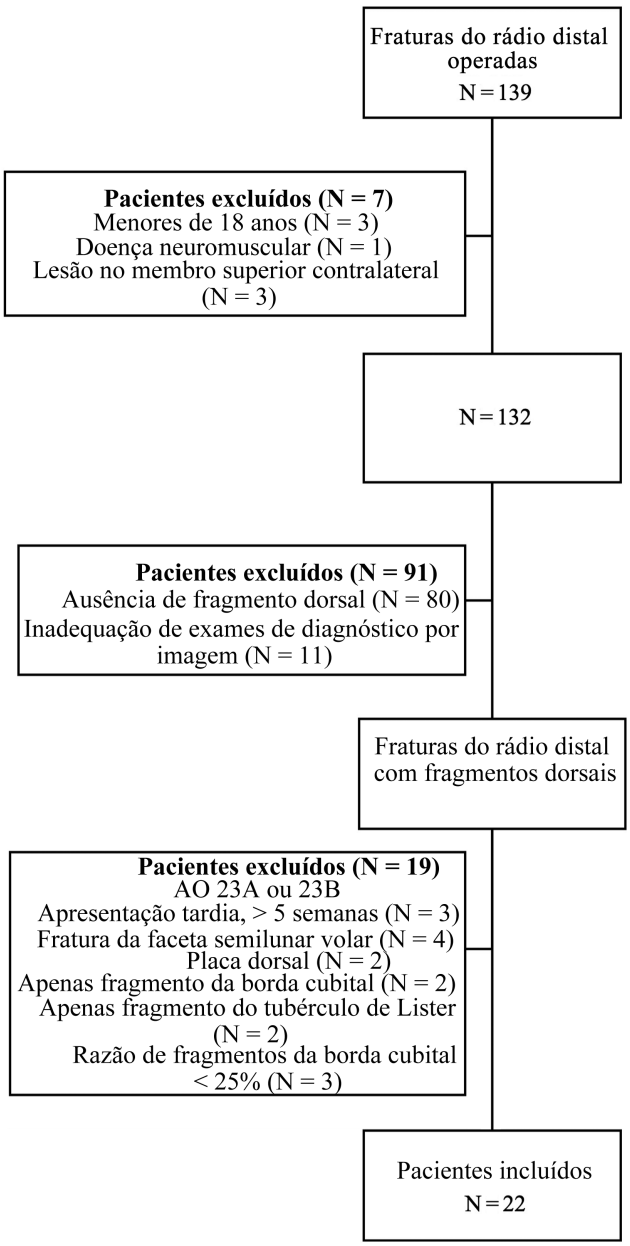

Fig. 1 Processo de inclusão e exclusão de pacientes.

Depois da identificação dos pacientes nos prontuários hospitalares, analisamos seus estudos radiológicos pré e pós-operatórios, as radiografias diretas e as TCs. Como parâmetros radiológicos, medimos a inclinação radial (IR), a altura radial (AR), a variância cubital (VC) e a inclinação palmar (IP) em radiografias pré e pós-operatórias do lado acometido. As radiografias pós-operatórias foram obtidas às 6 semanas, 3 meses, 6 meses e 1 ano, e, depois, 1 vez ao ano. Os valores do primeiro e do último raio-x dos pacientes foram avaliados. Todas as medidas foram feitas pelo cirurgião sênior (UB). Os critérios de Jupiter[9,10] foram utilizados para as variáveis radiológicas. Os critérios de não aceitação foram IR $< 10^{o}$, inclinação volar $> 20^{o}$ ou inclinação dorsal $> 20\ ^{o}$, AR < 10 mm, VC > 2 mm e incongruência ou intervalo intra-articular > 2 mm.[9,10] As TCs foram usadas para avaliações distintas da largura e do comprimento dos fragmentos dorsais da BC e do TL e o cálculo da área superficial. A área total do fragmento dorsal é a soma dos fragmentos da BC e do TL. Além disso, a razão entre a profundidade do fragmento da BC e a profundidade do rádio distal foi calculada (►**Fig. 3**). Registramos se o fragmento foi fixado ou não com o parafuso da placa volar (►**Fig. 4**). Também calculamos o percentual de área fixada, correspondente ao percentual da área do fragmento dorsal fixado com parafuso.

Os pacientes passaram por uma consulta de acompanhamento para avaliação funcional, que incluiu as pontuações na classificação de Gartland Werley (GW) e no questionário Disabilities of the Arm, Shoulder and Hand (DASH), e as medida da força de preensão com um dinamômetro e da amplitude de movimento (ADM) com um goniômetro. Um cirurgião júnior calculou todas as pontuações, e um cirurgião sênior realizou as medições. Os valores máximos normais de

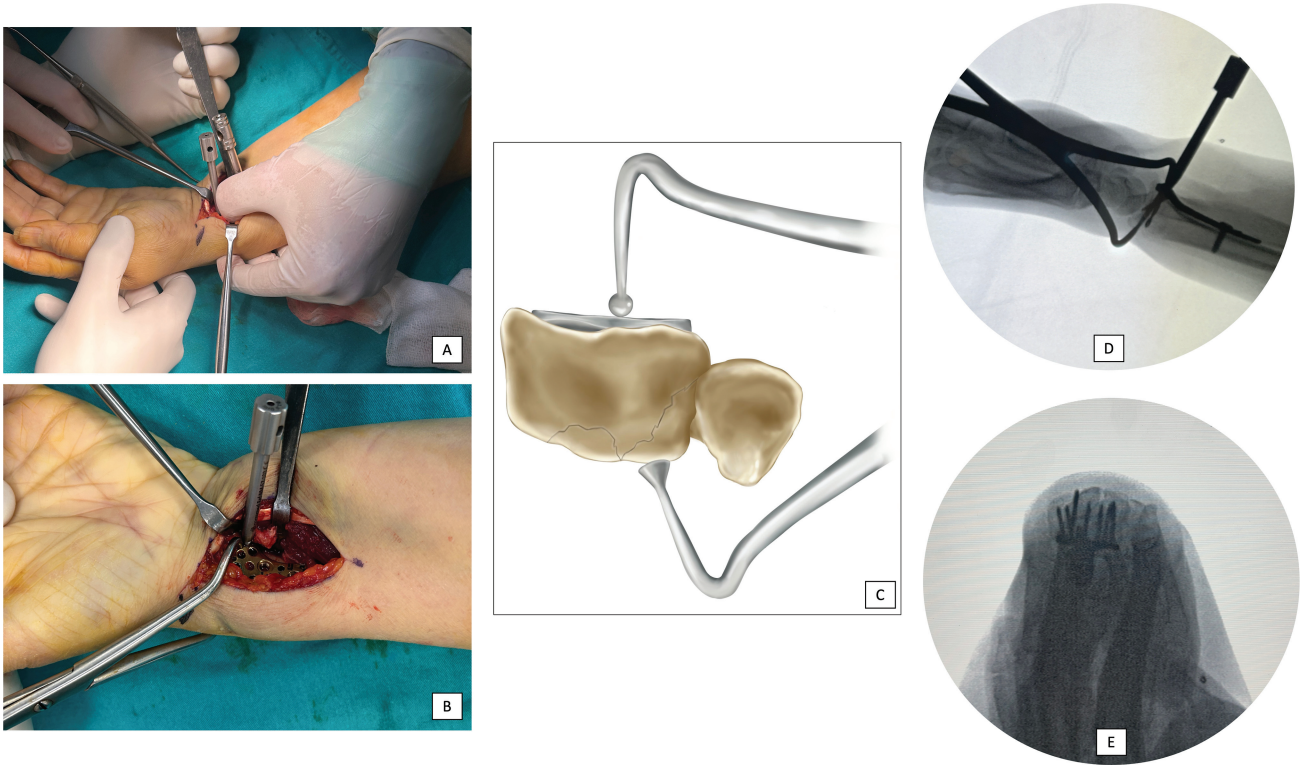

Fig. 2 O "truque" para usar a placa volar para a fixação do fragmento dorsal da borda cubital. Fixação da placa com o polegar na placa e o indicador no dorso do punho (**A**). Fixação do fragmento da borda cubital dorsal com pinça Weber larga (**B,C**). Perfuração sob orientação fluoroscópica (**D**). Controle dos parafusos para a redução da incisura radial e a penetração indesejada do parafuso da articulação radiocubital distal com visualização *skyline* à fluoroscopia (**E**).

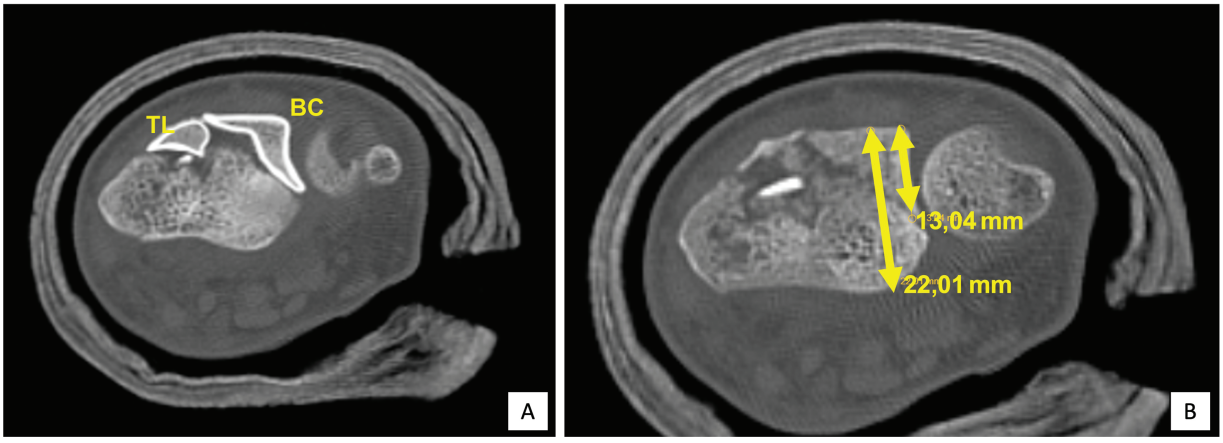

Fig. 3 Ilustração dos fragmentos dorsais (**A**). Medida da razão de fragmentos da borda cubital (BC) (**B**). **Abreviatura:** TL: tubérculo de Lister.

ADM foram de 70° de extensão, 75° de flexão, 20° de desvio radial, 35° de desvio cubital, 70° de pronação e 85° de supinação.[11] Segundo Ryu et al.,[12] a maioria das tarefas funcionais pode ser realizada com 70% por cento da ADM máxima do punho; logo, os valores mínimos aceitos foram de 49° de extensão, 52,5° de flexão, 14° de desvio radial, 24,5° de desvio cubital, 49° de pronação e 59,5° de supinação. A força de preensão foi medida tanto no lado acometido quanto no lado saudável, e a sua porcentagem no lado acometido em comparação ao lado saudável foi calculada para análise posterior.

Realizamos análises descritivas e inferenciais. O teste de Shapiro-Wilk foi utilizado para a avaliação da normalidade. Os testes do Qui-quadrado e exato de Fisher foram usados para as variáveis categóricas. Usou-se um teste *t* para a análise dos dados paramétricos dos grupos. O teste U de Mann-Whitney foi realizado para analisar os dados não paramétricos dos grupos. Um teste *t* pareado foi usado para comparar dois valores de grupos independentes. Valores de *p* inferiores a 0,05 foram considerados significativos. A análise de correlação usou o teste de Pearson se ambas as variáveis fossem paramétricas, e o teste de Spearman caso alguma das variáveis não fosse paramétrica. O valor de rho $\geq$ 0,8 foi aceito como indicativo e correlação forte, de acordo com Chan.[13]

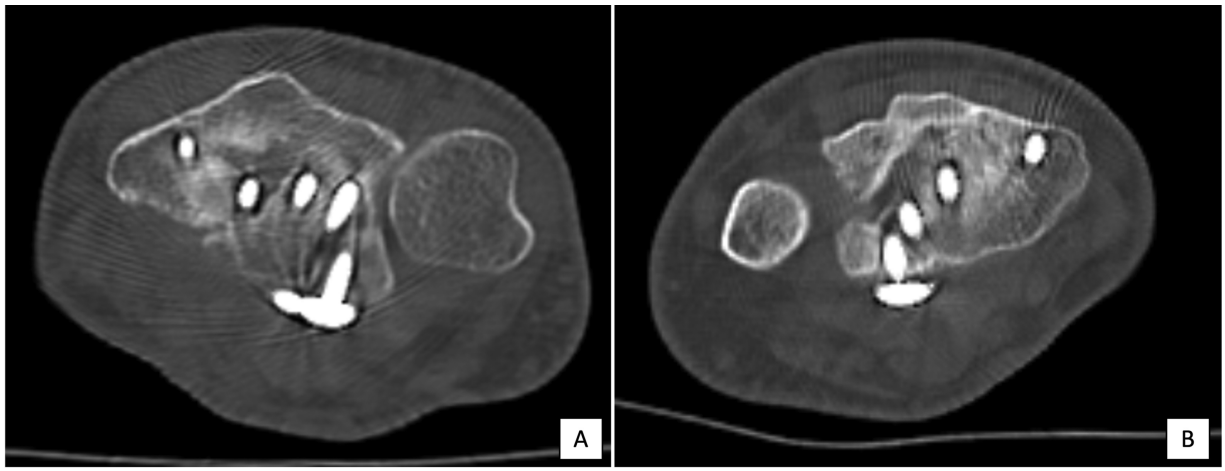

Fig. 4 Neste exemplo, o fragmento dorsal foi fixado com parafuso (**A**). Neste outro exemplo, o fragmento dorsal não pôde ser fixado com parafuso. A união foi obtida pelo lado radial (**B**).

Resultados

Os dados demográficos, as dimensões dos fragmentos, as pontuações funcionais e a ADM estão resumidos na► **Tabela 1**. O período médio de acompanhamento foi de $24,1 \pm 4,1$ (mínimo: 17; máximo: 32) meses. No último acompanhamento, os formulários de pesquisa foram preenchidos e as pontuações funcionais foram calculadas. A média de força de preensão do lado operado foi de $35,0 \pm 6,0$ kg e, do lado sadio, de $39,1 \pm 4,6$ kg, com diferença significativa ($p = 0,0002$). A porcentagem média do lado operado em relação ao lado sadio foi de $89,5 \pm 9,8$%. A ADM mínima necessária foi alcançada em 90,9% para flexão, extensão, desvio radial e desvio ulnar, enquanto todos os pacientes (100%) atingiram faixa normal para pronaç ão e supinação.

A ►**Tabela 2** mostra a comparação dos parâmetros radiológicos nos períodos pré e pós-operatório. A AR, a VC e a IP melhoraram significativamente após a cirurgia. Todos os fragmentos dorsais apresentavam luxação e foram reduzidos com sucesso com a abordagem cirúrgica volar pela técnica de Orbay. A fixação foi feita com o parafuso da placa volar em quatro pacientes no fragmento da BC e em sete pacientes no fragmento do TL. Apesar disso, houve uma luxação da BC de 2,4 mm em um paciente que não cumpriu os protocolos de acompanhamento. Além disso, pelo menos 81,82% dos pacientes estavam dentro da normalidade em relação a todos os parâmetros.

Por meio da análise de correlação, verificou-se o efeito da área do fragmento dorsal nas pontuações funcionais (GW e DASH), no percentual de força de preensão e na ADM (flexão, extensão, desvio radial, desvio cubital, pronação, supinação). Não houve correlação forte com a área de fragmentos da BC, a área de fragmentos do TL, a área total do fragmento dorsal ou a porcentagem de área fixada. Embora todas as proporções da BC fossem superiores a 25%, apenas 4 fragmentos da BC puderam ser fixados por parafuso com placa volar; além disso, a média da área dos fragmentos fixados foi significativamente maior ($0,8 \pm 0,3\ cm^2$ *versus* $1,2 \pm 0,2\ cm^2$; $p = 0,0223$). Não houve diferença significativa quanto à fixação do fragmento do TL ($0,6 \pm 0,4\ cm^2$ *versus* $1,0 \pm 0,8\ cm^2$; $p = 0,1907$).

Dos 22 pacientes do estudo, 8 apresentavam fraturas concomitantes no punho ou no antebraço, e 4 deles tiveram complicações. Cinco pacientes tiveram uma fratura estiloide cubital, um apresentou uma fratura na cabeça do rádio, um teve uma fratura do escafoide e um apresentou luxação na articulação radiocubital distal (ARCD). O paciente de número 3, que tinha uma fratura estiloide cubital, apresentou luxação mínima do fragmento da BC (de 2,4 mm após a cirurgia) que não foi fixada com parafuso. O paciente sofreu consolidação tardia (►**Fig. 5**). O paciente de número 5, que apresentava uma luxação da ARCD na forma de uma fratura estiloide cubital que foi fixada com fios de banda de tensão, manteve a estabilidade desta articulação; porém, um dos parafusos afetava os extensores do dedo indicador dorsalmente (►**Fig. 6**). A placa volar do paciente de número 7 foi removida devido à irritação e tenossinovite dos flexores. Por último, o paciente de número 10 era fumante inveterado e apresentou consolidação tardia.

Discussão

Apesar das inovações na cirurgia ortopédica, o tratamento das fraturas intra-articulares do rádio distal que acompanham as fraturas da borda dorsal é desafiante. Em alguns estudos[14–17] acerca do tratamento dessa fratura complexa com uma placa de bloqueio volar padrão, os fragmentos de fratura livre dorsal não puderam ser fixados adequadamente, mas cicatrizaram bem. Neste estudo, não houve ausência de consolidação dos fragmentos dorsais, mas dois pacientes apresentaram consolidação tardia dos fragmentos dorsais, um processo que demorou mais de três meses.

Todos os pacientes do estudo obtiveram excelente redução e estabilidade dos fragmentos da BU e do TL por meio de placas bloqueadas volares de ângulo fixo. Embora tenhamos antecipado bons desfechos funcionais, o sucesso jaz nos detalhes. A negligência de fraturas da borda dorsal durante a cirurgia pode levar a problemas de longo prazo, o que

Tabela 1 Dados demográficos, do fragmento dorsal e funcionais da amostra do estudo

Idade (anos): média ± DP	**39,7 ± 10,7**
Gênero: n (%)	
Feminino	5 (22,7)
Masculino	17 (77,3)
Lado: n (%)	
Direito	11 (50,0)
Esquerdo	11 (50,0)
Dominância: n (%)	11 (50,0)
Tempo até a apresentação (dias): média ± DP	15,6 ± 11,3
Tempo de acompanhamento (meses): média ± DP	24,1 ± 4,1
Borda cubital	
Largura (mm): média ± DP	13,4 ± 3,1
Profundidade (mm): média ± DP	6,6 ± 1,4
Área (cm^2): média ± DP	0,9 ± 0,3
Fixação com parafuso do fragmento:[a] n (%)	4 (18,2)
Razão de fragmentos da BC: média ± DP	0,4 ± 0,1
Lacuna pré-operatória (mm): média ± DP	2,0 ± 1,2
Lacuna pós-operatória (mm): média ± DP	0,2 ± 0,6
Tubérculo de Lister	
Largura (mm): média ± DP	9,3 ± 3,00
Profundidade (mm): média ± DP	7,3 ± 3,2
Área (cm^2): média ± DP	0,7 ± 0,5
Fixação com parafuso do fragmento:[a] n (%)	7 (31,8)
Área total do fragmento (cm^2): média ± DP	1,6 ± 0,7
Área do fragmento fixado (%)	44,5 ± 41,3
Pontuação na classificação de Gartland Werley: média ± DP	2,1 ± 2,0
Pontuação no DASH: média ± DP	4,3 ± 3,2
Força de apreensão (kg): média ± DP	
Lado operado	35,0 ± 6,0
Lado saudável (controle)	39,1 ± 4,6
Operado/Controle (%)	89,5 ± 9,8
Amplitude de movimento: média ± DP/n (%)[b]	
Extensão	69,6 ± 9,3/20 (90,9%)
Flexão	70,5 ± 10,3/20 (90,9%)
Desvio radial	21,1 ± 4,4/20 (90,9%)
Desvio cubital	28,5 ± 5,9/20 (90,9%)
Pronação	73,4 ± 6,6/22 (100%)
Supinação	78,5 ± 8,3/22 (100%)

Abreviaturas: DASH, questionário *Disabilities of the Arm, Shoulder and Hand*; DP, desvio padrão; GW, classficação de Gartland Werley.
Notas: Para as variáveis categóricas, "n" é o número de pacientes que atendem à condição, e "%" é o percentual desses pacientes. [a]A fixação do fragmento com parafuso indica a presença de um parafuso que segura o fragmento. [b]Neste contexto, "n" é o número de pacientes capazes de atingir a amplitude mínima necessária para cada movimento específico, e "%" é a porcentagem desses pacientes.

Tabela 2 Parâmetros pré e pós-operatórios da amostra do estudo

Parâmetro	Pré-operatório: média ± DP	Pós-operatório: média ± DP	*p*	Diferença (pós e pré): média ± DP	Amplitude normal pré-operatória: n (%)	Amplitude normal pós-operatória: n (%)	*p*
Inclinação radial	22,6 ± 5,1	23,2 ± 3,1	0,5151	0,6 ± 4,4	22 (100%)	22 (100%)	1,000
Altura radial	11,8 ± 3,6	13,1 ± 2,4	**0,0016**	1,3 ± 1,5	18 (81,8%)	20 (90,9%)	0,1573
Variância cubital	1,3 ± 1,6	0,1 ± 1,6	**0,0124**	-1,2 ± 2,0	10 (45,5%)	18 (81,8%)	**0,0047**
Inclinação palmar	-4,3 ± 15,8	3,8 ± 3,7	**0,0457**	9,1 ± 16,1	18 (81,8%)	22 (100%)	**0,0455**
Lacuna do fragmento	2,0 ± 1,2	0,2 ± 0,6	**0,0000**	1,8 ± 0,8	15 (68,2%)*	21 (95,5)*	**0,0143**

Abreviaturas: DP, desvio padrão; Pós, pós-operatório; Pré, pré-operatório.
Notas: Val.ores de $p < 0,05$ foram considerados significativos e escritos em negrito. *Em relação à lacuna do fragmento, aqueles sem luxação (com lacuna < 2 mm) foram considerados dentro da faixa de normalidade.

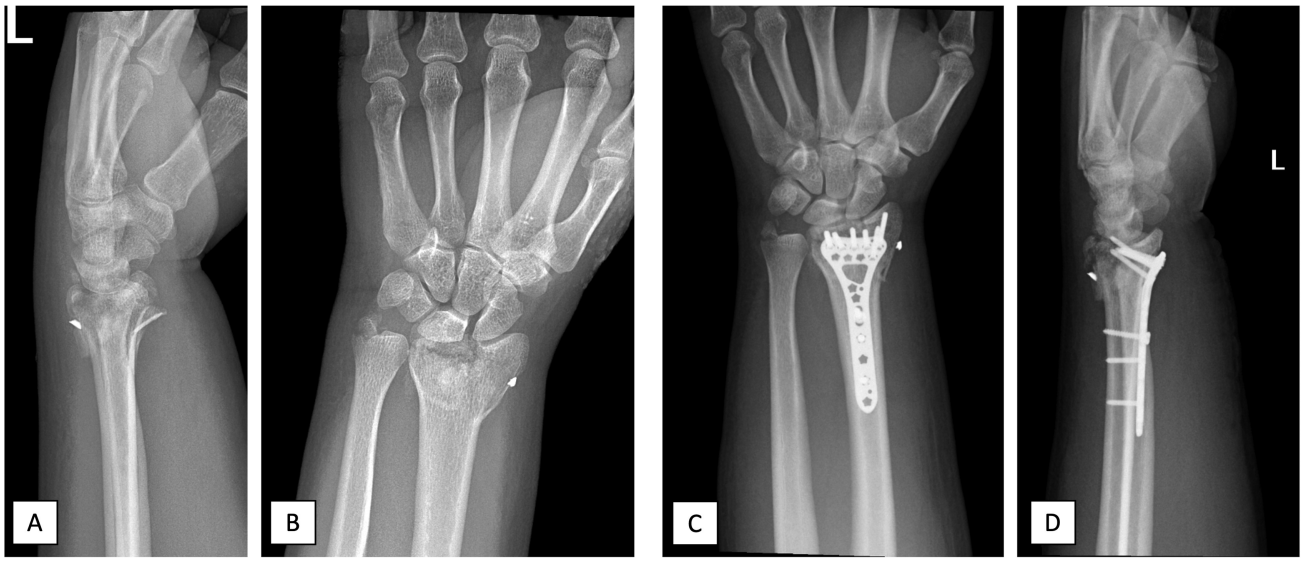

Fig. 5 Radiografias pré-operatórias (**A**,**B**) e pós-operatórias (**C**,**D**) do paciente de número 3, que apresentava fratura estiloide cubital, luxação mínima do fragmento da borda cubital (não fixado com parafuso), cominuição e consolidação tardia. O objeto representado ao longo do estiloide radial é um corpo estranho presente desde a infância.

motivou a realização deste estudo. Portanto, continuamos vigilantes quanto às complicações associadas a esses fragmentos e os elucidamos minuciosamente.

Vanhaecke e Fernandez[18] relataram que o sucesso do procedimento que usa a placa volar de ângulo fixo depende da obtenção de fixação sólida e excelente apoio ósseo



Fig. 6 Radiografias pré-operatórias (**AB**), radiografias pós-operatórias (**C**,**D**) e tomografia computadorizada (**E–H**) do paciente de número 5, com luxação pré-operatória da articulação radiocubital distal (ARCD) (fratura da base estiloide do cúbito fixada com fios de banda de tensão). O paciente não apresentava subluxação da ARCD, mas tinha um parafuso que afetava dorsalmente os extensores do dedo indicador.

subcondral. Neste estudo, não houve casos de falha de fixação em nenhum paciente tratado com placas volares de ângulo fixo.

É difícil reduzir e fixar o bloco dorsal fraturado contra o osso volar com apenas uma incisão volar, mas os cirurgiões ainda tentam resolver tudo do lado volar.[19] Para superar esse problema, alguns cirurgiões[20,21] tentaram reduzir o bloco fraturado e luxado por tração manual ou com o acréscimo de uma mini-incisão dorsal. A tração não pode corrigir a inclinação dorsal da parte distal fraturada porque os ligamentos radiocarpais volares intactos são mais curtos e grossos do que os ligamentos radiocarpais dorsais. Assim, a tração longitudinal às vezes pode prejudicar a redução dos fragmentos ósseos dorsais. Devido a esse viés mecânico, não incluímos fraturas da faceta semilunar volar neste estudo. De acordo com a técnica cirúrgica de Orbay, o tendão braquiorradial dos pacientes foi seccionado a partir de sua inserção, o rádio proximal foi virado para baixo, e o bloco da fratura dorsal e a superfície articular foram expostos por completo.[22] Se o bloco ósseo dorsal fosse grande o suficiente, o fragmento era fixado com um único parafuso a partir dos orifícios da placa volar e perfurado apenas até a cortical próxima, para evitar irritação do tendão extensor. Apesar de todos os esforços para reduzir e fixar os fragmentos dorsais com a abordagem volar, não sabemos como esses fragmentos se consolidaram até o momento. Neste estudo, a luxação inicial e a cominuição do fragmento da BC não afetaram o processo de consolidação. Se apenas o córtex volar fosse reduzido sem abordar os fragmentos dorsais, o resultado poderia não ter sido tão favorável. Isto se deve à necessidade de manipular e reduzir indiretamente os fragmentos dorsais da face volar.

As pontuações na GW e no DASH estão entre as medidas de desfecho mais empregadas na literatura.[23] A pontuação no DASH destaca-se como a preferida para a avaliação de pacientes com acometimento de múltiplas articulações dos membros superiores, o que enfatiza a sua funcionalidade abrangente.[24] Por outro lado, a pontuação na GW é a melhor para a avaliação após a cirurgia do punho, mas ainda precisa ser validada.[23,25] A classificação de GW utiliza um sistema de pontos de demérito que requer uma avaliação objetiva da função do punho. Baseia-se no conceito de que um mínimo de 45° de dorsiflexão, 30° de flexão palmar, 15° de desvio cubital e radial e 50° de pronação e supinação são normais.[23] neste estudo, as pontuações na GW e no DASH apresentaram correlação (rho = 0,7774; $p = 0,000$). A GW também foi associada à força de preensão (rho = - 0,8058; $p = 0,000$), mas não o DASH (rho = -0,3559).

Knirk e Jupiter[5] demonstraram que a congruência articular correta determina significativamente os desfechos de FRDs articulares complexas. Apesar disso, a perda da redução da faceta semilunar volar foi sempre relatada. Infelizmente, o impacto das fraturas com luxação da borda dorsal tem atraído pouca atenção.[26,27] Algumas publicações[15,28,29] mostram que as margens dorsais luxadas não têm efeito adverso nos desfechos radiográficos e clínicos. Neste estudo, os fragmentos da borda dorsal não tiveram um efeito negativo nas medidas de desfechos.

Os fragmentos intra-articulares do rádio distal são classificados como faceta volar semilunar, coluna radial, fragmentos dorsocubitais (BC) e borda dorsal (TL).[30] A luxação do fragmento dorsocubital é o tipo mais comum de FRD.[31] Os fragmentos dorsocubitais luxados também podem afetar a cinemática da ARCD; por isso, estes pacientes tendem a perder a capacidade de supinação.[32] Neste estudo, a redução intermediária da coluna no pós-operatório também foi adequada, mas houve perda de rotação em um caso, apesar da congruência da ARCD. Neste estudo, observamos que o bloco ósseo dorsal que contém o TL estava cicatrizado devido à sua localização central. Este é o primeiro relato na literatura das propriedades da área superficial deste bloco ósseo dorsal e seu processo de consolidação.

Lee et al.[33] estudaram 48 pacientes com FRDs instáveis, fragmentos dorsocubitais com luxação de mais de 2 mm e mais de 1/4 da superfície articular. Estes autores relataram que o esforço para a fixação do fragmento dorsocubital nos orifícios da placa volar não afetou os desfechos. Considerando a área superficial e o volume deste fragmento, poderíamos fixar com firmeza somente quatro fragmentos do lado volar. Além disso, Kim e Cho[17] observaram que, nos casos em que o fragmento dorsal é delgado, a ausência de fixação não parece comprometer a estabilidade ou o desfecho clínico. Da mesma forma, em nossos casos, a fixaç ão dos fragmentos dorsais com parafusos volares também não afetou os resultados.

Embora a relação mecânica entre a incongruência da superfície articular e a osteoartrite pós-traumática ainda não seja compreendida por completo, acredita-se que a osteoartrite seja causada por alterações no estresse radiocárpico.[34] Bradway et al.[35] relataram que uma incongruência > 2 mm na superfície articular radial é essencial para o desenvolvimento da artrite pós-traumática. Além disso, foi relatado[36] que a função da articulação do carpo após o acometimento da ARCD é importante no prognóstico e influencia a dor, a instabilidade articular e a rotação do antebraço. Portanto, a redução e a fixação da incisura radial devem ser tão cruciais quanto às da superfície articular radiocarpal no tratamento da FRD. Neste estudo, nenhum paciente apresentou artrite pós-traumática da ARCD, mas o período de acompanhamento foi insuficiente para tal avaliação.

Axelrod et al.[37] introduziram uma abordagem limitada na tentativa de redução com uma pequena incisão longitudinal de aproximadamente 2 cm na face dorsal do rádio distal. Assim, a redução da incisura radial com a incisão posterior também é facilitada. Nos casos em que o fragmento cubital dorsal não pode ser reduzido volarmente, uma mini-incisão dorsal pode ser utilizada. Essas placas dorsais devem ser monitoradas com cuidado e, caso provoquem sinovite, devem ser removidas o mais rápido possível, antes que ocorra a ruptura do tendão.

Este estudo tem várias limitações que merecem consideração. Em primeiro lugar, deve-se notar que se trata de um estudo retrospectivo centrado em um grupo de pacientes relativamente homogêneo. Lamentavelmente, não houve pacientes com fragmentos isolados de BC ou TL, o que limitou

o escopo para uma análise abrangente dessas condições específicas. A ausência de pacientes com luxação pós-operatória impediu nossa capacidade de comentar as ramificações funcionais de uma fratura luxada da borda dorsal. Além disso, nenhum paciente foi tratado com placas dorsais ou duplas por meio de incisões dorsais, o que impossibilitou uma avaliação de sua eficácia e valor. Em segundo lugar, a maioria dos participantes do estudo era jovem, com média de idade de $39,7 \pm 10,7$ anos. Consequentemente, a generalização dos nossos resultados para pacientes idosos com osteoporose pode ser limitada.

Conclusão

O tratamento de fraturas intra-articulares complexas do rádio distal com fixação usando placa de ângulo fixo e abordagem volar apresenta bons desfechos funcionais iniciais. A consolidação do fragmento cubital dorsal em direção ao fragmento cubital volar é proporcional à lacuna entre esses fragmentos. Parafusos cubitais distais inseridos através da placa volar nem sempre ajudam na consolidação dos fragmentos cubitais dorsais sem intercorrências. Embora os fragmentos do TL possam cicatrizar sem problemas em qualquer condição, há a possibilidade de problemas em longo prazo se o fragmento da BC não estiver bem reduzido e estabilizado. Esta é a mensagem principal deste estudo. Em caso de dúvida na fluoroscopia, mini-incisões dorsais podem ser úteis, porém, mais estudos são necessários para avaliar sua eficácia. O tratamento de fraturas intra-articulares do rádio distal com fragmentos dorsais com placas volares pode causar dor e limitação da rotação do antebraço devido a uma osteoartrite de desenvolvimento lento; este fato não deve ser subestimado.

Embora este estudo traga informações valiosas, as limitações devem ser consideradas ao se interpretar e extrapolar os resultados. Mais pesquisas com grupos diversos de pacientes e projetos prospectivos são necessárias para expandir a amplitude do conhecimento neste campo.

Contribuições dos Autores

Cada autor contribuiu individual e significativamente para o desenvolvimento deste artigo: UB, EA e YY pesquisaram a literatura e conceberam o estudo; YY e EA participaram do desenvolvimento do protocolo; ÖHK obteve a aprovação ética; MDS e ÖHK participaram do recrutamento de pacientes e da análise de dados; MDS e UB escreveram o primeiro rascunho do manuscrito; e MA supervisionou, revisou e editou o estudo. Todos os autores revisaram e editaram o manuscrito e aprovaram sua versão final.

Suporte Financeiro

Os autores declaram que não receberam suporte financeiro de agências dos setores público, privado ou sem fins lucrativos para a realização deste estudo.

Conflito de Interesses

Os autores não têm conflito de interesses a declarar.

Agradecimentos

Os autores gostariam de agradecer ao Departamento de Radiologia, por auxiliar e orientar esta pesquisa, e ao Dr. Davut Oğulcan Çelik, pela ilustração na ► **Fig. 2C**.

Referências

1 Kim JK, Park SD. Outcomes after volar plate fixation of low-grade open and closed distal radius fractures are similar. Clin Orthop Relat Res 2013;471(06):2030–2035
2 Chang HC, Poh SY, Seah SC, Chua DT, Cha BK, Low CO. Fragment-specific fracture fixation and double-column plating of unstable distal radial fractures using AO mini-fragment implants and Kirschner wires. Injury 2007;38(11):1259–1267
3 Musgrave DS, Idler RS. Volar fixation of dorsally displaced distal radius fractures using the 2.4-mm locking compression plates. J Hand Surg Am 2005;30(04):743–749
4 Ng CY, McQueen MM. What are the radiological predictors of functional outcome following fractures of the distal radius? J Bone Joint Surg Br 2011;93(02):145–150
5 Knirk JL, Jupiter JB. Intra-articular fractures of the distal end of the radius in young adults. J Bone Joint Surg Am 1986;68(05):647–659
6 Lutsky K, McKeon K, Goldfarb C, Boyer M. Dorsal fixation of intra-articular distal radius fractures using 2.4-mm locking plates. Tech Hand Up Extrem Surg 2009;13(04):187–196
7 Kibar B. Combined palmar and dorsal plating of four-part distal radius fractures: Our clinical and radiological results. Jt Dis Relat Surg 2021;32(01):59–66
8 Tang JB, Giddins G. Why and how to report surgeons' levels of expertise. J Hand Surg Eur Vol 2016;41(04):365–366
9 Evans BT, Jupiter JB. Best Approaches in Distal Radius Fracture Malunions. Curr Rev Musculoskelet Med 2019;12(02):198–203
10 Jupiter JB, Ring D. A comparison of early and late reconstruction of malunited fractures of the distal end of the radius. J Bone Joint Surg Am 1996;78(05):739–748
11 Eaton C. Eaton Hand Surgery, The Electronic Textbook of Hand Surgery [accessed January 1st, 2023]. Available from: https://www.eatonhand.com/nor/nor002.htm
12 Ryu JY, Cooney WP III, Askew LJ, An KN, Chao EY. Functional ranges of motion of the wrist joint. J Hand Surg Am 1991;16(03):409–419
13 Chan YH. Biostatistics 104: correlational analysis. Singapore Med J 2003;44(12):614–619
14 Iba K, Ozasa Y, Wada T, Kamiya T, Yamashita T, Aoki M. Efficacy of radial styloid targeting screws in volar plate fixation of intra-articular distal radial fractures: a biomechanical study in a cadaver fracture model. J Orthop Surg Res 2010;5:90
15 Rajadurai OR, Roberts RJ, Yeldhos S, Lekshmi AV, Shripriya K. Functional Outcome of Unstable Distal Radius Fracture with Dorsally Displaced Radial rim Treated with Volar Variable Angle Locking Compression Plate. Int J Sci Stud 2020;8(04):31–34
16 Katz MA, Beredjiklian PK, Bozentka DJ, Steinberg DR. Computed tomography scanning of intra-articular distal radius fractures: does it influence treatment? J Hand Surg Am 2001;26(03):415–421
17 Kim JK, Cho SW. The effects of a displaced dorsal rim fracture on outcomes after volar plate fixation of a distal radius fracture. Injury 2012;43(02):143–146
18 Vanhaecke J, Fernandez DL. DVR plating of distal radius fractures. Injury 2015;46(Suppl 5):S33–S36
19 Loveridge J, Ahearn N, Gee C, Pearson D, Sivaloganathan S, Bhatia R. Treatment of distal radial fractures with the DVR-A plate–the early Bristol experience. Hand Surg 2013;18(02):159–167
20 Frattini M, Soncini G, Corradi M, Panno B, Tocco S, Pogliacomi F. Complex fractures of the distal radius treated with angular stability plates. Chir Organi Mov 2009;93(03):155–162

21 Tarallo L, Adani R, Mugnai R, Catani F. The treatment of distal radius articular fractures of C1-C2 type with DVR plate: analysis of 40 cases. Musculoskelet Surg 2011;95(03):225–230
22 Orbay J. Volar plate fixation of distal radius fractures. Hand Clin 2005;21(03):347–354
23 Changulani M, Okonkwo U, Keswani T, Kalairajah Y. Outcome evaluation measures for wrist and hand: which one to choose? Int Orthop 2008;32(01):1–6
24 Beaton DE, Katz JN, Fossel AH, Wright JG, Tarasuk V, Bombardier C. Measuring the whole or the parts? Validity, reliability, and responsiveness of the Disabilities of the Arm, Shoulder and Hand outcome measure in different regions of the upper extremity. J Hand Ther 2001;14(02):128–146
25 Dacombe PJ, Amirfeyz R, Davis T. Patient-Reported Outcome Measures for Hand and Wrist Trauma: Is There Sufficient Evidence of Reliability, Validity, and Responsiveness? Hand (N Y) 2016;11(01):11–21
26 Harness NG, Jupiter JB, Orbay JL, Raskin KB, Fernandez DL. Loss of fixation of the volar lunate facet fragment in fractures of the distal part of the radius. J Bone Joint Surg Am 2004;86(09):1900–1908
27 Ruch DS, Wray WH III, Papadonikolakis A, Richard MJ, Leversedge FJ, Goldner RD. Corrective osteotomy for isolated malunion of the palmar lunate facet in distal radius fractures. J Hand Surg Am 2010;35(11):1779–1786
28 Estrella EP, Hung LK, Ho PC, Tse WL. Arthroscopic repair of triangular fibrocartilage complex tears. Arthroscopy 2007;23 (07):729–737, 737.e1
29 Kim JK, Yun YH, Kim DJ. The Effect of Displaced Dorsal Rim Fragment in a Distal Radius Fracture. J Wrist Surg 2016;5(01):31–35
30 Medoff RJ. Essential radiographic evaluation for distal radius fractures. Hand Clin 2005;21(03):279–288
31 Tanabe K, Nakajima T, Sogo E, Denno K, Horiki M, Nakagawa R. Intra-articular fractures of the distal radius evaluated by computed tomography. J Hand Surg Am 2011;36(11):1798–1803
32 Crisco JJ, Moore DC, Marai GE, et al. Effects of distal radius malunion on distal radioulnar joint mechanics–an in vivo study. J Orthop Res 2007;25(04):547–555
33 Lee JI, Cho JH, Lee SJ. The effects of the Frag-Loc(®) compression screw on distal radius fracture with a displaced dorsoulnar fragment. Arch Orthop Trauma Surg 2015;135(09):1315–1321
34 Anderson DD, Deshpande BR, Daniel TE, Baratz ME. A three-dimensional finite element model of the radiocarpal joint: distal radius fracture step-off and stress transfer. Iowa Orthop J 2005; 25:108–117
35 Bradway JK, Amadio PC, Cooney WP. Open reduction and internal fixation of displaced, comminuted intra-articular fractures of the distal end of the radius. J Bone Joint Surg Am 1989;71(06): 839–847
36 Fernandez DL. Radial osteotomy and Bowers arthroplasty for malunited fractures of the distal end of the radius. J Bone Joint Surg Am 1988;70(10):1538–1551
37 Axelrod T, Paley D, Green J, McMurtry RY. Limited open reduction of the lunate facet in comminuted intra-articular fractures of the distal radius. J Hand Surg Am 1988;13(03):372–377