Artéria mediana persistente e síndrome do túnel do carpo: Um estudo retrospectivo

Persistent Median Artery and Carpal Tunnel Syndrome: A Retrospective Study

Yago de Andrade Fonseca Felix[1] Vitor Henrique de Lima Pistilli[1] Luis Guilherme Rosifini Alves Rezende[1] Filipe Jun Shimaoka[1] Luiz Garcia Mandarano-Filho[1] Nilton Mazzer[1]

[1] Departamento de Ortopedia e Anestesiologia, Hospital das Clínicas, Faculdade de Medicina de Ribeirão Preto, Universidade de São Paulo, Ribeirão Preto, SP, Brasil

Rev Bras Ortop 2024;59(6):e895–e900.

Endereço para correspondência Luis Guilherme Rosifini Alves Rezende, MD, PhD, Departamento de Ortopedia e Anestesiologia, Hospital das Clínicas, Faculdade de Medicina de Ribeirão Preto, Universidade de São Paulo, Avenida Bandeirantes, 3900, CEP 14048-900, Ribeirão Preto, SP, Brasil (e-mail: lgrezende@usp.br).

Resumo

Objetivo Este é um estudo retrospectivo acerca da persistência da artéria mediana associada à síndrome do túnel do carpo (STC).

Métodos Este é um estudo retrospectivo da persistência da artéria mediana e STC. Os critérios de exclusão foram pacientes que não apresentavam artéria mediana persistente, aqueles que eram diabéticos ou reumatoides e os que decidiram não realizar a cirurgia. Apenas 25 pacientes foram elegíveis para este estudo retrospectivo.

Resultados A trombose da artéria mediana apresentou diferenças estatísticas considerando as variáveis sexo ($p = 0{,}009$), achados eletroneuromiográficos ($p = 0{,}021$), profissão ($p = 0{,}066$) e "duração total desde o início dos sintomas" ($p = 0{,}055$). A atrofia da musculatura tenar não apresentou diferenças estatísticas à comparação das variáveis. O nervo mediano bífido apresentou diferenças estatísticas em comparação aos testes provocativos ($p = 0{,}013$), frequência dos sintomas ($p = 0{,}001$) e idade ($p = 0{,}028$).

Conclusão Embora incomum, a persistência da artéria mediana deve ser considerada um diagnóstico diferencial da STC. A ultrassonografia é um método confiável para prever a anatomia do túnel do carpo. O início tardio e os sintomas podem influenciar a trombose arterial e piorar os sintomas.

Palavras-chave
- artéria mediana
- nervo mediano
- neuropatia mediana
- síndrome do túnel carpal

Trabalho desenvolvido no Departamento de Ortopedia e Anestesiologia do Hospital das Clínicas da Faculdade de Medicina de Ribeirão Preto da Universidade de São Paulo, Ribeirão Preto, SP, Brasil

recebido
26 de junho de 2022
aceito
18 de janeiro de 2023

DOI https://doi.org/10.1055/s-0044-1785657.
ISSN 0102-3616.

© 2024. The Author(s).
This is an open access article published by Thieme under the terms of the Creative Commons Attribution 4.0 International License, permitting copying and reproduction so long as the original work is given appropriate credit (https://creativecommons.org/licenses/by/4.0/).

Thieme Revinter Publicações Ltda., Rua do Matoso 170, Rio de Janeiro, RJ, CEP 20270-135, Brazil

Abstract

Objective This study presents a retrospective study of persistent median artery associated with carpal tunnel syndrome (CTS).

Methods A retrospective study of the persistent median artery and CTS. Exclusion criteria were patients who did not present persistent median artery, those who were diabetic, or had rheumatoid diseases and those who decided not to do the surgery. Only 25 patients were eligible for this retrospective study.

Results Median artery thrombosis had statistical differences considering the variables gender ($p = 0.009$), electroneuromyography findings ($p = 0.021$), profession ($p = 0.066$), and "total duration since the beginning of the symptoms" ($p = 0.055$). Thenar muscle atrophy had no statistical differences when compared to the variables. Bifid median nerve had statistical differences when compared to provocative tests ($p = 0.013$), frequency of symptoms ($p = 0.001$), and age ($p = 0.028$).

Conclusion Although uncommon, the persistent median artery should be considered a differential diagnosis for CTS. Ultrasonography is a reliable method to predict carpal tunnel anatomy. Late onset and symptoms could influence artery thrombosis and worsen the symptoms.

Keywords

- carpal tunnel syndrome
- median artery
- median nerve
- median neuropathy

Introdução

A síndrome do túnel do carpo (STC) é um distúrbio compressivo do nervo mediano ao nível do punho que acomete aproximadamente 4% da população geral e é a neuropatia compressiva mais comum do membro superior.[1,2] Esta doença foi inicialmente descrita como uma compressão causada por uma fratura distal do rádio por Paget em 1854.[3–5] O nervo mediano progride para o nível do punho adjacente a nove tendões no túnel do carpo, um canal osteofibroso inextensível. Os pacientes queixam-se de dor e parestesia com piora à noite. A fraqueza dos músculos tenares é comum e pode evoluir para atrofia desta musculatura.[5,6]

Diversas causas podem comprimir o nervo mediano, sejam elas idiopáticas ou secundárias.[6] Entre as causas secundárias, estão alterações endócrino-metabólicas (gravidez, diabetes), fraturas e luxações, tumores (gânglios, lipomas), causas sistêmicas (reumatoides), variações anatômicas e a persistência da artéria mediana.[2,6,7]

A artéria mediana é observada em cerca de 0,9 a 16% da população.[7] Esta artéria é observada no período embrionário, sendo a corrente sanguínea dominante na mão do embrião, auxiliando o desenvolvimento das artérias do membro superior e involuindo a partir da 8ª semana da gestação. Nesta fase, inicia-se a formação das artérias ulnar e radial, que se tornarão o principal suprimento vascular do território distal do membro superior.[7–9]

A persistência da artéria mediana no período fetal poderia contribuir para o desenvolvimento do arco palmar superficial, que pode ser mais exuberante que o habitual. Ao trafegar pelo túnel do carpo junto com o nervo mediano, embora rara, pode desencadear a STC.[10]

A persistência da artéria mediana pode ocorrer em dois padrões: antebraquial e palmar.[11] No primeiro, a artéria mediana termina como um ramo muscular, não atingindo o punho não acometido. No segundo tipo, a artéria mediana estende-se até o território palmar, atravessando o túnel do carpo, participando algumas vezes da formação do arco palmar superficial e tornando-se uma possível causa da STC.[2,8,11,12]

Métodos

Este estudo foi aprovado pelo comitê de ética em pesquisa (CAAE-45542621.2.0000.5440) de nossa instituição. Os pacientes e suas famílias foram informados que os dados do caso seriam submetidos para publicação e deram seu consentimento.

O estudo retrospectivo reviu prontuários de pacientes com STC associada à persistência da artéria mediana e submetidos à cirurgia de descompressão em um hospital terciário.

No total, 1.276 pacientes com STC foram submetidos à descompressão entre 2012 e 2020. Os critérios de inclusão foram pacientes que apresentaram persistência da artéria mediana e STC de 2012 a 2020, gerando uma amostra de 38 indivíduos. Os critérios de exclusão foram pacientes que não apresentavam persistência da artéria mediana, tinham diabetes e/ou doenças reumáticas e que decidiram não realizar a cirurgia. Apenas 25 pacientes foram elegíveis para este estudo retrospectivo. Utilizamos os dados presentes nos prontuários e exames de imagem, como ultrassonografia e ressonância magnética (►**Fig. 1**).

A média de idade dos pacientes foi de 41 anos (intervalo de 18 a 73 anos), sendo 17 mulheres e oito homens. Vinte e quatro pacientes eram destros. A profissão e as variáveis dos pacientes são apresentadas na ►**Tabela 1**. Os testes provocativos (Durkan e Phalen) foram realizados em todos os pacientes durante a avaliação física. Onze pacientes apresentaram dormência durante a avaliação física. Cinco pacientes relataram sintomas intermitentes e, em 20 indivíduos, os sintomas eram contínuos. Todos os pacientes queixavam-se de fraqueza; entretanto, apenas quatro pacientes apresentaram atrofia tenar

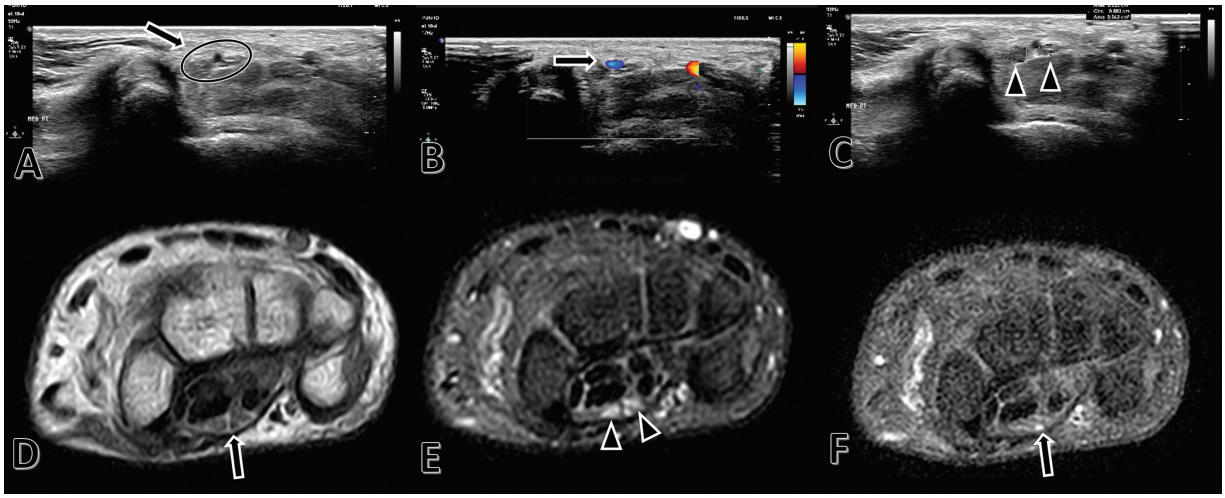

Fig. 1 Ultrassonografia. **A:** Nervo mediano (seta, círculo). **B:** Artéria mediana persistente (seta). **C:** Nervo mediano bífido (cabeças de setas). **D, E, F:** Ressonância magnética. **D:** Nervo mediano (seta). **E:** Nervo mediano bífido (pontas de seta). **F:** Artéria mediana persistente (seta).

(AMT). O protocolo pré-operatório incluiu ultrassonografia (Doppler) para mensuração do túnel do carpo e do nervo mediano. A eletroneuromiografia (EMG) foi realizada em todos os pacientes.

Os pacientes foram submetidos à descompressão cirúrgica do nervo mediano ao nível do punho. A cirurgia foi realizada em 17 punhos direitos e oito punhos esquerdos (►**Fig. 2**). Havia 19 pacientes apresentando nervo mediano bífido (NMB) à ultrassonografia. A avaliação cirúrgica revelou sete casos de trombose da artéria mediana (TAM). Nenhuma complicação foi relatada (infecção, complicações da ferida, recidiva). O acompanhamento médio foi de 76,5 meses (intervalo de 33 a 216), sem relatos de recidiva.

O teste t de Student e o teste qui-quadrado foram utilizados para análise das variáveis. Um valor de p bicaudal inferior a 0,05 foi considerado estatisticamente significativo. Todas as análises foram realizadas no Statistical Package Social Sciences (SPSS, IBM Corp., Armonk, NY, EUA) for Os X, versão 22.0.0.

Resultados

Não houve diferenças estatísticas entre as variáveis dominância (qui-quadrado: $p = 0{,}524$; Fisher: $p = 1{,}000$), lado do punho afetado (qui-quadrado: $p = 0{,}819$; Fisher: $p = 1{,}000$), etnia (qui-quadrado: $p = 0{,}856$; Fisher: $p = 1{,}001$), NMB (qui-quadrado: $p = 0{,}478$; Fisher: $p = 0{,}637$), AMT (qui-quadrado: $p = 0{,}884$; Fisher: $p = 1{,}000$), frequência dos sintomas (qui-quadrado: $p = 0{,}119$; Fisher: $p = 0{,}274$) e TAM.

Houve diferenças estatísticas na TAM considerando as variáveis sexo (qui-quadrado: $p = 0{,}009$; Fisher: $p = 0{,}023$), achados EMGs (qui-quadrado: $p = 0{,}021$; Fisher: $p = 0{,}061$), comorbidades (qui-quadrado: $p = 0{,}032$; Fisher: $p = 0{,}057$), teste provocativo (qui-quadrado: $p = 0{,}006$; Fisher: $p = 0{,}008$) e profissão (qui-quadrado: $p = 0{,}066$), sendo os empregados domésticos os mais propensos a ter TAM.

Houve diferenças estatísticas entre as variáveis "duração total desde o início dos sintomas" (ANOVA: $p = 0{,}055$; Levene: 0,003) e TAM. Não houve diferenças estatísticas nas variáveis idade (ANOVA: $p = 0{,}197$; Levene: 0,461) e TAM.

Não houve diferenças estatísticas entre as variáveis sexo (qui-quadrado: $p = 0{,}743$; Fisher: $p = 1{,}000$), dominância (qui-quadrado: $p = 0{,}656$; Fisher: $p = 1{,}000$), lado do punho afetado (qui-quadrado: $p = 0{,}743$; Fisher: $p = 1{,}000$), etnia (qui-quadrado: $p = 0{,}119$; Fisher: $p = 0{,}292$), profissão (qui-quadrado: $p = 0{,}222$), comorbidades (qui-quadrado: $p = 0{,}743$; Fisher: $p = 1{,}000$), achados EMGs (qui-quadrado: $p = 0{,}102$; Fisher: $p = 0{,}261$), testes provocativos (qui-quadrado: $p = 0{,}173$; Fisher: $p = 0{,}303$), frequência dos sintomas (qui-quadrado: $p = 0{,}275$; Fisher: $p = 0{,}549$), NMB (qui-quadrado: $p = 0{,}220$; Fisher: $p = 0{,}540$) e AMT. Não houve diferenças estatísticas entre as variáveis "duração total desde o início dos sintomas" (ANOVA: $p = 0{,}844$; Levene: 0,811) ou idade (ANOVA: $p = 0{,}644$; Levene: 0,111) e AMT.

Não houve diferenças estatísticas entre as variáveis sexo (qui-quadrado: $p = 0{,}356$; Fisher: $p = 0{,}624$), dominância (qui-quadrado: $p = 0{,}566$; Fisher: $p = 1{,}000$), lado do punho afetado (qui-quadrado: $p = 0{,}356$; Fisher: $p = 0{,}624$), etnia (qui-quadrado: $p = 0{,}181$; Fisher: $p = 0{,}345$), profissão (qui-quadrado: $p = 0{,}270$), comorbidades (qui-quadrado: $p = 0{,}936$; Fisher: $p = 1{,}014$), achados EMGs (qui-quadrado: $p = 0{,}876$; Fisher: $p = 1{,}000$). Houve diferenças estatísticas entre as variáveis testes provocativos (qui-quadrado: $p = 0{,}013$; Fisher: $p = 0{,}020$), frequência dos sintomas (qui-quadrado: $p = 0{,}001$; Fisher: $p = 0{,}005$) e NMB. Não houve diferenças estatísticas entre as variáveis "duração total desde o início dos sintomas" (ANOVA: $p = 0{,}251$; Levene: 0,018) e NMB. Contudo, houve diferença estatística na variável idade (ANOVA: $p = 0{,}028$; Levene: 0,089) e NMB.

A ►**Tabela 2** mostra os resultados das variáveis. Todos os estudos ultrassonográficos e os achados operatórios (NMB e artéria mediana persistente) foram estatisticamente relevantes (qui-quadrado: $p = 0{,}001$).

Rev Bras Ortop Vol. 59 No. 6/2024 © 2024. The Author(s).

Tabela 1 Casos e variáveis

	Sexo	Idade (anos)	Etnia	Dominância	LPA	Profissão	Comorbidades	EMG	TP	FS	AMT	NMB	TAM	DSAC (meses)
Caso 1	F	60	AA	D	D	Cozinha	HAS	S	DP	C	N	S	N	50
Caso 2	F	36	CC	D	D	Manicure	N	S	DPD	C	N	S	N	49
Caso 3	F	40	AA	D	D	ED	HAS	N	DPD	C	S	S	N	36
Caso 4	F	40	AA	D	E	ED	HAS	N	DPD	C	N	S	N	52
Caso 5	F	28	AA	D	D	ED	N	N	DPD	C	N	S	N	216
Caso 6	F	26	CC	D	E	ED	N	N	DPD	C	N	S	N	204
Caso 7	F	31	CC	D	D	ED	N	N	DPD	C	S	S	N	130
Caso 8	M	45	CC	D	D	SG	HAS	N	DPD	C	N	S	N	133
Caso 9	M	49	CC	E	E	ED	HAS	N	DPD	C	N	S	N	131
Caso 10	F	38	AA	D	E	Motorista	N	N	DPD	C	S	S	N	118
Caso 11	F	33	CC	D	D	SG	N	N	DPD	C	N	S	N	83
Caso 12	F	35	CC	D	E	ED	N	N	DPD	C	N	S	N	72
Caso 13	M	44	CC	D	D	Enfermeiro	N	N	DP	C	S	S	S	41
Caso 14	F	26	AA	D	E	Enfermeira	N	S	DP	C	N	S	S	42
Caso 15	M	18	CC	D	D	SG	N	S	DP	C	N	S	S	33
Caso 16	M	45	CC	D	D	Empresário	N	S	DP	C	N	S	S	48
Caso 17	M	35	AA	D	E	Empresário	N	S	DP	C	N	S	S	47
Caso 18	M	44	CC	D	D	Professor	N	S	DP	C	N	S	S	52
Caso 19	F	38	CC	D	D	Professora	N	N	DP	C	N	N	S	55
Caso 20	F	64	CC	D	D	Empresário	N	S	DP	I	N	N	N	51
Caso 21	F	45	CC	D	D	Cozinha	N	N	DP	I	N	N	N	49
Caso 22	F	30	AA	D	E	SG	N	N	DP	I	N	N	N	47
Caso 23	F	54	CC	D	D	Costureira	HAS	N	DP	I	N	N	N	39
Caso 24	F	48	AA	D	D	Cozinha	HAS	N	DP	I	N	S	N	44
Caso 25	M	73	CC	D	E	Professor	HAS	S	DP	C	N	N	N	91

Abreviações: AA, afro-americana; AMT, atrofia da musculatura tenar; C, contínua; CC, caucasiana; D, direito; DP, Durkan-Phalen; DPD, Durkan-Phalen-Dormência; DSAC, duração dos sintomas até a cirurgia; E, esquerdo; ED, empregado(a) doméstico(a); EMG, eletroneuromiografia; F, feminino; FS, frequência de sintomas; HAS, hipertensão arterial sistêmica; I, intermitente; LPA, lado do punho acometido; M, masculino; N, não; NMB, nervo mediano bífido; S, sim; SG, serviços gerais; TAM, trombose da artéria mediana; TP, testes provocativos.

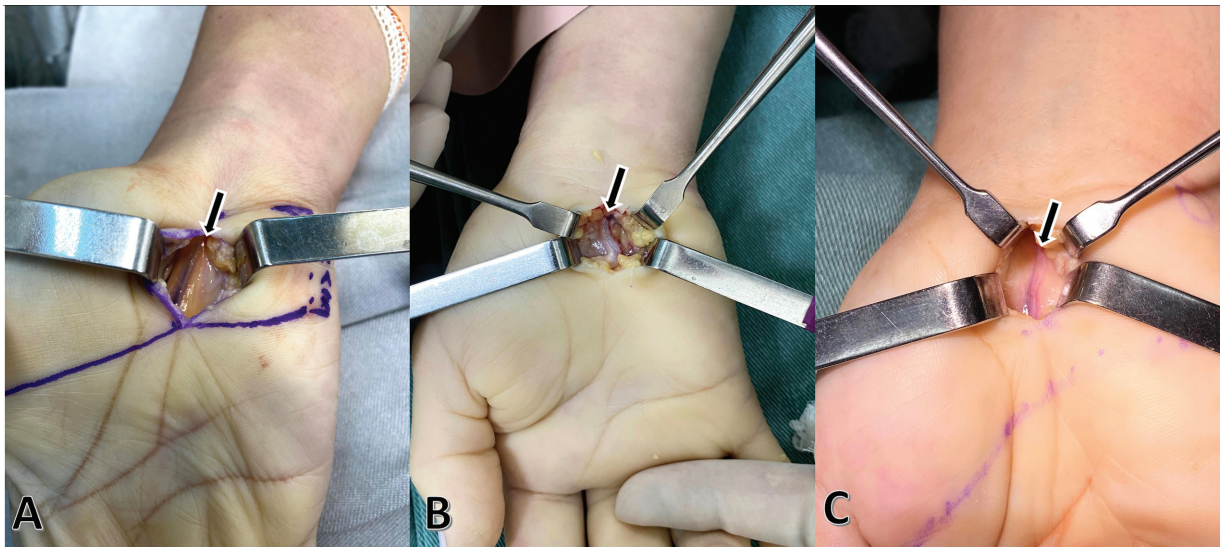

Fig. 2 Aspecto operatório da artéria mediana persistente (seta).

Discussão

A STC é uma doença bem conhecida, mas sua associação com a artéria mediana persistente continua a ser discutida. Os demais estudos e pesquisadores têm poucos pacientes e não houve estudos prospectivos. Estudos cadavéricos auxiliam a compreensão da epidemiologia e distribuição anatômica da artéria mediana, mas a STC ainda é difícil de compreender. Não houve relatos sobre o comportamento da síndrome e quantas artérias medianas persistentes evoluiriam para tal, tornando-se a STC com artéria mediana persistente (STC-AMP). Os pacientes diabéticos e reumatoides foram excluídos porque a mononeuropatia diabética e as características reumatoides poderiam se sobrepor aos da síndrome.

Tabela 2 Resultados das variáveis estudadas e trombose da artéria mediana, nervo mediano bífido e atrofia da musculatura tenar

	TAM	NMB	AMT
Sexo^{+}	0,009	0,356	0,743
Dominância^{+}	0,524	0,566	0,656
LPA^{+}	0,819	0,356	0,743
Etnia^{+}	0,856	0,181	0,119
NMB^{+}	0,478	X	0,220
FS^{+}	0,119	0,001	0,275
AMT^{+}	0,884	0,220	X
Achados à EMG^{+}	0,021	0,876	0,102
Profissão^{+}	0,066	0,270	0,222
Comorbidades^{+}	0,032	0,936	0,743
TP^{+}	0,006	0,013	0,173
Duração total desde o início dos sintomas*	0,055	0,251	0,844
Idade*	0,197	0,028	0,644
TAM^{+}	X	0,478	0,884

Abreviações: AMT, atrofia da musculatura tenar; EMG, eletroneuromiografia; FS, frequência de sintomas; LPA, lado do punho acometido; NMB, nervo mediano bífido; TAM, trombose da artéria mediana; TP, testes provocativos. **Notas:** *Teste t de Student; $^{+}$teste qui-quadrado.

Sabemos que a maioria dos estudos explica os sintomas intermitentes da STC-AMP, mas a literatura atual não registra um ponto de corte. Considerando nossos dados, todos os pacientes relataram dor noturna intermitente e dormência, piorando durante o verão ou dias quentes e melhorando no inverno ou dias frios. Além disso, 18 pacientes queixaram-se de piora dos sintomas após 2 anos. Neste momento, os sintomas intermitentes tornam-se contínuos. Os outros 7 pacientes procuraram atendimento médico após 3 anos devido aos sintomas contínuos. Na primeira avaliação, todos os pacientes apresentaram teste provocativo positivo (Durkan e Phalen), mas apenas 7 apresentaram dormência durante o dia da avaliação física antes do teste.

Quanto à associação entre a persistência da artéria mediana e a STC, Barfred et al.[13] observaram dois grupos distintos. O primeiro apresentou sintomas típicos, de início insidioso e evolução crônica, com achado cirúrgico de artéria mediana persistente e patente. O segundo grupo apresentou sintomas de início abrupto, com dor intensa e parestesia, com observação de TAM persistente durante o procedimento cirúrgico.[2,13]

É fundamental estar atento à TAM persistente como diagnóstico diferencial da STC, pois geralmente a EMG não revela alterações, já que, devido à natureza da agressão ao nervo, não há degenerações axonais iniciais.[1,2,7]

A distribuição da artéria mediana persistente é uma anomalia incomum, com alta incidência de associação com o arco palmar incompleto, sugerindo que deve ser preservada para prevenir sintomas de isquemia nos dedos.[7,14–17]

Alguns estudos sugerem que os sintomas neurológicos de início súbito de compressão do nervo mediano à altura do túnel do carpo, a sensação de frio e o edema devem ser tratados como alertas clínicos, levando à realização de ultrassonografia com Doppler colorido das artérias dos membros superiores.[14]

A angiotomografia pode mostrar mais detalhes com maior precisão, determinando a dominância da artéria mediana na perfusão da mão e auxiliando a melhor tomada de decisão.[14]

Além disso, alguns estudos defendem a avaliação ultrassonográfica antes da descompressão do túnel do carpo para avaliação da anatomia local e observação da presença da artéria mediana persistente. O torniquete provoca esvaziamento dos vasos ou danos, aumentando o risco de sequelas e recidiva do quadro.[15–19]

Gassner et al.[16] descreveram uma classificação da artéria mediana persistente e do nervo mediano como normal, em divisão alta e NMB. Esta divisão correlaciona a localização da artéria mediana persistente ao nervo mediano no túnel do carpo (ulnar, radial ou intermediário). O nervo mediano normal tem uma artéria mediana persistente no lado ulnar, enquanto o nervo com divisão alta ou bífido é acompanhado por uma artéria intermediária (central).[16,19–21]

A artéria mediana persistente foi associada ao NMB em 76% dos casos, enquanto outros estudos apresentaram cerca de 63% de correlação.[12,18] O diâmetro médio desta artéria foi semelhante ao encontrado pelo mesmo autor, sendo de 1,4 mm (0,9–4,0) contra 1,3 mm (0,8–2,5 mm).[3,7]

Apesar dos resultados apresentados, nosso estudo possui poucos casos, que não foram submetidos à descompressão no mesmo período desde o início dos sintomas. Diante disso, a diferença estatística apresentada deve ser analisada com cautela. Outros relatos explicam que a trombose arterial piora os sintomas. Nos casos de início tardio dos sintomas ou procura tardia por atendimento médico, espera-se a observação de EMG alteradas nos testes provocativos. A procura tardia por atendimento médico e as variáveis AMT, frequência de sintomas e trombose arterial podem ser mal interpretadas. Acreditamos que a relação entre idade e duração total dos sintomas se deve ao fato de a STC ser incomum em pacientes mais jovens. Quando um paciente mais jovem se queixa de sintomas de STC, a ultrassonografia é recomendada. Assim, a intervenção cirúrgica poderia ser realizada antes, ajudando o paciente a ter menos sintomas e complicações.

Conclusão

Concluímos que, embora incomum, a persistência da artéria mediana deve ser considerada um diagnóstico diferencial para a STC. A ultrassonografia é um método confiável para prever a anatomia do túnel do carpo. O início tardio dos sintomas pode influenciar a TAM e piorar os sintomas.

Suporte Financeiro
Os autores não receberam suporte financeiro para estudo, autoria e/ou publicação deste artigo.

Conflito de Interesses
Os autores declaram não haver conflito de interesses.

Referências

1 Atroshi I, Gummesson C, Johnsson R, Ornstein E, Ranstam J, Rosén I. Prevalence of carpal tunnel syndrome in a general population. JAMA 1999;282(02):153–158
2 Abdouni YA, Brunelli JPF, Munia MAS. Síndrome do túnel do carpo aguda por trombose da arte mediana: relato de caso. Rev Bras Ortop 2023;58(2):347–350
3 Chammas M, Boretto J, Burmann LM, Ramos RM, Dos Santos Neto FC, Silva JB. Carpal tunnel syndrome - Part I (anatomy, physiology, etiology and diagnosis). Rev Bras Ortop 2014;49 (05):429–436
4 Paget J. The first description of carpal tunnel syndrome. J Hand Surg Eur Vol 2007;32(02):195–197
5 Severo A, Ayzemberg H, Pitágoras T, Nicolodi D, Mentz L, Lech O. Carpal tunnel syndrome – Analysis of 146 cases treated by "mini-open" technique. Rev Bras Ortop 2001;36(09):330–335
6 Oliveira Filho JR, Oliveira ACR. Carpal tunnel syndrome in labor field. Rev Bras Med Trab 2017;15(02):182–192
7 Mazer N, Barbieri CH, Zatiti SCA, Velludo MAL. Síndrome do túnel carpal aguda associada a trombose da artéria mediana persistente. Rev Bras Ortop 1993;28(04):201–203
8 Schubert R. [Thrombosis of persistent median artery in the carpal tunnel–diagnosis with MRI and contrast enhanced MR angiography]. Röfo Fortschr Geb Röntgenstr Neuen Bildgeb Verfahr 2008; 180(09):836–838
9 Carry PM, Nguyen AK, Merritt GR, et al. Prevalence of Persistent Median Arteries in the Pediatric Population on Ultrasonography. J Ultrasound Med 2018;37(09):2235–2242
10 Nayak SR, Krishnamurthy A, Kumar SM, et al. Palmar type of median artery as a source of superficial palmar arch: a cadaveric study with its clinical significance. Hand (N Y) 2010;5(01):31–36
11 Rodríguez-Niedenführ M, Vázquez T, Nearn L, Ferreira B, Parkin I, Sañudo JR. Variations of the arterial pattern in the upper limb revisited: a morphological and statistical study, with a review of the literature. J Anat 2001;199(Pt 5):547–566
12 Vegas R, Jesús M, Alonso R, Elena M, Miguelez Sierra P. Arteria mediana persistente: una variación anatómica vascular en el miembro superior. Estudio anatómico, revisión bibliográfica y estudio clínico en 128 pacientes. Cir Plast Ibero-Latinoam 2020; 45(04):427–434
13 Barfred T, Højlund AP, Bertheussen K. Median artery in carpal tunnel syndrome. J Hand Surg Am 1985;10(6 Pt 1):864–867
14 Avenel M, Miranda S, Benhamou Y, et al. [Acute carpal tunnel syndrome caused by a thrombosis of a persistent median artery: 2 case reports]. Rev Med Interne 2019;40(07):453–456
15 Kele H, Verheggen R, Reimers CD. Carpal tunnel syndrome caused by thrombosis of the median artery: the importance of high-resolution ultrasonography for diagnosis. Case report. J Neurosurg 2002;97(02):471–473
16 Gassner EM, Schocke M, Peer S, Schwabegger A, Jaschke W, Bodner G. Persistent median artery in the carpal tunnel: color Doppler ultrasonographic findings. J Ultrasound Med 2002;21 (04):455–461
17 Feintisch AM, Ayyala HS, Datiashvili R. An Anatomic Variant of Persistent Median Artery in Association with Carpal Tunnel Syndrome: Case Report and Review of the Literature. J Hand Surg Asian Pac Vol 2017;22(04):523–525
18 Pimentel VS, Artoni BB, Faloppa F, Belloti JC, Tamaoki MJS, Pimentel BFR. Prevalência de variações anatômicas encontradas em pacientes com síndrome do túnel do carpo submetidos a liberação cirúrgica por via aberta clássica. Rev Bras Ortop 2022;57(04):636–641
19 Solewski B, Lis M, Pękala JR, et al. The persistent median artery and its vascular patterns: A meta-analysis of 10,394 subjects. Clin Anat 2021;34(08):1173–1185
20 Saenz C, Rahimi OB, Kar R. Cadaveric study of division of the median nerve by the persistent median artery. Surg Radiol Anat 2022;44(11):1455–1460
21 Lucas T, Kumaratilake J, Henneberg M. Recently increased prevalence of the human median artery of the forearm: A microevolutionary change. J Anat 2020;237(04):623–631