Avaliação dos parâmetros angulares radiográficos no plano coronal dos membros inferiores em indivíduos sem osteoartrite de joelho em um hospital de referência do Sistema Único de Saúde

Assessment of the Radiographic Angular Parameters in the Coronal Plane of the Lower Limbs in Subjects without Knee Osteoarthritis in a Reference Hospital of the Brazilian Unified Health System

Diego Perez da Motta[1] Larissa da Silva[2] Leandro Lemgruber Kropf[1]
Fernando dos Santos Cerqueira[1] Bruno Domenico Leonetti[1] Flavio dos Santos Cerqueira[1]

[1] Centro de Atenção Especializada do Tratamento da Dismetria e Deformidades do Aparelho Locomotor, Instituto Nacional de Traumatologia e Ortopedia, Rio de Janeiro, RJ, Brasil
[2] Programa de Residência Médica, Instituto Nacional de Traumatologia e Ortopedia, Rio de Janeiro, RJ, Brasil

Endereço para correspondência Diego Perez da Motta, MD, MSc, Instituto Nacional de Traumatologia e Ortopedia (INTO), Avenida Brasil, 500, Caju, 20940-070, Rio de Janeiro, RJ, Brasil (e-mail: dieggomotta@gmail.com).

Rev Bras Ortop 2024;59(6):e839–e846.

Resumo

Objetivo Este estudo pretende demonstrar os parâmetros angulares radiológicos de uma amostra de pacientes atendidos em nossa instituição e comparar as alterações radiológicas com outras classificações ou parâmetros presentes na literatura.

Métodos Avaliar uma amostra de pacientes submetida ao exame radiográfico panorâmico de membros inferiores. Os critérios de inclusão utilizados foram: (1) Pacientes sem osteoartrite de joelho avaliados por ortopedista. (2) Avaliação radiográfica bilateral no exame panorâmico de membros inferiores. (3) Exame radiográfico panorâmico de membros inferiores realizado previamente a qualquer procedimento cirúrgico. (4) Pacientes com idade superior a 18 anos.

Resultados Foram avaliados 1.242 membros inferiores. O eixo neutro foi observado em 875 membros inferiores (70.4%) da amostra total. A etiologia não traumática foi a mais frequente observada, apresentando o desvio em varo do segmento tibial em 253 casos e localização do ápice da deformidade no terço proximal do segmento tibial. O desvio em valgo do eixo mecânico também foi observado mais comumente na etiologia não traumática (82.3%). Na comparação pela classificação *Coronal Plane*

Palavras-chave
- deformidades articulares adquiridas
- deformidades congênitas dos membros
- geno valgo
- geno varo
- osteoartrite

Trabalho desenvolvido no Instituto Nacional de Traumatologia e Ortopedia, Rio de Janeiro, RJ, Brasil.

recebido
17 de março de 2024
aceito
05 de setembro de 2024

DOI https://doi.org/10.1055/s-0044-1792118.
ISSN 0102-3616.

© 2024. The Author(s).
This is an open access article published by Thieme under the terms of the Creative Commons Attribution 4.0 International License, permitting copying and reproduction so long as the original work is given appropriate credit (https://creativecommons.org/licenses/by/4.0/).

Thieme Revinter Publicações Ltda., Rua do Matoso 170, Rio de Janeiro, RJ, CEP 20270-135, Brazil

Alignment of the Knee (CPAK), o tipo I foi o mais frequente (44.8%), seguido pelo tipo III (37.1%) na amostra total.
Conclusão Foram identificadas alterações nos parâmetros angulares apresentadas pela amostra de pacientes de um hospital de referência do Sistema Único de Saúde (SUS) com características diferentes de amostras populacionais de outros países.

Abstract

Objective The present study aims to demonstrate the radiological angular parameters of a sample of patients treated at our institution and to compare the radiological abnormalities with other classifications or parameters from the literature.
Methods We evaluated a sample of patients submitted to panoramic radiographic examinations of the lower limbs. The inclusion criteria were: (1) Patients without knee osteoarthritis as assessed by an orthopedist. (2) Bilateral radiographic evaluation in the panoramic examination of the lower limbs. (3) Panoramic radiographic examination of the lower limbs before any surgical procedure. (4) Patients over 18 years old.
Results We analyzed a total of 1,242 lower limbs. The axis was neutral in 875 lower limbs (70.4%). The main etiology was non-traumatic, with a varus deviation of the tibial segment in 253 cases and the deformity apex in the proximal third of the tibial segment. A valgus deviation of the mechanical axis was more common in non-traumatic etiologies (82.3%). Per the Coronal Plane Alignment of the Knee (CPAK) classification, type I was the most frequent (44.8%), followed by type III (37.1%).
Conclusion We identified changes in the angular parameters in patients from a reference hospital from the Brazilian Unified Health System which were different from population samples from other countries.

Keywords
- genu valgum
- genu varum
- joint deformities, acquired
- limb deformities, congenital
- osteoarthritis

Introdução

As alterações do eixo mecânico dos membros inferiores são causas frequentes de atendimento nas diferentes especialidades da ortopedia. O planejamento da correção do desvio do eixo mecânico dos membros inferiores é realizado com a avaliação clínica e seguido pela avaliação radiológica.[1] No exame físico, a avaliação visual do eixo dos membros inferiores é importante, pois fornece ao avaliador o provável desvio ósseo assim como a visualização das condições de partes moles que possam inviabilizar qualquer tipo de procedimento cirúrgico.[2] O exame radiográfico necessário é a radiografia panorâmica de membros inferiores em ortostase, na qual são traçados os eixos mecânico e anatômico assim como os ângulos articulares para avaliação dos parâmetros angulares, presença de deformidades (se no segmento femoral e/ou tibial) e planejamento da correção.[3–5]

Paley et al.[6–8] padronizaram a nomenclatura dos ângulos para otimizar a comunicação e comparação dos resultados. Além de organizarem o planejamento da correção de deformidade por segmento. A nomenclatura dos ângulos é composta letras referentes ao tipo de eixo, anatômico ou mecânico; se o ângulo é medial ou lateral; qual o segmento em que ele se encontra, fêmur ou tíbia; e a posição neste segmento, proximal ou distal. Adicionalmente, podem ser traçadas as linhas de orientação articular como as dos côndilos femorais e platôs tibiais, que quando relacionadas geram o*joint convergence line angle* (JCLA), com variação de 0 a 2 graus; e o *neck shaft angle* (NSA), com variação de 129 ± 6 graus. Neste planejamento é descrita a metodologia de avaliação do ápice da deformidade (*center of rotation of angulation - CORA*) usando a intersecção entre os ângulos apresentados no segmento avaliado (►**Fig. 1**).[6–8]

As etiologias das deformidades podem ser divididas em dois grupos de forma genérica: traumática ou não traumática. As traumáticas têm origem no tratamento conservador ou cirúrgico de fraturas. As não traumáticas têm origem nos defeitos genéticos do crescimento.[9–12] O eixo mecânico dos membros inferiores é dito neutro quando não apresenta desvio em relação ao ponto médio do joelho. Se houver desvio deste eixo para medial ou lateral em relação a este ponto médio, então é dito eixo mecânico do membro inferior em varo ou valgo, respectivamente.[13–15]

As classificações existentes na literatura têm como cerne de avaliação o desgaste articular do joelho e demonstram padrões radiográficos específicos em populações diferentes da brasileira.[16–18] Não há estudo que descreva os padrões radiográficos gerais em um grupo de pacientes brasileiros. Este estudo pretende descrever os parâmetros angulares dos membros inferiores em pacientes atendidos em nossa instituição e comparar com o descrito na literatura.

Material e Métodos

Estudo retrospectivo transversal aprovado pelo Comitê de Ética em Pesquisa CAAE: 68507323.8.0000.5273, com os

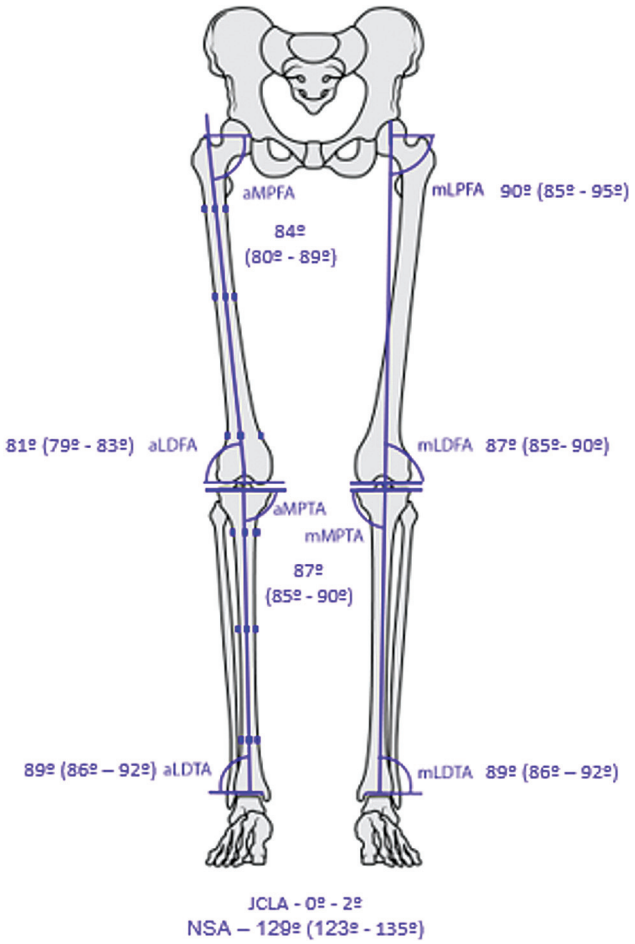

Fig. 1 Representação esquemática da relação dos ângulos com os eixos anatômico e mecânico e seus valores de referência. Abreviaturas: aLDFA, *anatomical lateral distal femoral angle*; aLDTA, *anatomical lateral distal tibia angle;* aMPFA, *anatomical medial proximal femoral angle*; aMPTA, *anatomical medial proximal tibia angle*; JCLA, *joint line convergence angle*; mLDFA, *mechanical lateral distal femoral angle*; mLDTA, *mechanical lateral distal tibia angle*; mLPFA, *mechanical lateral proximal femoral angle*; mMPTA, *mechanical medial proximal tibia angle*; NSA, *neck shaft angle*.

pacientes que foram submetidos a avaliação radiográfica neste hospital no período compreendido entre janeiro de 2012 e julho de 2023.

Os critérios de inclusão utilizados foram: (1) Pacientes sem osteoartrite de joelho avaliados por ortopedista. (2) Avaliação radiográfica bilateral no exame panorâmico de membros inferiores. (3) Exame radiográfico panorâmico de membros inferiores realizado previamente a qualquer procedimento cirúrgico. (4) Pacientes com idade superior a 18 anos.

Os critérios de exclusão utilizados foram: (1) Pacientes submetidos a procedimento cirúrgico de correção de deformidade prévio ao exame radiográfico em qualquer hospital. (2) Pacientes com alteração da rotação do membro inferior ou incapacidade de mensuração no momento do exame radiográfico que alterem a qualidade da avaliação (3). Presença de osteoartrite no exame radiográfico. (4) Falta de informação no prontuário físico.

Os exames radiográficos utilizados constam no banco de dados da radiologia da nossa instituição e foi utilizado o software Peekmed (PeekMed LLC, Braga, Portugal) para mensuração dos parâmetros angulares e agrupados em tabela no Microsoft Excel (Microsoft Corp., Redmond, WA, EUA), não sendo identificados por número de prontuário ou iniciais do nome, somente por código que o pesquisador principal cadastrou, para posterior avaliação estatística. No prontuário físico foram coletadas somente as variáveis idade e sexo.

A amostra total foi classificada conforme os parâmetros sugeridos por MacDessi et al.,[16] ou seja, a classificação *Coronal Plane Alignment of the Knee* (CPAK). Esta classificação é dividida em nove fenótipos de acordo com a relação entre obliquidade da linha articular (somatório do ângulo medial da tíbia proximal e o ângulo lateral distal do fêmur) e a diferença aritmética entre estes ângulos. A diferença aritmética demonstra o tipo de eixo. Quando negativa, o eixo é varo; se igual a zero, o eixo é neutro; e se positiva, o eixo é valgo. A obliquidade da linha articular somente informa para onde está o ápice da obliquidade desta linha.

Análise Estatística

As análises foram realizadas de forma descritiva para os dados quantitativos e apresentadas em forma de média e desvio padrão, assim como mediana, valor mínimo e valor máximo. As variáveis categóricas foram expressas através de suas frequências e porcentagens.

Foi utilizado o software JASP, versão 0.18 (código aberto) para comparar os parâmetros que apresentar distribuição normal sendo utilizado o teste t de Student. As variáveis categóricas foram analisadas com o teste de Qui-Quadrado (*Chi-squared*) com valor de $p < 0.05$ sendo considerado como significativo.

Resultados

Foram encontrados 621 pacientes (1.242 membros inferiores) que realizaram o exame radiográfico no período compreendido entre janeiro de 2012 e julho de 2023.

Do total da amostra, 498 pacientes eram do sexo masculino (80.1%) e 123 do sexo feminino (19.9%). A média de idade da amostra foi de 33.4 anos (desvio-padrão = 10.1). Quando comparados os desvios do eixo mecânico, sem avaliação do segmento onde encontrava a deformidade, com relação a frequência absoluta, sexo e idade; o tipo de eixo neutro foi observado em 875 membros (686 membros em indivíduos do sexo masculino e 189 membros do sexo feminino) com idade média de 32.9 anos, variando de 18 a 67 anos. No grupo que apresentou desvio do eixo em valgo ou varo houve semelhança quanto a idade média e variação. Apresentando média de idade de 34.9 anos, com variação de 18 a 66 anos em 367 membros inferiores ao total (310 membros de indivíduos no sexo masculino e 57 membros no sexo feminino) (►**Tabela 1**).

Na avaliação dos pacientes que apresentavam desvio do eixo mecânico dos membros inferiores, sem relacionar em qual segmento se encontrava a deformidade, foi observado a predominância do desvio em varo em detrimento ao desvio em valgo em 84.4%. Houve a presença de desvio bilateral em 108 pacientes (216 membros) nos casos de varo e 15 pacientes (30

Tabela 1 Medidas descritivas quando comparados os desvios do eixo mecânico

	Grupo	N	Média	Mediana	Desvio-padrão	Valor de *p*
Idade (anos)	Neutro	875	32.92	32.00	9.956	0.004
	Valgo/Varo	367	34.75	34.00	10.65	
NSA (graus)	Neutro	875	126.94	127.00	5.845	< 0.001
	Valgo/Varo	367	128.78	128.00	5.24	
LPFA (graus)	Neutro	875	90.57	90.00	4.639	< 0.001
	Valgo/Varo	367	92.49	91.00	6.55	
LDFA (graus)	Neutro	875	86.72	87.00	1.530	0.176
	Valgo/Varo	367	86.52	86.00	3.75	
JCLA (graus)	Neutro	875	1.32	1.20	0.685	< 0.001
	Valgo/Varo	367	1.76	1.50	1.30	
Tamanho da obliquidade da linha articular (graus)	Neutro	875	1.44	1.10	1.062	< 0.001
	Valgo/Varo	367	2.23	1.80	1.86	
MPTA (graus)	Neutro	875	87.16	87.00	1.588	< 0.001
	Valgo/Varo	367	84.27	83.00	4.20	
LDTA (graus)	Neutro	875	88.04	88.00	1.458	< 0.001
	Valgo/Varo	367	89.04	89.00	4.49	

Abreviaturas: JCLA, *joint line convergence angle*; LDFA, lateral distal femoral angle; LDTA, *lateral distal tibia angle*; LPFA, *lateral proximal femoral angle*; MPTA, *medial proximal tibia angle*; NSA, *neck shaft angle*.
Nota: Teste T de Student.

membros) dos casos de valgo. O sexo masculino foi mais frequente no varo em 56.4% dos casos, entretanto, no valgo 50.8% dos pacientes eram do sexo feminino (►**Tabela 2**).

Nos pacientes com etiologia não traumática do desvio do eixo mecânico, o varo foi mais frequente nas deformidades isoladas no segmento tibial em 253 membros. No segmento femoral a deformidade isolada foi observada de 10 membros. Contudo, houve concomitância de deformidades nos segmentos tibial e femoral foi em 17 membros.

Na origem traumática, assim como na etiologia anterior, houve predomínio do varo isolado no segmento tibial em 10 membros, isolado no segmento femoral em 8 e concomitância

Tabela 2 Padrões angulares dos membros que apresentaram desvio do eixo mecânico

	Tipo de Eixo	N	Média	Mediana	Desvio-padrão	Mínimo	Máximo	Valor de *p*
Idade (anos)	Varo	310	35.55	32	10.14	18	67	< 0.001
	Valgo	57	31.48	32	10.12	18	56	
NSA (graus)	Varo	310	128.83	128.50	5.23	115	143	0.686
	Valgo	57	128.53	127	5.30	120	150	
LPFA (graus)	Varo	310	92.56	91.00	6.50	74	115	0.604
	Valgo	57	92.07	92	6.88	70	108	
LDTA (graus)	Varo	310	87.15	87.00	3.08	73	107	< 0.001
	Valgo	57	83.11	85	5.05	72	97	
JCLA (graus)	Varo	310	1.72	1.50	1.22	0.100	8.30	0.183
	Valgo	57	1.97	1.50	1.69	0.100	7.20	
Obliquidade da Linha Articular (graus)	Varo	310	2.03	1.70	1.36	0.200	9.00	< 0.001
	Valgo	57	3.29	2.00	3.32	0.200	19.00	
MPTA (graus)	Varo	310	83.08	83.00	2.65	75	95	< 0.001
	Valgo	57	90.77	92	5.08	81	115	

Abreviaturas: JCLA, *joint convergence line angle*; LDFA, *lateral distal femoral angle;* LDTA, *lateral distal tibial angle*; MPFA, *medial proximal femoral angle;* MPTA, *mechanical proximal tibial angle*; NSA, *neck shaft angle*.
Nota: Teste T de Student.

Tabela 3 Descrição do tipo de desvio do eixo mecânico de acordo com a etiologia, localização e variação angular da amostra

Tipo de eixo	Etiologia	Localização da deformidade	Tamanho da deformidade (graus) (mínimo–máximo; média)
Varo	Não traumática	Tíbia médio	6–14; 9
		Tíbia proximal	2–14; 8
		Fêmur médio	4–22; 12
		Fêmur distal	3–30; 9
	Traumática	Tíbia médio	8–20; 9
		Tíbia distal	7–21; 14
		Tíbia proximal	7–20; 13
Valgo	Não traumática	Fêmur distal	3–20 ; 8
		Fêmur médio	26
		Tíbia proximal	3–21; 7
		Tíbia médio	3–10; 6
		Tíbia distal	4–19, 12
	Traumática	Fêmur médio	5
		Tíbia médio	13–26; 19

de varo nos segmentos em 2 membros. Em 10 membros houve a concomitância de deformidade com etiologias diferentes em segmentos diferentes.

Quanto a localização do ápice da deformidade, na etiologia não traumática a localização mais frequente foi no terço proximal na deformidade em varo da tíbia. Enquanto a maior frequência observada na etiologia traumática foi no terço médio na deformidade em varo do fêmur.

No desvio em valgo do eixo mecânico foi observado a prevalência da deformidade isolada na tíbia em ambas as etiologias (7 membros na etiologia traumática e 32 membros na etiologia não traumática). No fêmur, isoladamente, a etiologia não traumática apresentou 7 casos e a traumática 1 caso. Nos casos em que a deformidade era em ambos os segmentos, fêmur e tíbia, foi observado 10 casos na etiologia não traumática. A localização da deformidade foi predominante no terço médio da tíbia na etiologia não traumática e traumática (►**Tabela 3**).

Na região anatômica do joelho além dos ângulos articulares relacionados ao eixo mecânico também podem ser traçados ângulos de relação entre as superfícies articulares dos côndilos femorais e platôs tibiais (*JCLA – Joint Convergence Line Articular*) assim como a relação entre esta linha articular dos platôs tibiais com a linha horizontal do solo (tipo de obliquidade da linha articular dos platôs tibiais).

A amostra com deformidade em valgo do eixo mecânico do membro apresentou proporcionalmente mais casos de alteração do JCLA e relação da faixa de obliquidade frente à amostra com deformidade em varo (►**Tabela 4**).

A amostra total e os respectivos grupos foram classificados conforme os parâmetros sugeridos por MacDessi et al.,[16] ou seja, a classificação CPAK. Na amostra total foi observado que o tipo I da classificação CPAK foi a mais frequente (44.8%) seguido pelo tipo III (37.1%). A amostra em varo seguiu o mesmo padrão da amostra geral, entretanto na amostra em valgo o tipo III foi mais frequente do que o tipo I (►**Fig. 2**).

Tabela 4 Variações dos parâmetros angulares *joint line convergence angle* (JCLA), tipo de obliquidade e faixa de obliquidade do joelho na amostra

Faixa JLCA	Valgo	Varo	Neutro
0–2	35	223	796
2.1–5	20	81	78
> 5.1	3	5	1
Tipo de obliquidade			
Inclinação lateral (IL)	26	259	675
Inclinação medial (IM)	32	50	200
Faixa de obliquidade			
0–2	30	185	726
2.1–4	13	104	122
4.1–6	8	15	23
6.1–8	1	4	3
> 8	6	1	1

Discussão

As deformidades devem ser corrigidas devido ao aumento da pressão dos compartimentos do joelho, que gera alteração da homeostasia dos condrócitos e acelera o processo de osteoartrite.[19–22] Com o eixo dito neutro, o peso do indivíduo gera sobrecarga no compartimento medial em até 60%. Nos desvios laterais do eixo mecânico, ocorre o desvio do eixo

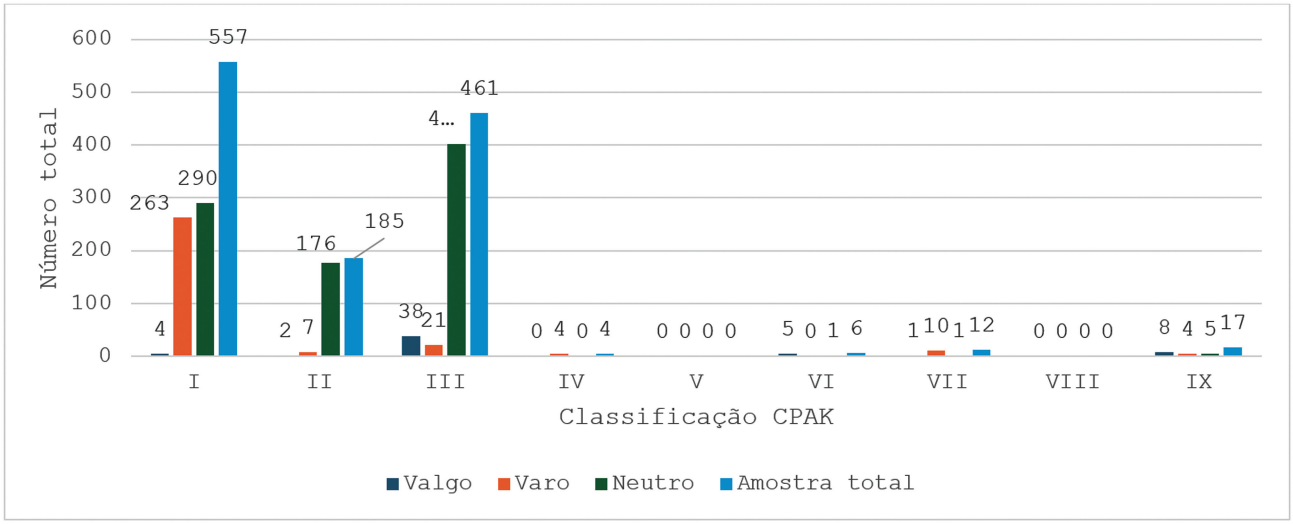

Fig. 2 Classificação da amostra conforme a classificação CPAK.

mecânico em valgo, e a cada grau de desvio lateral da força peso, há o aumento da chance de osteoartrose unicompartimental em até 55% e 19% de osteoartrose grave nos 3 compartimentos do joelho.[20,23] Contudo, não há somente desgaste articular precoce no joelho. Aumento da sobrecarga ocorre nas articulações do tornozelo e complexo articular do pé, gerando alterações compensatórias para que o indivíduo possa realizar marcha com o menor gasto energético e articular.[24,25] O eixo mecânico neutro, sem a presença de deformidades segmentares, apresenta o paralelismo das articulações do membro inferior em relação ao solo.

Na literatura atual não há classificação que relacione etiologia com o segmento acometido e demonstre os padrões mais comuns em cada forma de deformidade. Mullaji et al.[18] descreveram uma classificação para fenótipos de pacientes apresentando a deformidade em valgo do membro inferior com objetivo de guiar o balanço de partes moles no intraoperatório de artroplastia total do joelho, não havendo menção sobre outras deformidades e etiologia. Já MacDessi et al.[16] apresentaram outra forma de classificação baseada na morfologia da linha articular do platô tibial e o tipo de desvio do eixo mecânico, não relatando o local do CORA e sua magnitude.

Em nosso estudo foi encontrado padrão de predominância de desvio em varo do eixo mecânico assim comorelatado por Moon et al.[26] e Krajnc e Drobnič.[17] Entretanto, existem diferenças entre os estudos, como a média de idade, que no nosso estudo apresentou pacientes mais jovens do que foi citado por Moon et al. (64.6 ± 13 anos). Moon et al. utilizaram 94 radiografias panorâmicas de membros inferiores com pacientes que poderiam apresentar osteoartrite de joelho. Processos degenerativos articulares do joelho podem superestimar os valores dos parâmetros angulares. Adicionalmente, há ausência de parâmetros angulares discriminados nos dados no trabalho de Moon et al. inviabilizando a comparação de forma completa.[26] Já Krajnc e Drobnič.[17] avaliaram os parâmetros angulares de 48 jogadores profissionais de futebol apresentando média da idade menor que a do nosso estudo (24.2 ± 3.6 anos) com presença de 87.5% com desvio em varo do eixo mecânico dos membros inferiores. Na comparação da amostra atendida em um hospital com indivíduos esportistas profissionais houve semelhança nos parâmetros angulares propostos por Paley et al.[8] assim como nossos resultados apresentados. Apesar da similaridade dos parâmetros angulares e tipo de desvio do eixo mecânico com os do nosso estudo, não há citação sobre a obliquidade da linha articular do joelho, JCLA e NSA.

A classificação do tipo de eixo mecânico do membro inferior por radiografia panorâmica dos membros inferiores é de fácil avaliação; em situação ideal, há a colinearidade entre o centro da cabeça do fêmur, do joelho e do tornozelo. As articulações dos membros inferiores e suas linhas de referência articulares devem ser paralelas entre si e com o solo e com o eixo passando no centro do joelho e do tornozelo (teoria do paralelismo articular). Contudo, é complexa a avaliação segmentar devido à possibilidade de deformidades complexas em um ou ambos os segmentos que somados resultam no desvio do eixo mecânico. O fenótipo populacional brasileiro é diverso e de difícil padronização. O padrão apresentado pela amostra de pacientes deste estudo difere da amostra de pacientes sem osteoartrite avaliada por MacDessi et al.[16] MacDessi et al. avaliaram 2 grupos de pacientes australianos, sendo um grupo de pessoas saudáveis sem queixas ortopédicas com idade entre 20 e 27 anos no grupo sem osteoartrite de joelho, e os classificou com relação ao eixo e tipo de obliquidade da linha articular do joelho (classificação CPAK). O tipo II da classificação CPAK foi o mais frequentemente observado seguido pelo tipo I, diferentemente do que foi observado em nossos resultados.[16] No nosso estudo foram utilizados exames radiográficos de pacientes que apresentavam algum tipo de queixa ortopédica, fato este que levou à necessidade do exame; portanto, isso pode explicar a diferença entre o padrão do nosso estudo e a amostra australiana, além da diferença de fenotipagem populacional. Já Toyooka et al.[27] utilizaram a mesma classificação para comparação de uma amostra da população

japonesa que apresentavam osteoartrite, com resultados semelhantes aos do nosso estudo, com a maioria classificada como tipo I, em 53.7% da amostra total do seu estudo.

Na obliquidade da linha do joelho e JCLA foi observada a predominância dentro dos padrões da normalidade, assim como Kubota et al.[28] publicaram em seu estudo. Esses autores mantiveram o seguimento de 68 participantes com avaliação pré e pós-operatória após osteotomia valgizante da tíbia proximal por desvio em varo do eixo mecânico em pacientes com osteoartrite do compartimento medial do joelho. Na avaliação pré-operatória a obliquidade da linha articular do joelho foi de $1.1 \pm .3$ graus e da JCLA de 3.4 ± 2.2 graus, não identificando o CORA ou tamanho da deformidade. A importância destes parâmetros articulares é o risco de desenvolvimento precoce de osteoartrite de joelho, assim como Song et al.[29] citaram em seu trabalho. Esses autores avaliaram 109 pacientes submetidos à osteotomia de abertura medial na tíbia entre os anos de 2010 e 2015, com seguimento médio de 55 meses para avaliação da obliquidade da linha do joelho. Quando essa angulação é superior a 6 graus, há relação positiva com osteoartrose de joelho observada no exame radiográfico; e quando maior que 4 graus, há aumento de desfecho clínico negativo.

No estudo de Bagaria et al.,[30] com uma amostra de 2.279 pacientes com osteoartrose de joelho analisados de 1990 a 2019 por radiografia panorâmica de membros inferiores, é citada a maior frequência de fenótipos com desvio em varo do eixo mecânico (38.7%) seguido pelo neutro (37%). Entretanto, o fenótipo mais frequente foi o varo femoral com a tíbia neutra. Nosso estudo apresentou resultados semelhantes quanto ao tipo de desvio encontrado na população; entretanto, diferentemente do seu achado, o eixo neutro foi o mais observado e, quando apresentado desvio, o varo foi mais frequente que o valgo; além disso, a deformidade em varo foi mais frequente na tíbia do que no fêmur.

Este estudo apresentou limitações quanto à definição da amostra, pois foram avaliados somente pacientes com idade superior a 18 anos sem osteoartrose. Na avaliação radiográfica, houve perda significativa de participantes devido ao mal de posicionamento para realização da radiografia panorâmica de membros inferiores. A comparação com outros estudos é dificultada por não haver estudos descritivos com todos os parâmetros angulares, somente estudos específicos de cada parâmetro, assim como ausência de estudos com amostra populacional brasileira. A miscigenação da população brasileira pode levar a diferentes fenótipos nas diferentes regiões do país, o que poderia levar a resultados diferentes do que foi encontrado. São necessários mais estudos com amostras maiores e em hospitais que não de referência em ortopedia para a comparação com os resultados apresentados neste estudo, assim como o descrito na literatura.

Conclusão

Foram identificadas alterações nos parâmetros angulares apresentadas pela amostra de pacientes de um hospital de referência do SUS com características diferentes de amostras populacionais de outros países.

Suporte Financeiro
Os autores declaram que não receberam suporte financeiro de agências nos setores público, privado ou sem fins lucrativos para realizar este estudo.

Conflito de Interesses
Os autores não têm conflito de interesses a declarar.

Referências

1 Vandekerckhove PTK, Matlovich N, Teeter MG, MacDonald SJ, Howard JL, Lanting BA. The relationship between constitutional alignment and varus osteoarthritis of the knee. Knee Surg Sports Traumatol Arthrosc 2017;25(09):2873–2879
2 Motta DP, Faria J, Couto A, et al. Gradual Correction of Valgus Deformities of the Tibia Using a Monolateral External Fixator. Strateg Trauma Limb Reconstr 2023;18(02):123–132
3 van Egmond N, Stolwijk N, van Heerwaarden R, van Kampen A, Keijsers NLW. Gait analysis before and after corrective osteotomy in patients with knee osteoarthritis and a valgus deformity. Knee Surg Sports Traumatol Arthrosc 2017;25(09):2904–2913
4 Brown GA, Amendola A. Radiographic Evaluation and Preoperative Planning for High Tibial Osteotomies. Oper Tech Sports Med 2012;20(01):93–102
5 Mihalko WM, Krackow KA. Preoperative planning for lower extremity osteotomies: an analysis using 4 different methods and 3 different osteotomy techniques. J Arthroplasty 2001;16 (03):322–329
6 Paley D, Tetsworth K. Mechanical axis deviation of the lower limbs. Preoperative planning of uniapical angular deformities of the tibia or femur. Clin Orthop Relat Res 1992;(280):48–64
7 Paley D, Tetsworth K. Mechanical axis deviation of the lower limbs. Preoperative planning of multiapical frontal plane angular and bowing deformities of the femur and tibia. Clin Orthop Relat Res 1992;(280):65–71
8 Paley D, Herzenberg JE, Tetsworth K, McKie J, Bhave A. Deformity planning for frontal and sagittal plane corrective osteotomies. Orthop Clin North Am 1994;25(03):425–465
9 Heck RK Jr, Sawyer JR, Warner WC, Beaty JH. Progressive valgus deformity after curettage of benign lesions of the proximal tibia. J Pediatr Orthop 2008;28(07):757–760
10 Saw A, Phang ZH, Alrasheed MK, Gunalan R, Albaker MZ, Shanmugam R. Gradual correction of proximal tibia deformity for Blount disease in adolescent and young adults. J Orthop Surg (Hong Kong) 2019;27(03):2309499019873987
11 Kamada T, Mashima N, Imai H, Takeba J, Miura H. Successful Two-step Correction for Severe Genu Valgum in Ellis-van Creveld Syndrome: A Case Report. J Orthop Case Rep 2017;7(04):13–16
12 Goodier WD, Calder PR. External fixation for the correction of adult post-traumatic deformities. Injury 2019;50(Suppl 1): S36–S44
13 Motta DPD, Faria JLR, Cruz CM, et al. Lateral Gradual Opening Osteotomy of the Tibia With Monolateral External Fixator for Correcting the Valgus Deformity of the Tibia. Arthrosc Tech 2022; 11(12):e2271–e2277
14 Guarino A, Farinelli L, Iacono V, et al. Long-Term Survival and Predictors of Failure of Opening Wedge High Tibial Osteotomy. Orthop Surg 2023;15(04):1002–1007
15 Xie K, Jiang X, Han X, Ai S, Qu X, Yan M. Association Between Knee Malalignment and Ankle Degeneration in Patients With End-Stage Knee Osteoarthritis. J Arthroplasty 2018;33(12):3694–3698.e1

16 MacDessi SJ, Griffiths-Jones W, Harris IA, Bellemans J, Chen DB. Coronal Plane Alignment of the Knee (CPAK) classification. Bone Joint J 2021;103-B(02):329–337
17 Krajnc Z, Drobnič M Radiographic analysis of lower limb alignment in professional football players. Arch Orthop Trauma Surg 2019;139(12):1771–1777
18 Mullaji A, Bhoskar R, Singh A, Haidermota M. Valgus arthritic knees can be classified into nine phenotypes. Knee Surg Sports Traumatol Arthrosc 2022;30(09):2895–2904
19 Willinger L, Lang JJ, von Deimling C, et al. Varus alignment increases medial meniscus extrusion and peak contact pressure: a biomechanical study. Knee Surg Sports Traumatol Arthrosc 2020;28(04):1092–1098
20 Bai B, Tang M, Ye J, Chen Y, Zeng Y. Biomechanical study on the effects of varus and valgus deformities of the knee on the weight-bearing dome of acetabulum. J Mech Med Biol 2015;15(04):1550056
21 Kamenaga T, Nakano N, Takayama K, et al. Comparison of plantar pressure distribution during walking and lower limb alignment between modified kinematically and mechanically aligned total knee arthroplasty. J Biomech 2021;120:110379
22 Gelber PE, Barenius B, Perelli S. Role of Alignment and Osteotomy in Meniscal Injuries. Clin Sports Med 2020;39(01):211–221
23 Scott CEH, Nutton RW, Biant LC. Lateral compartment osteoarthritis of the knee: Biomechanics and surgical management of end-stage disease. Bone Joint J 2013;95-B(04):436–444
24 Burssens ABM, Buedts K, Barg A, et al. Is Lower-limb Alignment Associated with Hindfoot Deformity in the Coronal Plane? A Weightbearing CT Analysis. Clin Orthop Relat Res 2020;478 (01):154–168
25 Sharma L, Song J, Dunlop D, et al. Varus and valgus alignment and incident and progressive knee osteoarthritis. Ann Rheum Dis 2010;69(11):1940–1945
26 Moon HS, Kim SH, Kwak DK, Lee SH, Lee YH, Yoo JH. Factor affecting the discrepancy in the coronal alignment of the lower limb between the standing and supine radiographs. BMC Musculoskelet Disord 2022;23(01):1136
27 Toyooka S, Osaki Y, Masuda H, et al. Distribution of Coronal Plane Alignment of the Knee Classification in Patients with Knee Osteoarthritis in Japan. J Knee Surg 2023;36(07):738–743
28 Kubota M, Kim Y, Sato T, et al. The actual knee function was not influenced by joint line obliquity after open-wedge high tibial osteotomy. SICOT J 2020;6:4
29 Song JH, Bin SI, Kim JM, Lee BS. What Is An Acceptable Limit of Joint-Line Obliquity After Medial Open Wedge High Tibial Osteotomy? Analysis Based on Midterm Results. Am J Sports Med 2020; 48(12):3028–3035
30 Bagaria V, Kulkarni RV, Sadigale OS, Sahu D, Parvizi J, Thienpont E. Varus Knee Deformity Classification Based on Degree and Extra- or Intra-Articular Location of Coronal Deformity and Osteoarthritis Grade. JBJS Rev 2021;9(10):296