Pé plano valgo adquirido: Conceitos atuais – "Do pé plano valgo adquirido do adulto à deformidade colapsante progressiva do pé"

Acquired Pes Planovalgus: *Current Concepts – "From Adult Acquired* Pes Planovalgus *to Progressive Collapsing Foot Deformity"*

Hugo Bertani Dressler[1] Kepler Alencar Mendes de Carvalho[2] Roberto Zambelli[3] Nacime Salomão Barbachan Mansur[4] Cesar de Cesar Netto[2]

[1] Serviço de Ortopedia e Traumatologia, Rede Mater Dei de Saúde, Belo Horizonte, MG, Brasil
[2] Duke University, Durham, NC, Estados Unidos
[3] Subespecialização em Cirurgia do Pé e Tornozelo, Serviço de Ortopedia e Traumatologia, Rede Mater Dei de Saúde, Belo Horizonte, MG, Brasil
[4] MedStar Orthopedic Institute, MedStar Union Memorial Hospital, Baltimore, MD, Estados Unidos

Endereço para correspondência Cesar de Cesar Netto, MD, PhD, Duke University, Durham, NC, Estados Unidos (e-mail: cesar.netto@duke.edu).

Rev Bras Ortop 2024;59(6):e809–e814.

Resumo

O distúrbio clínico tradicionalmente conhecido como *pé plano valgo por insuficiência do tendão tibial posterior* ou *pé plano valgo adquirido do adulto* tem sido objeto de diversas publicações nas últimas duas décadas, e entende-se agora que o problema não está no tendão tibial posterior em si, pois o distúrbio pode ocorrer até mesmo sem a lesão desse tendão. Estudos trouxeram novos conceitos e entendimentos que questionaram o olhar sobre o tema, o que culminou na substituição das classificações existentes por uma que fosse mais assertiva e discriminativa dos possíveis padrões de apresentação da deformidade. Além disso, também propôs-se a mudança da nomenclatura para "deformidade colapsante progressiva do pé" (DCPP; *progressive collapsing foot deformity*, PCFD, em inglês).

Quanto ao tratamento cirúrgico, ainda persiste o conceito de abordagem *à la carte*, com ênfase no realinhamento dos eixos, o que pode ser obtido por meio de osteotomias, artrodeses e equilíbrio de partes moles, que consiste em transposições/reparos tendinosos e reconstrução de estruturas ligamentares, sobretudo do complexo ligamentar deltoide e do ligamento mola.

Palavras-chave
- adulto
- deformidades do pé
- disfunção do tendão tibial posterior
- pé chato

recebido
08 de setembro de 2023
aceito
06 de novembro de 2023

DOI https://doi.org/10.1055/s-0044-1793823.
ISSN 0102-3616.

© 2024. The Author(s).
This is an open access article published by Thieme under the terms of the Creative Commons Attribution 4.0 International License, permitting copying and reproduction so long as the original work is given appropriate credit (https://creativecommons.org/licenses/by/4.0/).

Thieme Revinter Publicações Ltda., Rua do Matoso 170, Rio de Janeiro, RJ, CEP 20270-135, Brazil

Abstract

The clinical disorder traditionally known as *pes planovalgus due to posterior tibial tendon insufficiency* or *adult-acquired pes planovalgus* has been the subject of several publications over the past two decades. Now, it is understood that the problem does not lie in the posterior tibial tendon per se and may even occur without tendon injury. Studies have brought new concepts and understanding that question the views on this subject, culminating in the replacement of existing classifications with one that is more assertive and discriminative of the potential presentation patterns of the deformity. In addition, a change in the name of the disorder to *progressive collapsing foot deformity* (PCFD) has been proposed.

Regarding surgical treatment, the concept of an *à la carte* approach persists, emphasizing axis realignment through osteotomies, arthrodeses, and soft tissue balancing, which consists of tendon transpositions/repairs and reconstruction of ligament structures, especially the deltoid ligament complex and the spring ligament.

Keywords

- adult
- flatfoot
- foot deformities
- posterior tibial tendon dysfunction

Introdução

Desde a descrição, em 1989, dos 3 estágios clássicos de Johnson e Strom,[1] que foi modificada por Myerson em 1997[2] e posteriormente por Bluman et al.[3] em 2007, o distúrbio clínico historicamente conhecido como *pé plano valgo adquirido do adulto por insuficiência do tendão tibial posterior* (TTP) tem sido objeto de incontáveis publicações e questionamentos no que tange ao papel do TTP na patogênese do distúrbio, assim como à sequência de eventos que leva ao desenvolvimento desta deformidade complexa, multifatorial, multifocal e tridimensional do pé e do tornozelo.

A literatura tem dedicado esforços para compreender melhor o distúrbio, além de classificá-lo de maneira mais reprodutível e capaz de guiar o tratamento para melhorar os resultados. A nomenclatura utilizada para deformidades de pé plano, incluindo ruptura, disfunção ou insuficiência do TTP e deformidade de pé plano adquirida em adultos, não reflete a patogênese. Reconheceu-se que a deformidade do pé plano não está necessariamente associada à ruptura do TTP, pode começar na infância e o achatamento do arco é apenas um aspecto desta deformidade multiplanar.[4]

Entendendo a Deformidade

Embora a disfunção do TTP seja amplamente aceita como um fator significativo para o pé plano valgo, há diversas outras estruturas envolvidas além do tendão,[5] que pode representar apenas a ponta do *iceberg* quando o grau de lesão e estiramento de partes moles medial e plantares é levado em consideração.

A deformidade colapsante progressiva do pé (DCPP) é complexa e consiste em vários componentes com nível variável de gravidade: deformidade em abdução do mediopé, principalmente devido ao desvio lateral na articulação talonavicular; subluxação peritalar, que resulta em desvio do pé e do retropé em todos os três planos principais, e evolui com eversão da articulação subtalar; flexão plantar do tálus e abdução do antepé; antepé varo com o primeiro raio elevado acima do quinto metatarso; e retropé valgo.[6]

Os estágios arbitrariamente definidos como consecutivos nas classificações clássicas na verdade podem se apresentar de forma desordenada, sem que se respeite um espectro de progressão necessariamente consecutivo. Assim sendo, mesmo que o TTP ainda esteja presente e sem ruptura ou insuficiência, já se pode observar a presença de deformidades, que incluem as das articulações tarsometatarsianas e as das articulações naviculocuneiformes, e que podem estar associadas a uma ruptura ou atenuação da fáscia plantar, do ligamento mola e/ou do ligamento deltoide.[5,7] A participação preponderante do ligamento mola e seu efeito *sling* no colapso foram negligenciados por décadas, inclusive não sendo considerados para fins de classificação.[8] Sabe-se que esse efeito suspensório do ligamento mola evolui com falha, o que contribui para o agravamento do colapso.

Em suma, as deformidades são resultado de um desequilíbrio de componentes ósseos, musculares e ligamentares que atuam conjuntamente.

Na avaliação propedêutica, as seguintes radiografias convencionais com carga são necessárias na avaliação de pacientes com DCPP: anteroposterior do pé e tornozelo com apoio, mortalha, e perfil do tornozelo e pé com apoio.[9]

Se disponível, uma visualização do alinhamento do retropé é altamente recomendada, bem como a tomografia computadorizada com carga (TCC). Quando a TCC é obtida em pacientes que apresentam a deformidade, achados importantes a serem identificados são o impacto do seio do tarso, impacto subfibular, aumento da inclinação em valgo da faceta posterior da articulação subtalar e subluxação da articulação subtalar na faceta posterior e/ou média[10,11] (►**Fig. 1**).

Ainda que a TCC no Brasil ainda seja um método disponível apenas para fins de pesquisa, sem disponibilidade para uso clínico de rotina, é importante considerar a relevante aplicação da TCC para a compreensão das deformidades. Por meio desta ferramenta, pode-se avaliar a relação entre a

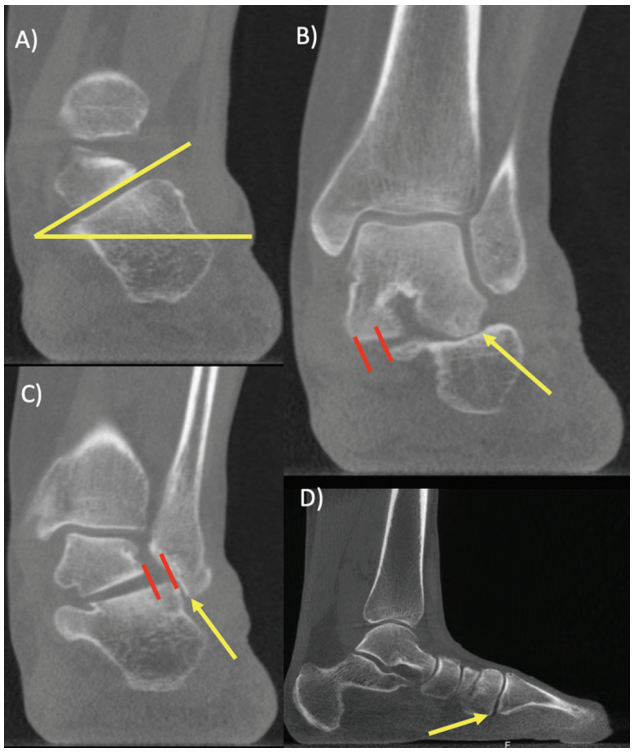

Fig. 1 Corte coronal de tomografia com carga que demonstra: (**A**) o mau alinhamento da subtalar; (**B**) o impacto do seio do tarso e a subluxação da faceta média; e (**C**) o impacto subfibular e subluxação da faceta posterior. (**D**) Corte sagital que demonstra a instabilidade com abertura plantar da articulação tarsometatársica.

posição do tripé do pé (pontos de sustentação de peso da primeira e quinta cabeças metatarsais, bem como da tuberosidade do calcâneo) e o centro da articulação do tornozelo (ponto mais proximal e central da cúpula do tálus) e representar em uma única medição diferentes componentes da deformidade tridimensional, parâmetro conhecido como *foot and ankle offset*[12] (FAO) (►**Fig. 2A–E**).[13]

Nomenclatura Atualizada

Recentemente, um consenso de especialistas[14] propôs uma nova nomenclatura e um novo sistema de classificação, ambos baseados na flexibilidade, no tipo e na localização das deformidades. Esse grupo[14] recomendou a mudança de nomenclatura dessa patologia para DCPP, considerada uma deformidade tridimensional complexa e variável. As palavras *progressiva* e *colapsante* dão uma ideia melhor da natureza crescente e evolutiva da complexidade desta deformidade multiplanar. Essas considerações podem melhorar o entendimento e evitam uma subestimação do distúrbio, conforme ocorria com a terminologia anterior.

Uma vez que o TTP em si não é o principal problema, o nome do tendão não foi incluído na nova nomenclatura da doença. Além disso, sugere-se não utilizar *pé plano adquirido* como terminologia, pois muitas pessoas nascem com pé plano e nunca são sintomáticas, e o achatamento do arco é apenas um dos componentes de uma deformidade complexa e tridimensional.[7,8] De maneira geral, ter um pé plano pode ser um achado normal; no entanto, o fator que deve ser considerado é uma piora progressiva desta deformidade, ou, mais precisamente, um colapso progressivo.

Classificação Atualizada

A evolução na compreensão da patologia da deformidade do pé plano em adultos e a melhoria contínua nas imagens tridimensionais levaram à percepção de mais limitações nos sistemas de classificação anteriores. Uma classificação ideal para qualquer patologia deve ser concisa, fácil de usar, reprodutível e passível de ser usada universalmente, e deve incorporar diferentes deformidades, o que permite a padronização dos relatórios e a orientação do tratamento para alcançar resultados ideais.

O sistema alfanumérico de classificação da DCPP consiste em 2 estágios sequenciais de flexibilidade/rigidez das deformidades (estágio 1: deformidade flexível; e estágio 2: deformidade rígida) e 5 diferentes classes de deformidade (A: retropé valgo; B: abdução do mediopé/antepé; C: deformidade em varo do antepé/instabilidade da coluna medial; D: subluxação/luxação peritalar; e E: deformidade em valgo do tornozelo), que podem ocorrer isoladamente ou em qualquer combinação. Desta forma, cada classe de deformidade pode ser flexível ou rígida (►**Tabela 1**). Esse novo sistema de classificação já foi validado, com satisfatória confiabilidade intra e interexaminador.[7,15–17]

Assim sendo, a classificação da DCPP é baseada em deformidades que são flexíveis (estágio I) ou rígidas (estágio II) e descritas posteriormente pelo acréscimo de uma ou mais deformidades (isoladas ou combinadas: classes A a E). Um caso com retropé valgo rígido (2A), coluna medial flexível e instável (1C) e abdução do antepé que não pode ser reduzida (2B), por exemplo, deve ser relatado como A2B2C1, pois o examinador irá primeiro determinar onde estão as deformidades e, em seguida, determinar se as deformidades são rígidas ou flexíveis.

Tratamento

A abordagem não cirúrgica deve ser considerada nos casos iniciais e naqueles que eventualmente possam apresentar algum impedimento clínico para o procedimento cirúrgico. Essa modalidade de tratamento não é capaz de corrigir qualquer deformidade já instalada, mas pode ser suficiente para proporcionar alguma melhora dos sintomas e da qualidade de vida do paciente. Pode-se utilizar medicações anti-inflamatórias e prescrição de palmilhas, órteses estabilizadoras de tornozelo, bem como o uso de calçados rígidos e padrão *rocker bottom ou* mata-borrão.[18]

Considerando a ampla variedade de deformidades que podem estar presentes nos casos de DCPP, é possível compreender que a estratégia cirúrgica deverá ser individualmente avaliada para se definir quais procedimentos serão necessários. Assim sendo, é importante definir especificamente quais alterações e deformidades estão presentes e, nesse sentido, nota-se a importância da nova classificação, que considera o tipo e a localização (classes), assim como a

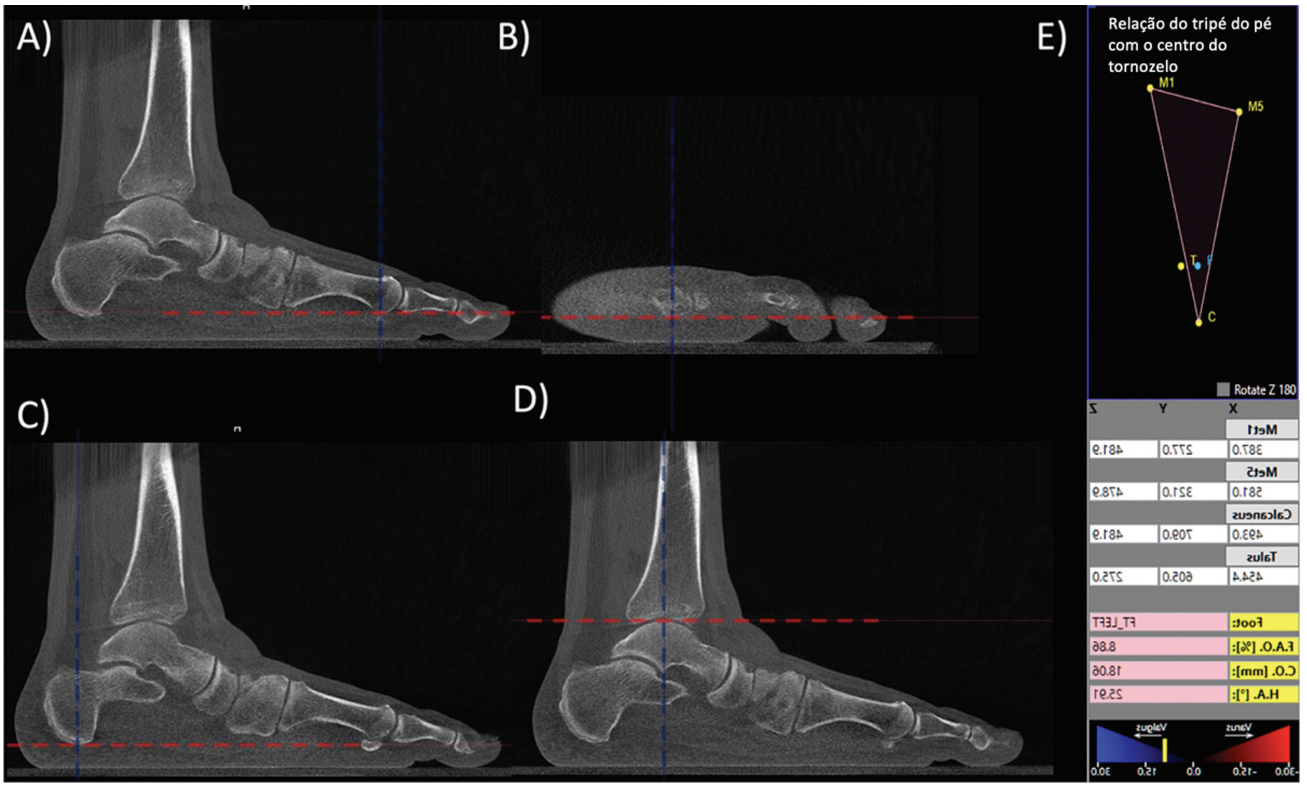

Fig. 2 Coordenadas tridimensionais para o cálculo do *foot and ankle offset* (FAO) na tomografia com carga. (**A**) Corte sagital com marcação no ponto mais inferior da cabeça do 1° metatarso; (**B**) corte sagital com marcação no ponto mais inferior da cabeça do 5° metatarso; (**C**) corte axial com marcação no ponto mais inferior da tuberosidade do calcâneo; e (**D**) corte sagital com marcação no ponto mais alto do domo talar. e (**E**) Exemplo de visualização de tela do programa (CubeVue com a ferramenta TALAS, CurveBeam AI, Hatfield, PA, Estados Unidos) usado para o cálculo semiautomático do deslocamento do FAO. Coordenadas tridimensionais (planos x, y, z) de imagens de tomografia computadorizada com carga foram avaliadas para o primeiro (Met1, M1) e o quinto (Met5, M5) metatarsos, o calcâneo (C) e o tálus (T). Essas coordenadas são usadas para gerar cálculos semiautomáticos do tripé do pé (triângulo), bem como as posições ideal (F) e real atual (T) do centro da articulação do tornozelo. Neste exemplo específico, o centro da articulação do tornozelo (T) está medial ao centro ideal da articulação do tornozelo (F), o que representa um alinhamento em valgo do retropé e um tripé desequilibrado.

Tabela 1 Classificação da deformidade colapsante progressiva do pé[7]

Estágio 1 (flexível)		**Estágio 2 (rígido)**
Tipos de deformidade (classes – isoladas ou combinadas)		
	Deformidade: tipo /localização	**Achados clínicos e radiográficos**
Classe A	Retropé valgo	Retropé valgo/Aumento do ângulo de alinhamento do retropé e do *foot and ankle offset*
Classe B	Abdução do mediopé/antepé	Diminuição da cobertura talar/Presença de impacto no seio do tarso
Classe C	Varo do antepé/instabilidade da coluna medial	Aumento do ângulo entre o talo e o 1° metatarso/*gap* plantar medial tarsometatarsal ou naviculocuneiforme/varo do antepé
Classe D	Subluxação ou luxação peritalar	Significativa subluxação subtalar/impacto do seio do tarso e impacto subfibular
Classe E	Instabilidade em valgo do tornozelo	*Tilt* talar em valgo

flexibilidade/rigidez das deformidades (estágios), o que reforça o caráter *à la carte* do manejo da doença.

O objetivo geral da correção deve ser o realinhamento do tripé com o tornozelo, para promover a correção do FAO, determinado pela TCC.[19] O alcance desse objetivo diminui as falhas na reconstrução, mediante osteotomias de medialização/abaixamento do calcâneo,[6,20] artrodeses simples ou conjugadas do retropé, associadas ou não a abordagem de partes moles. A contratura na musculatura posterior da perna, mais especificamente do músculo solear e do gastrocnêmio como força deformante em eversão do retropé, deve ser sempre considerada. Neste sentido, o alongamento

do gastrocnêmio ou até mesmo de todo o tendão calcâneo podem se fazer necessários, assim como a osteotomia de medialização do calcâneo, que reposiciona o tendão de Aquiles como um inversor.[6]

As transferências tendíneas, tais como a tenodese do fibular curto no fibular longo, contribuem para diminuir o momento eversor do pé e atuam na flexão do primeiro raio ao se potencializar a ação do fibular longo. Além disso, a abordagem das estruturas mediais tem papel preponderante, seja no retensionamento tendíneo, bem como na reconstrução do ligamento deltoide e do ligamento mola, por meio de reparo direito e/ou reconstrução associada a fitas de estabilização.[8,21–24]

Métodos de realinhamento das colunas devem ser considerados, tais como o abaixamento e a estabilização da coluna medial (Cotton e/ou LapiCotton),[25,26] bem como o alinhamento da coluna lateral (Evans).[23]

Considerações Finais

A DCPP é complexa, e é fundamental a compreensão de que ter um pé plano valgo não necessariamente é um problema que demande intervenção, mas ter um pé plano valgo progressivo merece atenção e abordagem. Com a progressão e o agravamento do quadro, os casos inicialmente flexíveis tendem a se tornar rígidos e evoluir com piora clínica e funcional.

Não existe um algoritmo de tratamento ideal e claro que aborde as deformidades na DCPP, e o tratamento deve ser individualizado.

No geral, a intervenção cirúrgica para DCPP leva claramente a melhorias no desempenho funcional, mas são necessários mais estudos para demonstrar a confiabilidade e a durabilidade destas correções.[27]

Suporte Financeiro
RZ declara suporte para este manuscrito da International Society of Thrombosis and Haemostasis. CCN declara bolsas ou contratos da bolsa de pesquisa da Paragon 28, OREF, e University of Iowa; royalties ou licensas da Paragon 28, Medartis e Extremity Medical; taxas de consultoria para a Paragon 28, Zimmer-Biomet, Medartis e Stryker; pagamentos recebidos da Extremity Medical e da Artelon; pagamentos ou honorários recebidos da Paragon 28, Zimmer-Biomet, Medartis e Stryker; pagamentos recebidos da Artelon; pagamento por depoimento de especialista para a Stryker e a Paragon 28; apoio por comparecer a reuniões e/ou viagens da CurveBeam, Paragon 28, Zimmer-Biomet e Stryker; liderança ou papel fiduciário na *Foot and Ankle Clinics* como editor-chefe, membro dos comitês da AOFAS e da AAOS, pagamentos recebidos da FAI como membro do Comitê de Mídia e vice-presidente da International Weight Bearing CT Society; e ações ou opções da CurveBeam AI e da Tayco Brace.

Conflito de Interesses
Os autores não têm conflito de interesses a declarar.

Referências

1 Johnson KA, Strom DE. Tibialis posterior tendon dysfunction. Clin Orthop Relat Res 1989; ((239):196–206
2 Myerson MS. Adult acquired flatfoot deformity: treatment of dysfunction of the posterior tibial tendon. Instr Course Lect 1997;46:393–405
3 Bluman EM, Title CI, Myerson MS. Posterior tibial tendon rupture: a refined classification system. Foot Ankle Clin 2007;12(02): 233–249, v
4 Li S, Zhu M, Gu W, et al. Diagnostic Accuracy of the Progressive Collapsing Foot Deformity (PCFD) Classification. Foot Ankle Int 2022;43(06):800–809
5 Deland JT, de Asla RJ, Sung IH, Ernberg LA, Potter HG. Posterior tibial tendon insufficiency: which ligaments are involved? Foot Ankle Int 2005;26(06):427–435
6 Schlickewei C, Barg A. Calcaneal Osteotomies in the Treatment of Progressive Collapsing Foot Deformity. What are the Restrictions for the Holy Grail? Foot Ankle Clin 2021;26(03):473–505
7 Myerson MS, Thordarson DB, Johnson JE, et al. Classification and Nomenclature: Progressive Collapsing Foot Deformity. Foot Ankle Int 2020;41(10):1271–1276
8 Brodell JD Jr, MacDonald A, Perkins JA, Deland JT, Oh I. Deltoid-Spring Ligament Reconstruction in Adult Acquired Flatfoot Deformity With Medial Peritalar Instability. Foot Ankle Int 2019;40 (07):753–761
9 Barg A, Amendola RL, Henninger HB, Kapron AL, Saltzman CL, Anderson AE. Influence of Ankle Position and Radiographic Projection Angle on Measurement of Supramalleolar Alignment on the Anteroposterior and Hindfoot Alignment Views. Foot Ankle Int 2015;36(11):1352–1361
10 de Cesar Netto C, Myerson MS, Day J, et al. Consensus for the Use of Weightbearing CT in the Assessment of Progressive Collapsing Foot Deformity. Foot Ankle Int 2020;41(10): 1277–1282
11 de Cesar Netto C, Silva T, Li S, et al. Assessment of Posterior and Middle Facet Subluxation of the Subtalar Joint in Progressive Flatfoot Deformity. Foot Ankle Int 2020;41(10):1190–1197
12 Lintz F, Welck M, Bernasconi A, et al. 3D Biometrics for Hindfoot Alignment Using Weightbearing CT. Foot Ankle Int 2017;38(06): 684–689
13 de Cesar Netto C, Bang K, Mansur NS, et al. Multiplanar Semiautomatic Assessment of Foot and Ankle Offset in Adult Acquired Flatfoot Deformity. Foot Ankle Int 2020;41(07): 839–848
14 de Cesar Netto C, Deland JT, Ellis SJ. Guest Editorial: Expert Consensus on Adult-Acquired Flatfoot Deformity. Foot Ankle Int 2020;41(10):1269–1271
15 Griner PF, Mayewski RJ, Mushlin AI, Greenland P. Selection and interpretation of diagnostic tests and procedures. Principles and applications. Ann Intern Med 1981;94(4 Pt 2):557–592
16 Bossuyt PM, Reitsma JB, Bruns DE, et al; Standards for Reporting of Diagnostic Accuracy. Toward complete and accurate reporting of studies of diagnostic accuracy. The STARD initiative. Am J Clin Pathol 2003;119(01):18–22
17 Lee HY, Barbachan Mansur NS, Lalevée M, et al; Progressive Collapsing Foot Deformity Consensus Group. Intra- and Interobserver Reliability of the New Classification System of Progressive Collapsing Foot Deformity. Foot Ankle Int 2022;43 (04):582–589
18 Herchenröder M, Wilfling D, Steinhäuser J. Evidence for foot orthoses for adults with flatfoot: a systematic review. J Foot Ankle Res 2021;14(01):57
19 Lintz F, de Cesar Netto C. Is Advanced Imaging a Must in the Assessment of Progressive Collapsing Foot Deformity? Foot Ankle Clin 2021;26(03):427–442
20 C Schon L,de Cesar Netto C, Day J, et al. Consensus for the Indication of a Medializing Displacement Calcaneal Osteotomy

in the Treatment of Progressive Collapsing Foot Deformity. Foot Ankle Int 2020;41(10):1282–1285
21 Chien BY, Greisberg JK, Arciero E. Spring Ligament Reconstruction for Progressive Collapsing Foot Deformity: Contemporary Review. Foot Ankle Int 2023;44(08):796–809
22 Krautmann K, Kadakia AR. Spring and Deltoid Ligament Insufficiency in the Setting of Progressive Collapsing Foot Deformity. An Update on Diagnosis and Management. Foot Ankle Clin 2021;26 (03):577–590
23 Obey MR, Johnson JE, Backus JD. Managing Complications of Foot and Ankle Surgery: Reconstruction of the Progressive Collapsing Foot Deformity. Foot Ankle Clin 2022;27(02): 303–325
24 Nery C, Lemos AVKC, Raduan F, Mansur NSB, Baumfeld D. Combined Spring and Deltoid Ligament Repair in Adult-Acquired Flatfoot. Foot Ankle Int 2018;39(08):903–907
25 De Cesar Netto C, Ahrenholz S, Iehl C, et al. Lapicotton technique in the treatment of progressive collapsing foot deformity. J Foot Ankle 2020;14(03):301–308
26 Gross CE, Jackson JB 3rd. The Importance of the Medial Column in Progressive Collapsing Foot Deformity: Osteotomies and Stabilization. Foot Ankle Clin 2021;26(03):507–521
27 Estes W, Syal A, Latt LD. Biomechanical Effects of Surgical Reconstruction for Flexible Progressive Collapsing Foot Deformity: A Systematic Review. [published online ahead of print, 2022 Dec 13] Foot Ankle Spec 2022;•••:19386400221139335