Tratamento da pseudoartrose do escafoide com uso de artroscopia: Descrição da técnica e série de casos

Arthroscopy Treatment of Scaphoid Pseudarthrosis: Description of the Technique and Case Series

Ricardo Kaempf[1] João Brunelli[1] Leohnard Bayer[1] Márcio Aita[2] Santhiago Pereira Schneider[1] Pedro J. Delgado[3]

[1] Santa Casa de Misericórdia de Porto Alegre, Porto Alegre, RS, Brasil
[2] Faculdade de Medicina do ABC, Santo André, SP, Brasil
[3] Hospital Universitário Madrid Montepríncipe, Universidad CEU San Pablo, Boadilla del Monte, Madri, Espanha

Endereço para correspondência Ricardo Kaempf, MD, Rua Leopoldo Bier, 825 Conjunto 301, Porto Alegre, RS, CEP: 90620-100, Brasil (e-mail: ricardokaempf@gmail.com).

Rev Bras Ortop 2024;59(5):e719–e729.

Resumo

Objetivo Descrever o procedimento e avaliar os resultados de uma série de pacientes com pseudartroses estáveis e instáveis dos escafoides tratados com o uso de artroscopia associado a enxerto ósseo esponjoso e parafuso de compressão.

Método Foram tratados 23 pacientes com esta técnica. O acompanhamento mínimo no pós-operatório foi de 12 meses, e foram realizadas análises funcionais, clínicas e de imagem pré e pós-operatórias.

Resultados O tempo médio desde a fratura até a cirurgia foi de 26 meses (12-60). Parâmetros clínicos e radiológicos pré-operatório e pós-operatório foram analisados. O seguimento médio foi de 24,2 (12-60) meses. A consolidação ocorreu em 22 pacientes (95,6%) em uma média de 7,5 (4-12) semanas. A amplitude média de movimento de flexão melhorou de 73,6° (60-80°) a 79,5° (60-90°); a extensão de 68,6° (50-80°) a 71,9° (45-85°); o desvio ulnar de 20,6°(15-30°) a 26,9° (20-35°); e o desvio radial de 17,3° (15-25°) em 20,4° (10-25°). A dor (Escala Visual Analógica [EVA] 0-10) melhorou de 7,3 (4-9) para 0,7 (0-6) e a escala funcional DASH melhorou de 49 (32-75) para 6 (2-12). O ângulo escafolunar melhorou de 69,1°(55-85°) para 48,4° (40-55°) e o ângulo radiolunar melhorou de 30°(10-40°) a 2,6° (0-8°).

Conclusão O tratamento das pseudartrose estáveis e instáveis do escafoide com enxerto ósseo esponjoso e fixação interna percutânea, preferencialmente com parafuso de compressão sem cabeça, assistidos por artroscopia, mostrou bons resultados clínicos e radiográficos na nossa casuística, com curto tempo de consolidação e recuperação funcional.

Palavras-chave
- artroscopia
- enxertos
- osso escafoide
- parafusos ósseos
- pseudartrose
- punho

Trabalho desenvolvido no Hospital Santa Casa de Misericórdia de Porto Alegre, Brasil.

recebido
09 de março de 2022
aceito, após revisão
16 de dezembro de 2022

DOI https://doi.org/10.1055/s-0043-1770969.
ISSN 0102-3616.

© 2024. The Author(s).
This is an open access article published by Thieme under the terms of the Creative Commons Attribution 4.0 International License, permitting copying and reproduction so long as the original work is given appropriate credit (https://creativecommons.org/licenses/by/4.0/).

Thieme Revinter Publicações Ltda., Rua do Matoso 170, Rio de Janeiro, RJ, CEP 20270-135, Brazil

Abstract

Objective To describe the procedure and evaluate the results of a series of patients with stable and unstable pseudarthrosis of the scaphoids treated with the use of arthroscopy associated with cancellous bone graft and compression screw.

Methods Twenty-three patients were treated with this technique. The minimum postoperative follow-up was 12 months, and pre- and postoperative functional, clinical, and imaging analyses were performed.

Results Themean time from fracture to surgery was 26 months (12–60). Preoperative and postoperative clinical and radiological parameters were analyzed. The mean follow-up was 24.2 (12–60) months. Consolidation occurred in 22 patients (95.6%) in an average of 7.5 (4–12) weeks. Mean flexion range ofmotion improved from73.6° (60–80°) to 79.5° (60–90°); the range from 68.6° (50–80°) to 71.9° (45–85°); ulnar deviation from 20.6° (15–30°) to 26.9° (20–35°); and the radial deviation from 17.3° (15–25°) to 20.4° (10–25°). Pain (Visual Analog Scale [VAS] 0–10) improved from 7.3 (4–9) to 0.7 (0–6) and DASH functional scale improved from 49 (32–75) to 6 (2–12). The scapholunate angle improved from 69.1° (55–85°) to 48.4° (40–55°) and the radiolunar angle improved from 30° (10–40°) to 2.6° (0–8°).

Conclusion Treatment of stable and unstable pseudarthrosis of the scaphoid with spongy bone graft and percutaneous internal fixation, preferably with a headless compression screw, assisted by arthroscopy, showed good clinical and radiographic results in our series, with a short time for consolidation and functional recovery.

Keywords

- arthroscopy
- bone screws
- graft
- pseudarthrosis
- scaphoid bone
- wrist

Introdução

A falha de consolidação é uma das principais complicações no tratamento da fratura do escafoide, e pode evoluir para um padrão degenerativo chamado de punho SNAC (*scaphoid nonunion advanced collapse*), que gera dor, rigidez e perda de força. Para prevenir esse grave problema, as pseudartroses do escafoide (PAE) devem ser tratadas de forma cirúrgica, sendo que o procedimento clássico se baseia no desbridamento do foco da lesão, colocação de enxerto ósseo e fixação interna rígida.[1–6]

A escolha do tipo de enxerto ósseo usado no tratamento das PAE varia conforme a vascularização e a deformidade do escafoide, podendos ser esponjoso para lesões com pouca deformidade, córtico-esponjoso para lesões instáveis e com deformidade em corcova (*humpback deformity*) e vascularizado quando o pólo proximal do escafoide está necrótico.[2,3,6,7] Essas técnicas permitem corrigir a deformidade e restaurar a anatomia e o alinhamento do carpo, porém a maioria necessita de abordagem ampla, produzindo danos à cápsula e ligamentos, podendo causar fibrose, rigidez e perda da propriocepção.[8]

Recentemente alguns autores mostraram as vantagens do uso da artroscopia e de procedimentos minimante invasivos no tratamento de fraturas e PAE. Destaca-se a menor morbidade, gerando rápida recuperação, além de permitir o tratamento de lesões associadas durante o mesmo procedimento. Além disso, preserva-se a propriocepção do punho ao minimizar o dano à cápsula e ligamentos e não causa maior prejuízo à já frágil vascularização do escafoide.[9–15]

A artroscopia foi inicialmente indicada para as PAE estáveis, levando em conta a dificuldade da correção da deformidade em flexão do escafoide sem o uso de enxerto estruturado córtico-esponjoso.[14] No entanto, Cohen et al.[3], utilizando apenas enxerto esponjoso (não estruturado) em PAE com colapso, tiveram 100% de consolidação e ótimos resultados clínicos com dois anos de evolução. Com isso, alguns autores começaram a utilizar a artroscopia no tratamento de todos os padrões de PAE, inclusive nas instáveis e com colapso em flexão.[14,16,17] Artigos recentes mostram inclusive bons resultados no tratamento da PAE sem o uso de enxerto ósseo, apostando no potencial biológico regenerativo do punho e na estabilidade óssea.[18]

Descreveremos aqui a técnica e os resultados de uma série de 23 pacientes com PAE tratados com o uso da artroscopia, enxerto esponjoso e fixação interna percutânea, preferencialmente com parafuso de compressão sem cabeça, incluindo lesões instáveis e com colapso carpal.

Material e método

Este trabalho foi submetido e aceito pelo comitê de ética do nosso hospital, sendo aprovados os TCLE aplicados.

Vinte e três pacientes (18 homens e cinco mulheres) foram operados com esta técnica. A média de idade foi de 33,4 (16-55) anos e o tempo médio entre a fratura e a cirurgia foi de 26 meses (12-60). Quanto ao tipo da fratura inicial, uma era A2, sete B1, nove B2 e seis B3, pela classificação de Herbert e Fisher.[19,20] Entre os casos incluídos 5 (21,7%) apresentavam união fibrosa e 11 (47,8%) apresentavam *humpback deformity.* Em três pacientes foi observada durante a artroscopia uma lesão parcial do ligamento escafo-semilunar e dois apresentavam lesão da FCT, tendo sido tratadas no mesmo procedimento.

Apresentamos um estudo retrospectivo de uma série de pacientes com diagnóstico de PAE tratados com reconstrução

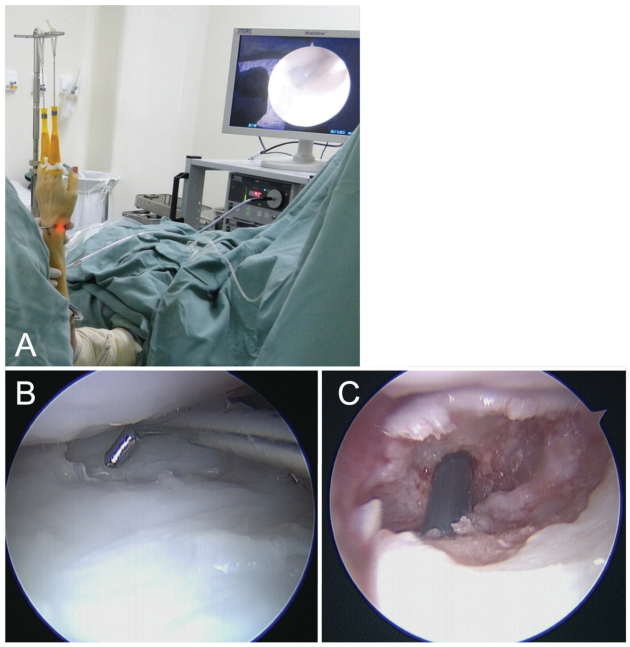

Fig. 1 Paciente com pseudartrose de escafoide tratado com o uso da artroscopia, enxerto esponjoso e fixação interna percutânea, utilizando torre de tração específica e malha chinesa colocadas no segundo e quarto dedos (A). Utilizamos os portais rádio-cárpicos ulnar para visualização e o radial para instrumentação (probe)(B). Após a fixação se consegue visualizar a correta posição do parafuso de compressão sem cabeça (C).

assistida por artroscopia, operados no período entre janeiro de 2016 e outubro de 2020. Os critérios de inclusão foram ausência de consolidação após fratura do escafoide com pelo menos seis meses de evolução após o trauma inicial. Excluíram-se os pacientes com alterações degenerativas graves na articulação radiocarpal e mediocarpal (RC) (SNAC tipo II e III). A avaliação da vascularização do pólo proximal foi realizada através de Ressonância Magnética. Entretanto, alteração vascular do escafoide não foi critério de exclusão, tampouco cirurgia prévia no local.

Após anamnese e exame físico sugestivas da lesão, todos pacientes tiveram o diagnóstico confirmado com radiografias bilaterais do punho, apresentando características clássicas de PAE, com falha de consolidação associada à esclerose nos bordos ósseos e alterações císticas. Antes da cirurgia todos os pacientes realizaram radiografia bilateral dos punhos e tomografia computadorizada (TC) e ressonância magnética (RM) do punho afetado.

Utilizamos a classificação de Herbert e Fischer no pré-operatório para definir o tipo de fratura de escafoide.[19,20] (►**Tabela 1**). O grau de deslocamento e instabilidade da lesão, definidos através dos ângulos escafolunar (EL) e radiolunar (RL), foram obtidos através de ferramentas de medição do sistema PACS® (Terch Heim, Seul, República da Coréia).[4]

Seguindo esses critérios foram encontrados 27 pacientes submetidos ao tratamento de PAE com artroscopia. Por falta de acompanhamento adequado, quatro pacientes foram excluídos, sendo analisados 23 pacientes, que tiveram avaliação completa e acompanhamento pós-operatório mínimo de 12 meses. Nos resultados foram analisados o aspecto clínico, o tempo de consolidação e o tempo de retorno às atividades físicas e laborais, assim como possíveis complicações decorrentes da cirurgia. Todas as cirurgias foram realizadas conforme a técnica aqui descrita.

No pós-operatório, realizou-se estudo radiológico do punho em projeções próprias para o escafoide a cada duas semanas até a consolidação, incluindo laterais, póstero-anteriores e oblíqua com 45° de pronação do antebraço. Em caso de dúvida na consolidação do escafoide foram realizadas TC a cada 30 dias.

A amplitude de movimento foi avaliada com um goniômetro padrão e uma avaliação funcional foi realizada com o questionário DASH.[21] Essas avaliações foram realizadas no pré-operatório e ao final do seguimento. A consolidação óssea foi determinada clinicamente pela ausência de dor a

Tabela 1 Classificação de Herbert e Fischer para fraturas do escafoide

Classificação da fratura do escafoide por Herbert e Fisher				
	Tipo	**Coluna1**	**Subtipo**	**Localização e/ou lesão**
A	Fratura aguda e estável		A1	Tuberosidade
			A2	Não deslocada do colo
B	Aguda, instável		B1	Oblíqua
			B2	Deslocada ou móvel, do colo
			B3	Pólo proximal
			B4	Fratura-luxação
			B5	Cominuta
C	Retardo de consolidação		C	
D	Pseudartrose estabelecida		D1	Fibrosa
			D2	Esclerótica
	Retirado de Herbert e Fisher (17)			

palpação do escafoide na tabaqueira anatômica e através dos exames com a presença de ponte óssea entre as duas extremidades da PAE em todas as projeções radiográficas ou em pelo menos em dois cortes da TC.[17,22]

Técnica cirúrgica

Para acesso ao foco da PAE, utiliza-se o portal MC ulnar para visão (óptica) e o portal MC radial como portal de trabalho (probe, *shaver*, curetas, osteótomos). O foco da PAE é inicialmente explorado e aberto com o uso de um descolador de periósteo (*Freer* de 3mm), sendo após desbridado com *shaver* de partes moles e ósseo. Por último, o tecido fibroso e ósseo desvitalizado é removido com o auxílio de curetas curvas e osteótomos delicados. Utilizamos na maior parte do procedimento a técnica artroscópica seca, sendo o soro utilizado apenas para a limpeza articular e retirada de fragmentos dos tecidos ressecados.

Após a limpeza do foco da PAE, o próximo passo é a correção da deformidade em DISI da fileira proximal do carpo, obtida com a fixação do semilunar reduzido com fio de K 1,5mm.

Depois, deve-se colocar o enxerto ósseo esponjoso no foco da PAE. Utilizamos uma seringa de insulina com a sua ponta cortada de forma oblíqua para facilitar a entrada e o posicionamento do enxerto. O portal MC radial deve ser alargado em poucos milímetros para permitir a entrada de seringa. Após a colocação do enxerto no foco da pseudartrose, esse deve ser impactado com o dorso de uma cureta ou com o descolador de periósteo. Nas PAE do terço médio ou distal, quando se realiza a estiloidectomia do rádio pelo portal RC 1/2, esse portal também pode ser utilizado para limpeza do foco da pseudartrose e colocação do enxerto, proporcionando um acesso direto a porção radial e volar do escafoide.

A última etapa do procedimento é a redução do pólo distal e a fixação do escafoide, preferencialmente com o parafuso de compressão sem cabeça. Dependendo do tipo e local da lesão a fixação pode ser feita com fios de Kirschner, parafusos de mini-fragmentos ou associando métodos. Para isso o punho é removido da torre de tração e colocado com a palma para cima sobre a mesa de apoio. Para a redução do pólo distal, o punho deve ser posicionado em máxima extensão, manobra que também gera melhora do alinhamento e ganho de comprimento do escafoide. Utilizamos de rotina a técnica de fixação percutânea retrógrada para as PAE dos terços médio e distal**.** Nela, utiliza-se inicialmente um fio guia que deve entrar justo ao trapézio, e após conferir que o fio está fixando os dois fragmentos do escafoide e está central em seu eixo longitudinal, ele deverá servir de guia para a colocação do parafuso de compressão sem cabeça (Herbert canulado ou similar) (►**Fig. 1**). Para as PAE do terço proximal utilizamos a fixação anterógrada, que deve ser realizada com o punho em flexão e com a entrada do fio guia pelo dorso da articulação RC, para que o parafuso se localize de forma central no eixo longitudinal do escafoide. O ponto correto de entrada do fio guia e posteriormente do parafuso pode ser encontrado com auxílio da artroscopia. Sob visualização direta, coloca-se um *abocath* na parte proximal e ulnar do escafoide, ao lado da inserção do ligamento escafo-semilunar, assim, com o *abocath* fixo no escafoide proximal, passa-se o FK guia por dentro dele (►**Figs. 2**, **3**, **4**, **5** e **6**).

Realizamos esse procedimento habitualmente em regime ambulatorial. Após a cirurgia, o paciente é imobilizado com uma tala gessada de punho (antebráquio-palmar), deixando os dedos e o polegar completamente livres, por duas semanas. Mantemos o FK fixando o rádio ao semilunar por quatro semanas, sendo após esse período retirada a tala e o paciente encaminhado para terapia. As lesões consolidam em um período médio de sete semanas (►**Fig. 7**), sendo que até a consolidação, o paciente é orientado a usar uma órtese removível no punho em atividades que exijam força**.**

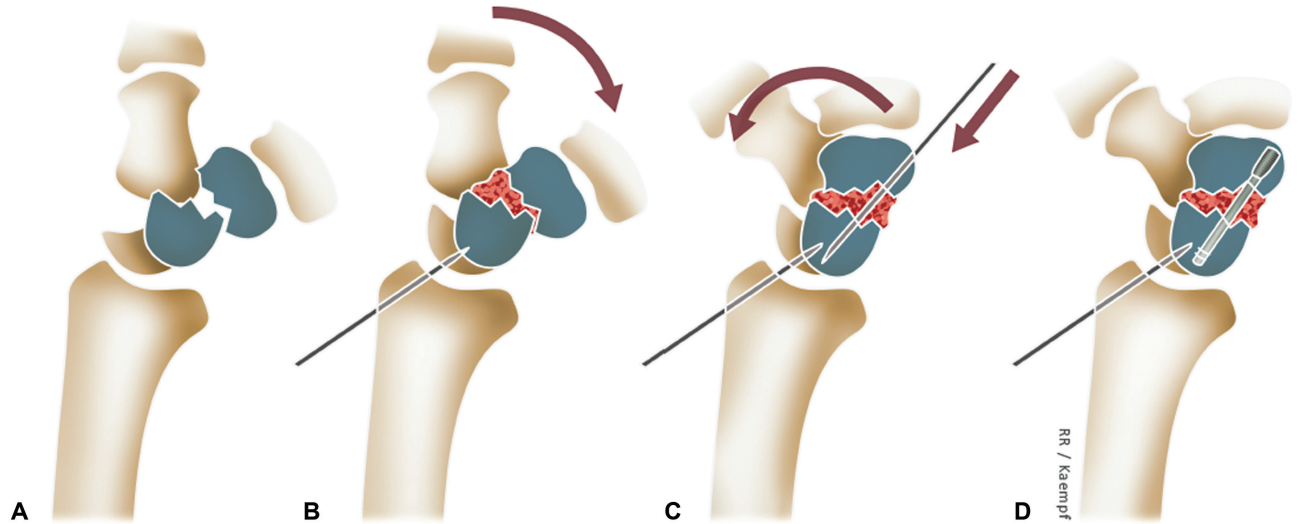

Fig. 2 Técnica de tratamento da pseudartrose do escafoide com auxílio da artroscopia. Após a limpeza dos bordos da pseudartrose, o pólo proximal do escafoide é reduzido com a fixação do semilunar ao rádio em posição neutra (A). O enxerto ósseo é colocado no espaço criado (B) e o punho é reduzido em máxima extensão (C) para que o pólo distal do escafoide se reduza (1) e o escafoide ganhe comprimento. O escafoide é então fixo com um fio de Kirschener de 1,2mm (2) e ambos os fragmentos do escafoide são fixados com um parafuso canulado sem cabeça (D).

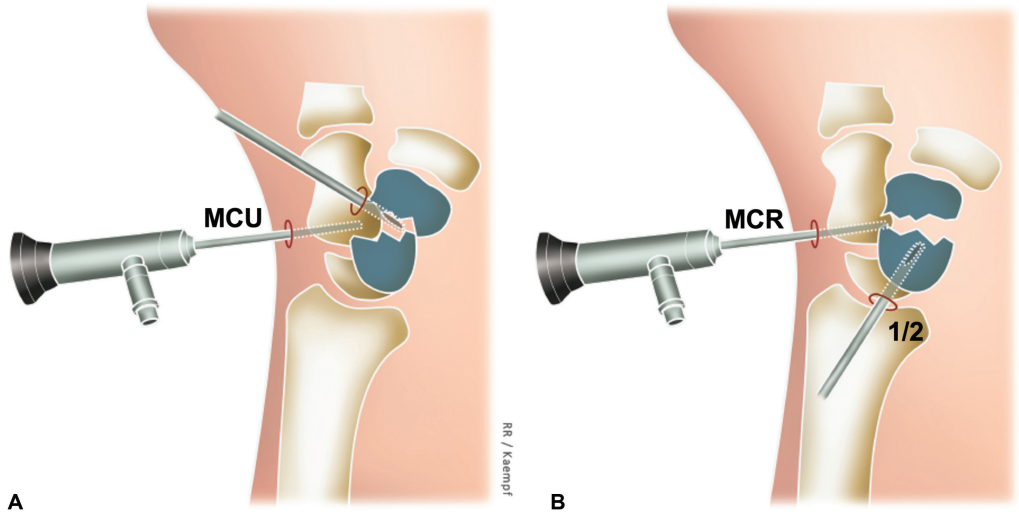

Fig. 3 Inicialmente se utiliza o portal MC ulnar para visão (óptica) e o portal MC radial como local de trabalho (probe, *shaver*, curetas, osteótomos) (A). Após, nas pseudartroses do escafoide do terço médio ou distal, quando se realiza a estiloidectomia do rádio pelo portal RC 1/2, esse portal também pode ser utilizado para limpeza do foco da pseudartrose e colocação do enxerto, proporcionando um acesso direto a porção radial e volar do escafoide (B).

Resultados

A consolidação foi obtida em 22 pacientes (95,6%) em uma média de 7,5 semanas (4 a 12). Quanto às complicações, um paciente não consolidou e outro apresentou queimadura cutânea por hiperaquecimento do motor do *shaver*, resolvendo com curativos seriados. Em nenhum paciente houve lesões neuro-tendinosas ou houve a necessidade de reverter o procedimento em uma técnica aberta.

O seguimento médio foi de 24,2 meses (12-60) meses. O grau de mobilidade, dor, avaliação funcional (questionário DASH) e medidas radiográficas melhoraram com relação ao pré-operatório, sendo mostrados nas ►**Tabelas 2** e **3**. A amplitude média de movimento de flexão melhorou de

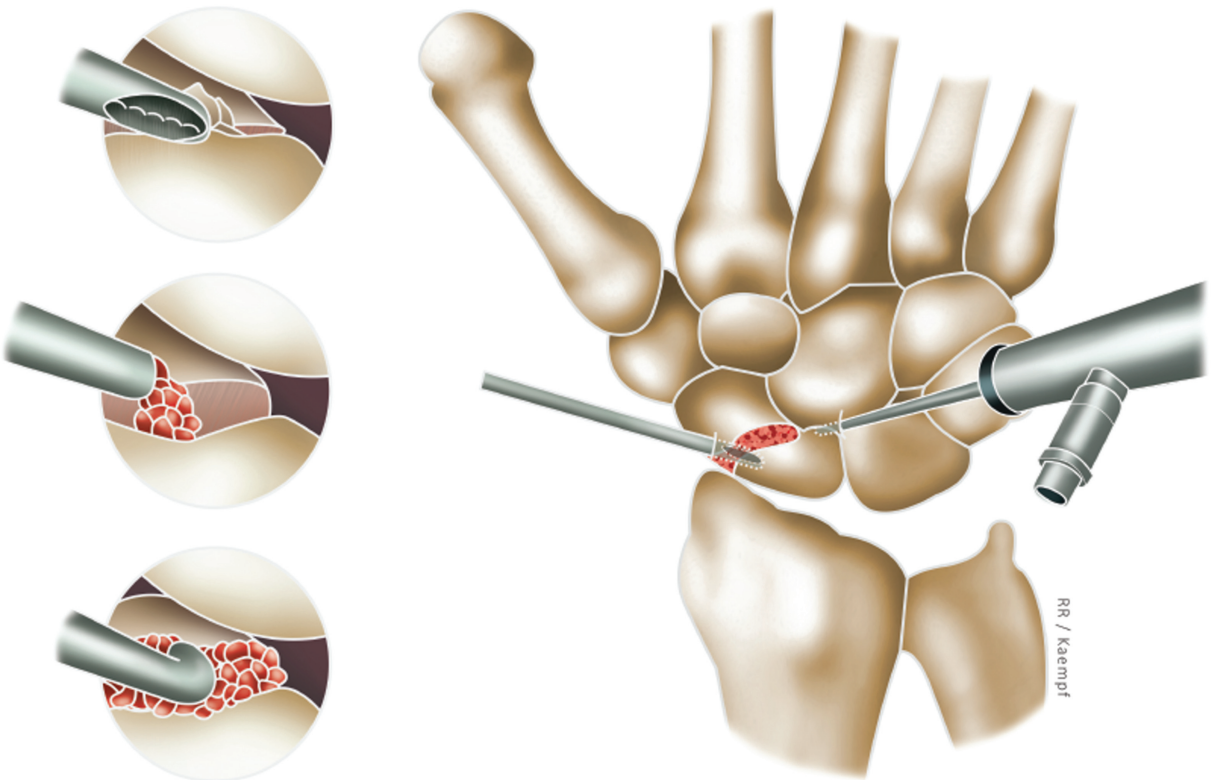

Fig. 4 Principais passos do tratamento da pseudartrose do escafoide com uso de artroscopia. Inicialmente se faz a limpeza do foco da lesão com o uso de *shaver* (detalhe superior). Após se coloca o enxerto ósseo e realiza-se a sua impacção (detalhe médio e inferior).

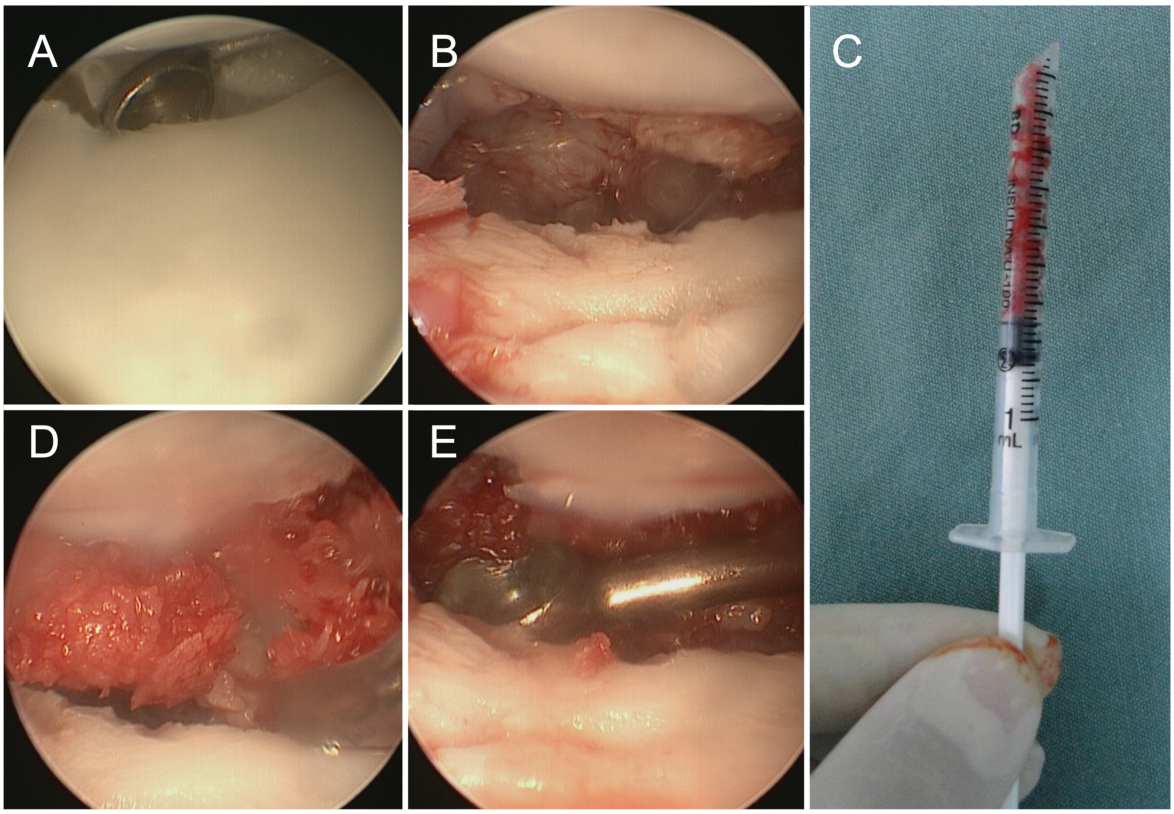

Fig. 5 Limpeza do defeito ósseo do escafoide com auxílio de uma cureta (A e B), enxerto ósseo colocado em uma seringa de insulina (C e D) e o aspecto final após a impacção do enxerto no interior do defeito ósseo (E).

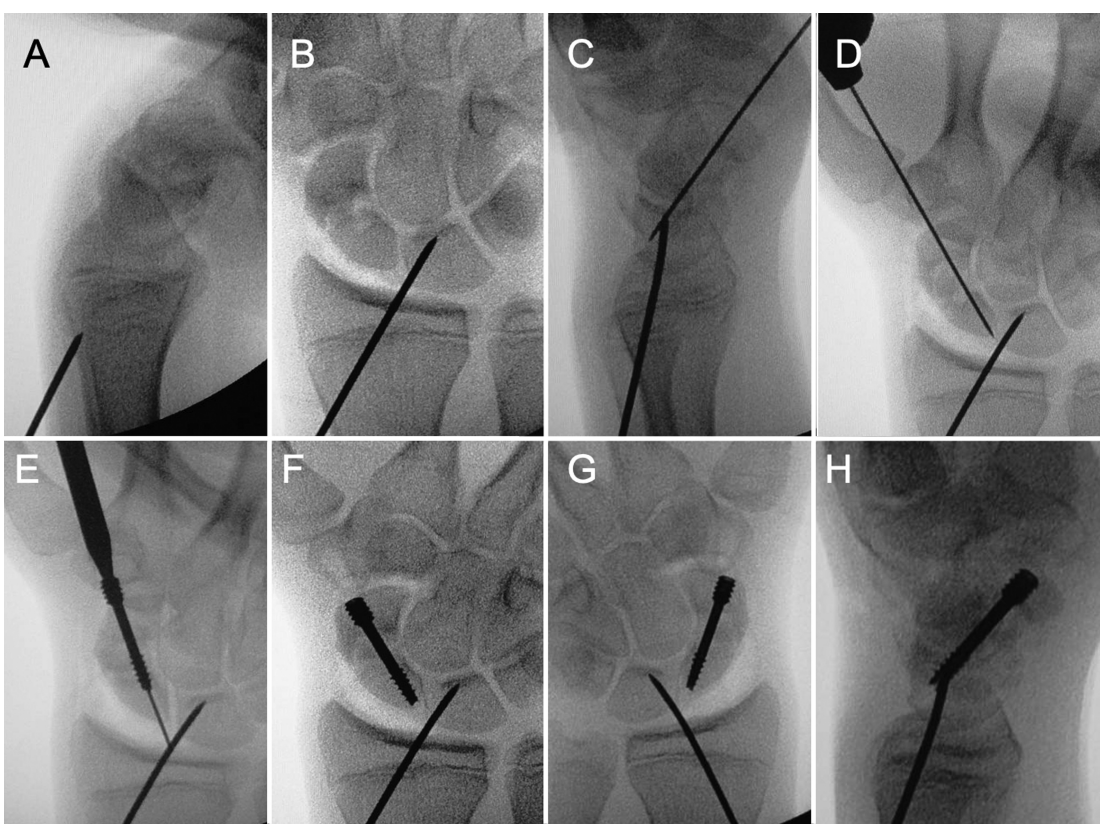

Fig. 6 Etapas da redução do escafoide e restauração do alinhamento do carpo com fio de Kirschner através do rádio fixando o semilunar em posição neutra (A e B). Após, colocação do fio de Kirschner guia (C e D) e fixação percutânea com o parafuso de compressão sem cabeça de forma retrógrada (E, F, G e H).

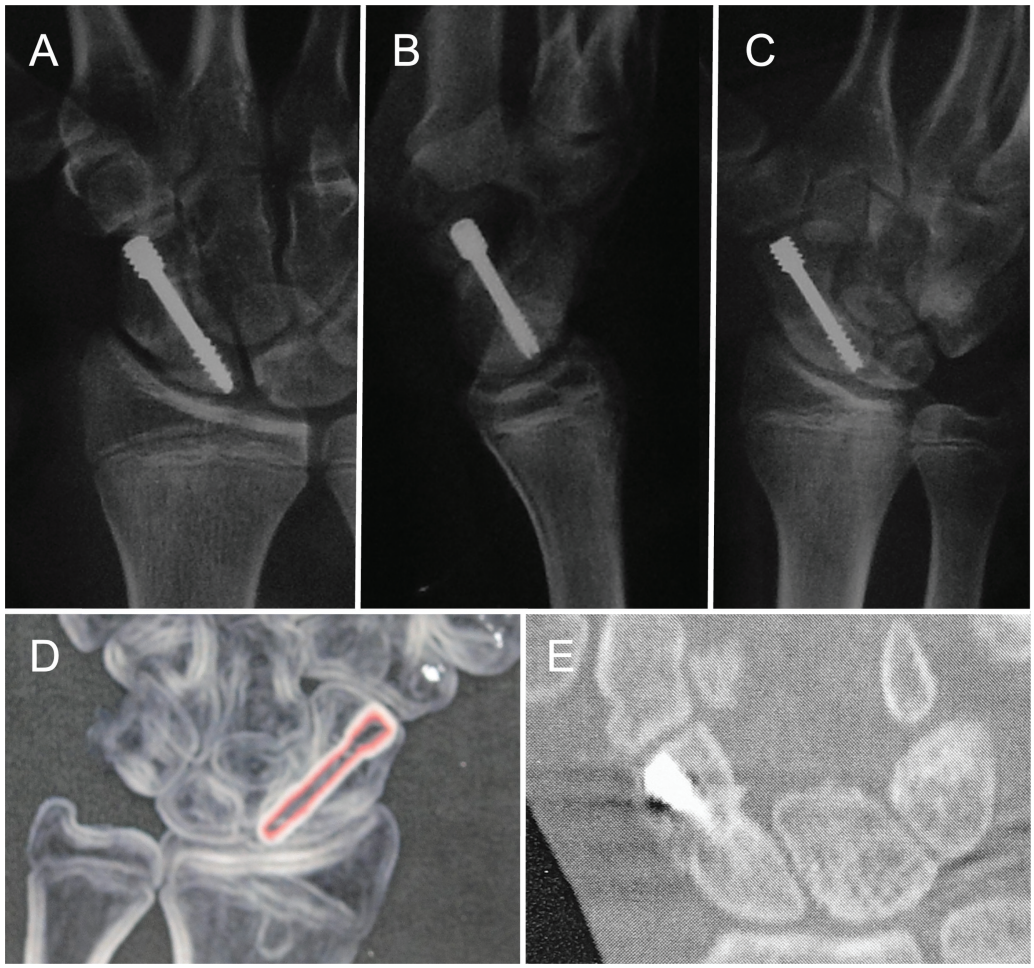

Fig. 7 Consolidação da pseudartrose com cinco semanas de evolução. Observado pelas radiografias (A, B e C) e tomografia computadorizada (D e E).

73,6° (60-80°) para 79,5° (60-90°), extensão de 68,6° (50-80°) a 71,9° (45-85°), desvio ulnar 20,6°(15-30°) a 26,9° (20-35°) e desvio radial 17.3° (15-25°) em 20,4° (10-25°). Dor (EVA 0-10) melhorou de 7,3 (4-9) para 0,7 (0-6), e a escala funcional DASH melhorou de 49 (32-75) para 6 (2-12). O ângulo escafolunar melhorou de 69,1°(55-85°) para 48,4° (40-55°) e o ângulo rádio-lunar melhorou de 30°(10-40°) para 2,6° (0-8°) (►**Fig. 8**).

Discussão

Outros estudos já mostraram bons resultados utilizando métodos minimamente invasivos no tratamento das fraturas e PAE. Eles estão associados à menor morbidade, apresentando rápida recuperação e permitindo o tratamento de lesões associadas durante o mesmo procedimento.[6,9,14,17,23]

Quando não tratada, a PAE gera instabilidade que progride para um processo degenerativo precoce, com colapso do carpo, padrão conhecido com punho SNAC.[1,5] Assim, o objetivo do tratamento cirúrgico da PAE é obter a consolidação óssea associada à restauração da anatomia óssea e do alinhamento do carpo. Para isso tem sido descritas técnicas com diferentes conceitos, umas que priorizam a estabilidade óssea mecânica, inclusive com utilização de placas e parafusos, e outras que tem como objetivo a manutenção e o estímulo à biologia vascular, estimulando a consolidação precoce.[7,14,16,18,24]

A artroscopia foi inicialmente indicada para as PAE estáveis e fibrosas, porém, com a evolução da técnica e a comprovação que não há necessidade de enxerto estrutural para a correção da deformidade em flexão do escafoide, seu uso foi expandido para as PAE instáveis e com colapso em flexão. Nas PAE crônicas e instáveis, as técnicas com uso de enxertos ósseos córtico-esponjosos (vascularizados ou não) são as que oferecem maior garantia de obter-se a consolidação óssea e restaurar o alinhamento e a anatomia do carpo. Porém, por serem técnicas abertas, geram agressão aos tecidos locais e às estruturas neuro-vasculares, podendo também lesar os ligamentos estabilizadores extrínsecos do carpo, além do risco de rigidez, infecção, protrusão do enxerto e demora em obter consolidação completa, tempo que varia na literatura entre 12 a 19 semanas.[2,3,6]

Tentando diminuir o trauma aos tecidos locais e melhorar o potencial de consolidação, alguns artigos descrevem bons resultados com o uso de enxerto ósseo esponjoso em PAE instáveis. Park et al.[22] trataram 61 pacientes com PAE, sendo 52% estáveis e 48% instáveis, com uso de enxerto ósseo esponjoso e fixação com fios de Kirschner. Eles obtiveram consolidação em 88,2% das lesões estáveis e 83,9% das

Rev Bras Ortop Vol. 59 No. 5/2024 © 2024. The Author(s).

Tabela 2 Achados pré-operatórios da casuística do artigo

Paciente	Gênero	Idade	Lado	Dominância	Tempo de pseudartrose (meses)	Class. de Herbert	SLA	RLA	Dor	Flex.	Ext.	RD	UD	DASH
1	M	28	D	D	12	B1	60	20	8	75	70	20	30	60
2	M	16	D	D	12	A2	65	25	4	80	75	25	25	32
3	F	55	D	D	36	B1	60	20	7	65	70	15	20	46
4	M	51	E	D	48	B2	80	40	8	65	60	15	15	50
5	M	20	D	E	18	B3	55	10	9	70	65	20	15	38
6	M	34	E	E	24	B2	80	20	8	70	60	20	20	72
7	M	29	D	D	16	B1	70	20	7	80	70	20	25	63
8	M	37	D	D	36	B2	75	30	9	75	75	15	20	57
9	F	42	D	D	20	B2	75	25	9	60	65	15	20	75
10	F	24	D	D	24	B2	85	15	8	75	70	20	15	46
11	M	25	E	D	12	B3	70	25	7	70	60	15	20	52
12	M	28	D	D	20	B3	60	10	6	80	70	20	30	36
13	M	45	E	D	36	B2	70	20	7	80	75	15	20	39
14	M	32	D	D	12	B1	75	30	8	70	75	15	20	52
15	M	17	D	D	18	B1	60	15	6	80	70	20	20	41
16	M	47	D	D	48	B2	70	20	9	75	70	15	20	64
17	M	49	E	E	42	B3	60	15	8	70	65	15	20	48
18	M	38	D	D	18	B1	65	25	7	80	70	20	25	37
19	M	37	D	D	24	B3	70	20	7	70	60	15	20	61
20	M	31	D	E	20	B3	60	10	5	80	75	15	20	42
21	F	21	D	D	60	B1	80	20	8	70	70	15	20	50
22	M	36	D	E	18	B2	75	10	8	75	75	20	15	42
23	F	28	D	D	24	B2	70	15	7	80	80	15	20	46

Abreviaturas: Class., classificação; ext., extensão; flex., flexão; PSA, pseudartrose; RD, desvio radial; RLA, ângulo radioulnar; SLA, ângulo escafolunar; UD, desvio ulnar.

Tabela 3 Achados trans e pós-operatórios da casuística do artigo

Paciente	Gênero	Idade	Dor	SLA	RLA	Flex.	Ext.	RD	UD	Enxerto	Parafuso	Consol. (semanas)	DASH	Retorno ao trabalho (semanas)
1	M	28	1	50	0	80	70	20	35	IL	Her.	8	8	6
2	M	16	0	45	5	80	75	25	25	IL	Her.	6	5	4
3	F	55	1	50	5	70	70	15	20	IL	Her.	8	6	8
4	M	51	2	50	0	75	70	15	15	IL	Her.	10	7	12
5	M	20	1	45	5	80	65	20	25	IL	Her.	8	3	10
6	M	34	0	50	0	70	60	25	30	IL	Her.	10	12	8
7	M	29	0	45	5	85	75	20	30	IL	Her.	7	11	12
8	M	37	0	50	0	80	80	25	30	Rad.	ACCU	10	2	12
9	F	42	2	50	3	70	65	20	25	IL	Her.	8	9	10
10	F	24	1	55	5	80	75	25	20	IL	Her.	12	6	4
11	M	25	0	45	0	85	80	20	35	IL	Her.	10	4	4
12	M	28	0	45	0	90	80	25	30	Rad.	Normal	12	2	6
13	M	45	0	50	5	90	85	20	30	IL	Her.	8	8	8
14	M	32	1	55	0	75	75	20	35	IL	Her.	10	6	4
15	M	17	0	40	0	90	80	25	30	IL	Her.	8	2	10
16	M	47	2	55	5	75	65	10	20	Rad.	Her. + K-WIRE	16	7	12
17	M	49	1	50	0	65	70	15	25	IL	Her.	12	10	16
18	M	38	0	45	5	80	80	20	30	IL	Her.	8	4	12
19	M	37	1	50	5	75	60	20	25	IL	Her.	10	11	4
20	M	31	0	45	0	90	75	20	30	Rad.	Mini	12	8	10
21	F	21	2	50	5	80	70	20	25	IL	Her.	10	6	12
22	M	36	2	50	0	80	70	25	25	Rad.	Her.	12	3	8
23	F	28	1	45	0	90	85	20	30	Rad.	ACCU	8	2	6

Abreviaturas: ACCU, Accutrak; consol., tempo até a consolidação; ext., extensão; flex., flexão; Her., Herbert; IL, crista ilíaca; mini, parafuso de minifragmentos; rad., rádio; RD, desvio radial; RLA, ângulo radioulnar; SLA, ângulo escafolunar; UD, desvio ulnar.

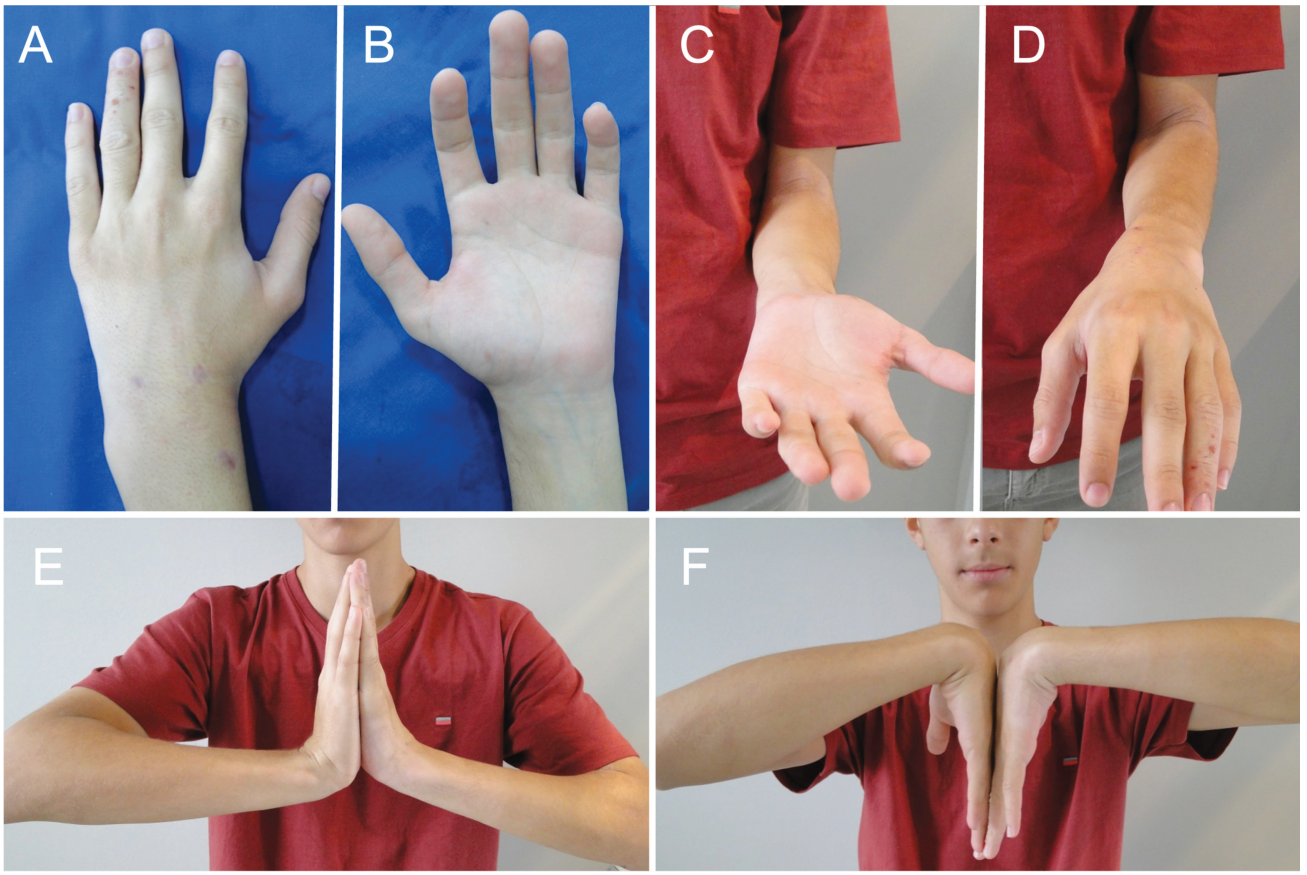

Fig. 8 Paciente com oito semanas de pós-operatório, visão da face dorsal e volar do punho com as incisões dos portais da artroscopia e da fixação percutânea do escafoide (A e B). Recuperação completa da mobilidade, tanto da prono-supinação (C e D), quanto da extensão e flexão (E e F).

instáveis, sem diferenças estatísticas significativas entre os grupos.

Não existe regra quanto do tipo de enxerto ósseo a ser usado. Preferimos o uso enxerto do ilíaco em pacientes com grave deformidade e reabsorção óssea. Já em PAE estáveis e com pouca deformidade utilizamos o enxerto ósseo esponjoso retirado da metáfise distal do rádio. O tempo curto em obter a consolidação, média de 7,5 semanas, é inferior aos apresentados em séries usando a técnica aberta, tanto em enxertos vascularizados como não vascularizados, permitindo pouco tempo de imobilização e retorno precoce às atividades.

Algumas séries mostram resultados semelhantes ao nosso com o uso de artroscopia e fixação percutânea com parafuso, sem usar enxerto ósseo.[9,13,14,23,25] Slade et al.[13] publicaram uma série de 15 pacientes com PAE estáveis obtendo consolidação em todos, em um tempo médio de 14 semanas. Já Chu e Shih[26] trataram 15 pacientes PAE estáveis com artroscopia associada a fixação percutânea de parafuso combinada e uso de matriz óssea desmineralizada. Mostraram 93% de consolidação em 15 semanas de média. Na série de Wong e Ho com 68 pacientes com PAE tratados com a técnica artroscópica e parafusos houve 91,2% de consolidação, em um período médio de 12 semanas, sem apresentar nenhuma complicação decorrente do método.[10] Kim et al.[17] avaliaram 36 pacientes com artroscopia e enxerto ósseo esponjoso para PAE instáveis obtendo consolidação em 86% dos pacientes em uma média de 11 semanas.

Com a técnica artroscópica com uso de enxerto ósseo esponjoso é mais difícil restaurar a anatomia do escafoide e o alinhamento normal do carpo. Porém, outras técnicas também mostram dificuldade semelhante. Jiranek et al.[27] em uma série de pacientes tratados por PAE com enxerto ósseo cortico-esponjoso trapezoidal obtiveram uma deformidade de 45° ou mais em mais no ângulo intra-escafoide em mais da metade dos casos e não encontrou relação do alinhamento com o resultado clínico final. Também da série Kim et al.,[17] os parâmetros radiológicos do escafoide e do alinhamento do carpo não se correlacionaram função clínica final do paciente. Assim como esses autores, pensamos que os efeitos positivos da técnica artroscópica e fixação percutânea superam uma possível dificuldade de correção completa da deformidade, sendo que isso não altera a função final do punho.[28]

A artroscopia de punho é uma alternativa válida em o tratamento de lesões do escafoide do carpo. Apresenta bons resultados clínicos e de consolidação, mesmo em lesões com deformidade e instabilidade carpal, com um mais curto de recuperação. Provavelmente é limitado para restaurar alinhamento normal do carpo, mas é benéfico e melhora tempo de recuperação para essas lesões.

Conclusão

Os resultados apresentados demonstram baixa morbidade e recuperação rápida com esta técnica. No entanto, para

confirmar essas afirmações e resultados, necessitamos de séries maiores, com acompanhamento mais longo e com pacientes randomizados em grupos, comparando diferentes técnicas.

Suporte Financeiro
Os autores declaram que não receberam apoio financeiro de fontes públicas, comerciais ou sem fins lucrativos.

Conflito de Interesses
Os autores declaram não haver conflito de interesses.

Referências

1 Krakauer JD, Bishop AT, Cooney WP. Surgical treatment of scapholunate advanced collapse. J Hand Surg Am 1994;19(05): 751–759
2 Fernandez DL. A technique for anterior wedge-shaped grafts for scaphoid nonunions with carpal instability. J Hand Surg Am 1984; 9(05):733–737
3 Cohen MS, Jupiter JB, Fallahi K, Shukla SK. Scaphoid waist nonunion with humpback deformity treated without structural bone graft. J Hand Surg Am 2013;38(04):701–705
4 Watanabe K. Analysis of carpal malalignment caused by scaphoid nonunion and evaluation of corrective bone graft on carpal alignment. J Hand Surg Am 2011;36(01):10–16
5 Moritomo H, Tada K, Yoshida T, Masatomi T. The relationship between the site of nonunion of the scaphoid and scaphoid nonunion advanced collapse (SNAC). J Bone Joint Surg Br 1999; 81(05):871–876
6 Waitayawinyu T, McCallister WV, Nemechek NM, Trumble TE. Scaphoid nonunion. J Am Acad Orthop Surg 2007;15(05): 308–320
7 Zaidemberg C, Siebert JW, Angrigiani C. A new vascularized bone graft for scaphoid nonunion. J Hand Surg Am 1991;16(03):474–478
8 Hagert E, Forsgren S, Ljung BO. Differences in the presence of mechanoreceptors and nerve structures between wrist ligaments may imply differential roles in wrist stabilization. J Orthop Res 2005;23(04):757–763
9 Slutsky DJ, Trevare J. Use of arthroscopy for the treatment of scaphoid fractures. Hand Clin 2014;30(01):91–103
10 Wong WY, Ho PC. Minimal invasive management of scaphoid fractures: from fresh to nonunion. Hand Clin 2011;27(03):291–307
11 Wong WC, Ho PC. Arthroscopic Management of Scaphoid Nonunion. Hand Clin 2019;35(03):295–313
12 Jegal M, Kim JS, Kim JP. Arthroscopic Management of Scaphoid Nonunions. Hand Surg 2015;20(02):215–221
13 Slade JF III, Gillon T. Retrospective review of 234 scaphoid fractures and nonunions treated with arthroscopy for union and complications. Scand J Surg 2008;97(04):280–289
14 Delgado-Serrano PJ, Jiménez-Jiménez I, Nikolaev M, Figueredo-Ojeda FA, Rozas-López MG. Arthroscopic reconstruction for unstable scaphoid non-union. Rev Esp Cir Ortop Traumatol 2017;61 (04):216–223
15 Belloti JC, Vasconcelos KBL, Raduan Neto J, Okamura A, Fernandes M, Moraes VY. Fixação percutânea sem enxerto ósseo para pseudartrose do escafóide. Rev Bras Ortop 2020;55(06): 759–763
16 Zemirline A, Lebailly F, Taleb C, Naito K. Arthroscopic treatment of scaphoid nonunion with humpback deformity and DISI with corticocancellous bone grafting: Technical note. Hand Surg Rehabil 2019;38(05):280–285
17 Kim JP, Seo JB, Yoo JY, Lee JY. Arthroscopic management of chronic unstable scaphoid nonunions: effects on restoration of carpal alignment and recovery of wrist function. Arthroscopy 2015;31 (03):460–469
18 Liu B, Wu F, Ng CY. Wrist arthroscopy for the treatment of scaphoid delayed or nonunions and judging the need for bone grafting. J Hand Surg Eur Vol 2019;44(06):594–599
19 Herbert TJ, Fisher WE. Management of the fractured scaphoid using a new bone screw. J Bone Joint Surg Br 1984;66(01): 114–123
20 Herbert TJ. A rational approach to treatment of acute scaphoid-fractures. In: Herbert TJ, ed. The fractured scaphoid. St. Louis: Quality Medical Publishing; 1990:51–67
21 Rosales RS, Delgado EB, Díez de la Lastra-Bosch I. Evaluation of the Spanish version of the DASH and carpal tunnel syndrome health-related quality-of-life instruments: cross-cultural adaptation process and reliability. J Hand Surg Am 2002;27(02):334–343
22 Park HY, Yoon JO, Jeon IH, Chung HW, Kim JS. A comparison of the rates of union after cancellous iliac crest bone graft and Kirschner-wire fixation in the treatment of stable and unstable scaphoid nonunion. Bone Joint J 2013;95-B(06):809–814
23 Oh WT, Kang HJ, Chun YM, Koh IH, Lee YJ, Choi YR. Retrospective Comparative Outcomes Analysis of Arthroscopic Versus Open Bone Graft and Fixation for Unstable Scaphoid Nonunions. Arthroscopy 2018;34(10):2810–2818
24 Cagnolati AF, Andrade FR, Rezende LGR, Mazzer N, Sugano RMM, Garcia LM. Fixação interna de pseudoartrose de escafoide com deformidade angular associada utilizando enxerto de ilíaco e placa volar: Série de oito casos. Rev Bras Ortop 2021;56(05): 588–593
25 Cognet JM, Louis P, Martinache X, Schernberg F. Arthroscopic grafting of scaphoid nonunion - surgical technique and preliminary findings from 23 cases. Hand Surg Rehabil 2017;36(01): 17–23
26 Chu PJ, Shih JT. Arthroscopically assisted use of injectable bone graft substitutes for management of scaphoid nonunions. Arthroscopy 2011;27(01):31–37
27 Jiranek WA, Ruby LK, Millender LB, Bankoff MS, Newberg AH. Long-term results after Russe bone-grafting: the effect of malunion of the scaphoid. J Bone Joint Surg Am 1992;74(08): 1217–1228
28 Megerle K, Harenberg PS, Germann G, Hellmich S. Scaphoid morphology and clinical outcomes in scaphoid reconstructions. Injury 2012;43(03):306–310