Redes neurais convolucionais no diagnóstico de mielopatia cervical

Convolutional Neural Networks in the Diagnosis of Cervical Myelopathy

Murat Korkmaz[1] Hakan Yılmaz[2] Merve Damla Korkmaz[3] Turgut Akgül[1]

[1] Departamento de Ortopedia e Traumatologia, Istanbul Faculty of Medicine, Istanbul University, Istambul, Turquia
[2] Departamento de Engenharia Médica, Faculty of Engineering, Karabuk University, Karabuk, Turquia
[3] Departamento de Medicina Física e Reabilitação, Istanbul Kanuni Sultan Suleyman Training and Research Hospital, University of Health Sciences, Istambul, Turquia

Endereço para correspondência Merve Damla Korkmaz, MD, Professor Associado, Departamento de Medicina Física e Reabilitação, Istanbul Kanuni Sultan Suleyman Training and Research Hospital, University of Health Sciences, Atakent mh. Turgut Özal Blvd. N°: 46/1, 34303, Kucukcekmece, Istambul, Turquia (e-mail: mervedml@gmail.com).

Rev Bras Ortop 2024;59(5):e689–e695.

Resumo

Objetivo As tecnologias de inteligência artificial são cada vez mais utilizadas em cirurgias de coluna como ferramentas diagnósticas. O objetivo do presente estudo foi avaliar a eficácia das redes neurais convolucionais no diagnóstico da mielopatia cervical (MC) em comparação à ressonância magnética (RM) cervical convencional.

Métodos O presente estudo foi transversal, descritivo e analítico. Cento e vinte e cinco participantes com diagnóstico clínico e radiológico de MC foram incluídos no estudo. Foram utilizadas imagens de RM sagital e axial em sequência ponderada em T2 da coluna cervical. Todas as imagens foram obtidas em 8 bits/pixel em duas categorias diferentes (MC e normal), tanto em vistas axiais quanto sagitais.

Resultados A validação transversal tripla evitou o sobreajuste (*overfitting*) durante o processo de treinamento. Duzentas e quarenta e duas imagens foram utilizadas para treinamento e teste do modelo criado para vistas axiais, que apresentou 97,44% de sensibilidade e 97,56% de especificidade. Duzentas e quarenta e nove imagens foram utilizadas para treinamento e teste do modelo criado para vistas sagitais, que apresentou 97,50% de sensibilidade e 97,67% de especificidade. Após o treinamento, a acurácia média foi de 96,7% (±1,53) para a vista axial e de 97,19% (±1,2) para a vista sagital.

Conclusão O *deep learning* (DL) apresentou grande melhora, especialmente na cirurgia de coluna. Observamos que a tecnologia de DL trabalha com maior acurácia do que em outros estudos na literatura para diagnóstico de MC.

Palavras-chave
- aprendizado profundo
- imagem por ressonância magnética
- mielopatia
- redes neurais artificiais
- vértebras cervicais

Trabalho desenvolvido no Departamento de Medicina Física de Reabilitação, University of Health Sciences, Istanbul Kanuni Sultan Suleyman Training and Research Hospital, Istambul, Turquia.

recebido
08 de março de 2023
aceito
05 de maio de 2023

DOI https://doi.org/10.1055/s-0044-1779317.
ISSN 0102-3616.

© 2024. The Author(s).
This is an open access article published by Thieme under the terms of the Creative Commons Attribution 4.0 International License, permitting copying and reproduction so long as the original work is given appropriate credit (https://creativecommons.org/licenses/by/4.0/).

Thieme Revinter Publicações Ltda., Rua do Matoso 170, Rio de Janeiro, RJ, CEP 20270-135, Brazil

Abstract

Objective Artificial intelligence technologies have been used increasingly in spine surgery as a diagnostic tool. The aim of the present study was to evaluate the effectiveness of the convolutional neural networks in the diagnosis of cervical myelopathy (CM) compared with conventional cervical magnetic resonance imaging (MRI).

Methods This was a cross-sectional descriptive analytical study. A total of 125 participants with clinical and radiological diagnosis of CM were included in the study. Sagittal and axial MRI images in the T2 sequence of the cervical spine were used. All image parts were obtained as 8 bytes/pixel in 2 different categories, CM and normal, both in axial and sagittal views.

Results Triple cross validation was performed to prevent overfitting during the training process. A total of 242 sample images were used for training and testing the model created for axial views. In the axial view, the calculated values are 97.44% for sensitivity and 97.56% for specificity. A total of 249 sample images were used for training and testing the model created for sagittal views. The calculated values are 97.50% for sensitivity and 97.67% for specificity. After the training, the average accuracy value was 96.7% ($\pm$1.53) for the axial view and 97.19% ($\pm$1.2) for the sagittal view.

Conclusion Deep learning (DL) has shown a great improvement especially in spine surgery. We found that DL technology works with a higher accuracy than other studies in the literature for the diagnosis of CM.

Keywords

- artificial neural networks
- cervical vertebrae
- deep learning
- magnetic resonance imaging
- myelopathy

Introdução

A mielopatia cervical (MC) é uma doença degenerativa comum da coluna cervical causada pela compressão da medula espinhal.[1] De modo geral, a diminuição do volume do canal espinhal se deve à degeneração do disco, osteófitos ou ossificação do ligamento longitudinal e é acompanhada por alterações isquêmicas. Os achados clínicos à MC variam conforme a gravidade e a localização da compressão medular.[2] Os pacientes apresentam dormência e dor nas extremidades e sintomas neurológicos, como perda de coordenação e equilíbrio. Os achados em modalidades clínicas e radiológicas devem ser avaliados em conjunto para diagnóstico e determinação das opções terapêuticas.[3]

As técnicas de imagem para diagnóstico da MC são radiografia simples, ressonância magnética (RM) e tomografia computadorizada (TC). Na MC, a RM tem mais valor para avaliação da medula espinhal, do disco e de outros tecidos moles em comparação com outros métodos de imagem.[4,5] Os avanços tecnológicos na RM, como a espectroscopia por RM e a técnica por tensor de difusão, melhoraram muito a resolução e a qualidade da imagem. Além disso, novos métodos de imagem estão sendo desenvolvidos para diagnóstico da MC.[6]

As redes neurais convolucionais (CNNs, do inglês *convolutional neural networks*), uma técnica de aprendizado de máquina (ML, do inglês *machine learning*), são cada vez mais utilizadas em vários campos industriais e de pesquisa.[7] O *deep learning* (DL) é uma rede neural multicamadas com extração automática de recursos. Estende as redes neurais tradicionais ao adicionar mais camadas ocultas à arquitetura da rede, entre as camadas de entrada e saída, para modelamento de relacionamentos mais complexos e não lineares.

Nos últimos anos, as tecnologias de ML também passaram a ser empregadas em muitas aplicações de saúde, como análise de imagens médicas, sinais biológicos e registros de saúde, previsão de eventos médicos, detecção e diagnóstico auxiliados por computador e escolha de tratamentos.[8]

A tecnologia de ML é cada vez mais usada em cirurgias de coluna e em muitas áreas médicas. Porém, percebe-se que a maioria dos estudos sobre este assunto na literatura não foram realizados na coluna cervical.[9] No presente estudo, objetivamos demonstrar a eficácia da CNN no diagnóstico de MC em comparação com a RM cervical convencional.

Materiais e Métodos

Participantes e amostras de RM

Participantes com 18 a 75 anos de idade e diagnóstico de MC foram incluídos no estudo. Todas as imagens foram obtidas com equipamento de 3.0 Tesla Siemens (Siemens, Erlangen, Alemanha) e colar cervical padrão. As imagens radiológicas da coluna cervical foram avaliadas por três investigadores com experiência mínima de 5 anos em cirurgia da coluna vertebral. Foram utilizadas imagens de RM axial e sagital da coluna cervical. As imagens em formato de Comunicação de Imagens Digitais em Medicina (DICOM, do inglês Digital Imaging and Communications in Medicine) (8 bits/pixel) foram convertidas para um dos formatos *raster* (png). A partir daí, foi feita a seleção das "regiões de interesse", que foram rotuladas como MC e normais, tanto nas vistas axiais quanto sagitais (►**Fig. 1**).

Os critérios de inclusão do estudo foram participantes com sintomas clássicos de MC, como fraqueza e inépcia em extremidades superiores, hiperreflexia e/ou dificuldades de marcha, achados radiológicos de compressão espinhal e escores da escala modificada da Japanese Orthopedic Association (mJOA) > 18. Participantes com histórico de cirurgia da coluna cervical e portadores de doença sistêmica (doença reumatológica ou neurológica) foram excluídos. O estudo foi aprovado pelo comitê de ética local (KAEK/2020.07.129) e registrado em Clinicaltrials.gov (NCT04796987).

Ambiente de cálculo

Um computador com 8 GB de memória e processador Intel i7 realizou os cálculos e o treinamento do modelo de DL. Os modelos de DL foram desenvolvidos com a linguagem de programação Python. A avaliação do desempenho do modelo foi baseada em acurácias transversais validadas médias e medianas, sensibilidade, especificidade e valor preditivo positivo e negativo.

Projeto de rede neural

Desenvolvimentos significativos nas técnicas de ML e de processamento de imagens permitem a avaliação mais precisa das imagens médicas com métodos de DL.[7] O termo "aprendizado profundo" é empregado há muitos anos na classificação de imagens médicas. A CNN, um dos métodos populares de DL, classificou as imagens deste estudo. Uma arquitetura CNN simples consiste em camada convolucional (Conv), camada de *pooling* (por exemplo, *pooling* máximo), camada não linear (por exemplo, ReLU, TanH) e uma função de perda (por exemplo, sigmoide, Softmax) na última camada totalmente conectada (FC, do inglês *fully connected*). A saída pode ser de uma única classe, mas também pode ser múltipla.[10] A ►**Fig. 2** mostra a arquitetura de CNN usada no presente estudo.

Resultados

Cento e vinte e cinco participantes foram incluídos no estudo, sendo 58 do sexo feminino e 67 do sexo masculino, com idade

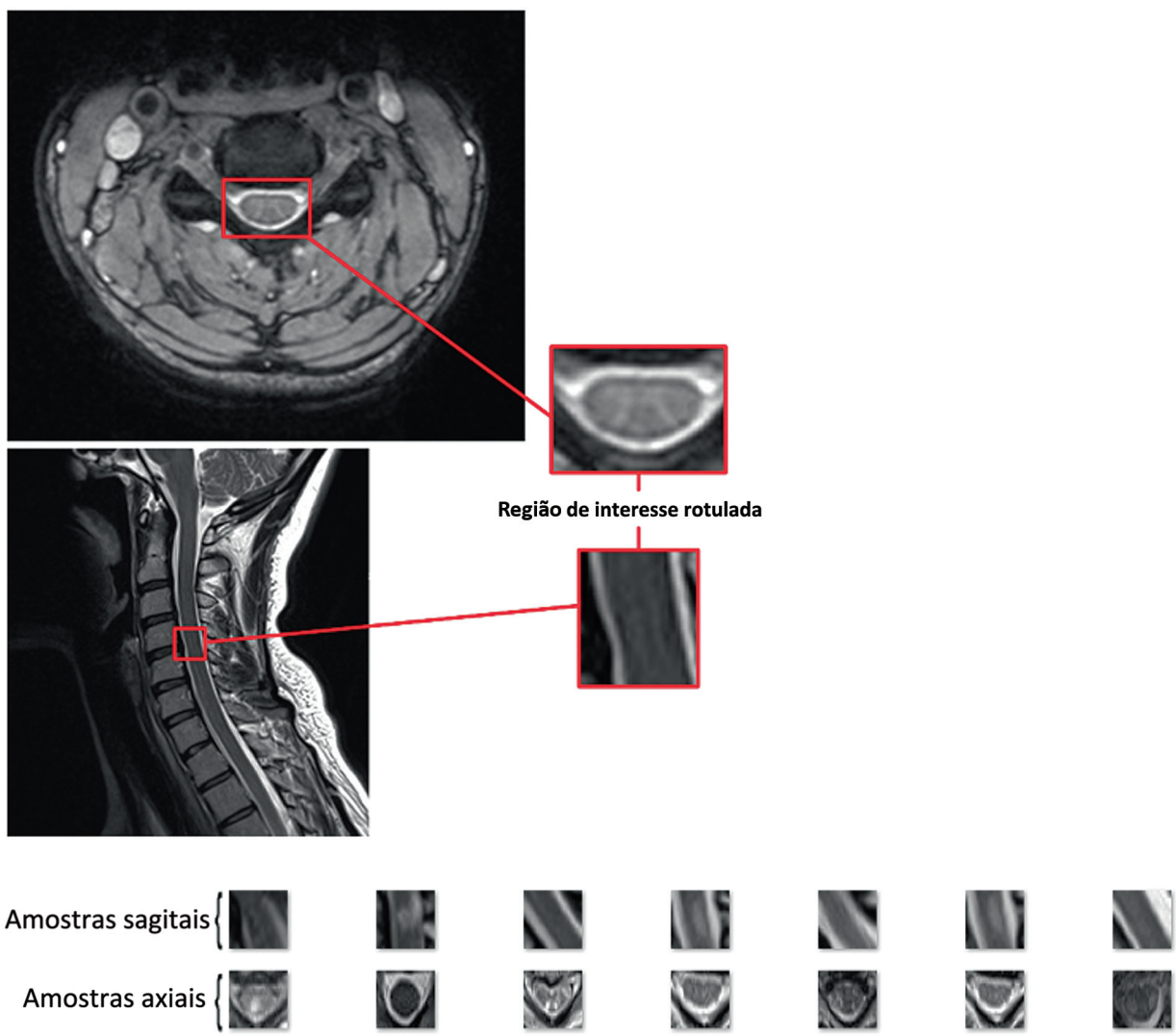

Fig. 1 Região marcada de interesse nas imagens axiais e sagitais de ressonância magnética (acima) e nas amostras de imagens de entrada (abaixo).

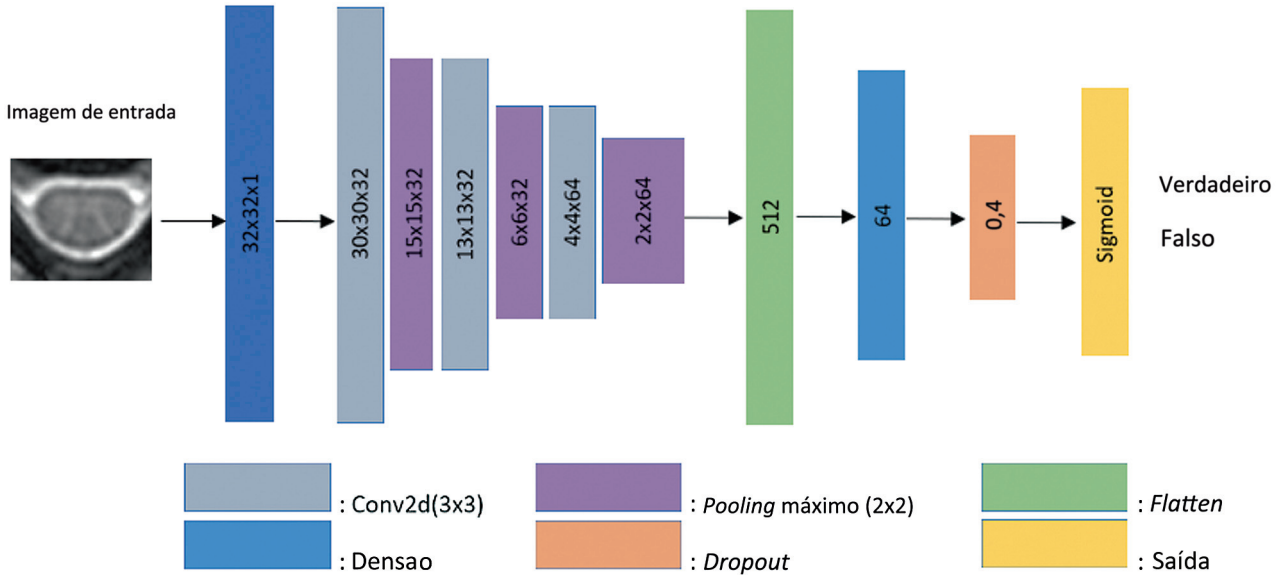

Fig. 2 Arquitetura de redes neurais convolucionais (CNNs) usada neste estudo.

média de 56,32 ± 6,77 anos e diagnóstico de MC. O escore mJOA médio dos participantes foi de 12,01 ± 2,46. A ►**Tabela 1** mostra as características demográficas dos participantes. As camadas normais e com mielomalácia das RMs dos participantes foram analisadas.

Informações de treinamento

Imagens obtidas em vista axial e sagital foram utilizadas para treinamento do projeto de rede criado. Assim, foram realizados dois treinos diferentes de DL para ambas as vistas. Sessenta e sete por cento das imagens foram utilizadas para treinamento e 33% para validação e teste. A validação transversal tripla testou a consistência dos resultados.

Os modelos obtidos de ambas as vistas têm 300 iterações de treinamento (*epochs*). A validação transversal tripla evitou o sobreajuste (*overfitting*) durante o processo de treinamento. Após o treinamento, a acurácia média foi 96,7% (±1,53) para a vista axial e 97,19% (±1,2) para a vista sagital. A ►**Fig. 3** mostra os gráficos do processo de treinamento de DL.

Tabela 1 Dados demográficos e características clínicas dos participantes

Variável	Participantes ($n = 125$)
Idade (em anos) (média ± desvio padrão)	56,32 ± 6,77
Sexo (feminino/masculino) n (%)	58 (46,4%)/67 (53,6%)
Altura (cm) (média ± desvio padrão)	164,5 ± 8,52
Peso (kg) (média ± desvio padrão)	74,96 ± 8,48
Pontuação na escala mJOA	12,01 ± 2,46

Abreviações: cm, centímetros; kg, quilograma; mJOA, escala modificada da Japanese Orthopedic Association.

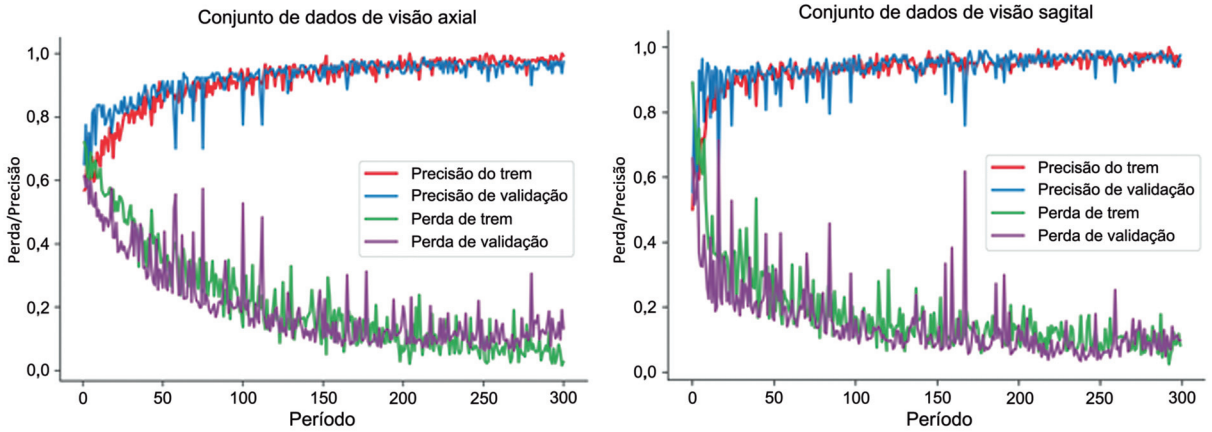

Fig. 3 Informações de treinamento das vistas sagital e axial da ressonância magnética.

Tabela 2 Detalhes das imagens sagitais e axiais usadas para avaliação

População total		Humanos (condição verdadeira)	
		Condição positiva	*Condição negativa*
Modelo desenvolvido (condição prevista) para imagens sagitais	*Condição prevista positiva*	Verdadeiro-positivo = 39	Falso-positivo = 1 (erro de tipo I)
	Condição prevista negativa	Falso-negativo = 1 (erro de tipo II)	Verdadeiro-negativo = 42
Modelo desenvolvido (condição prevista) para imagens axiais	*Condição prevista positiva*	Verdadeiro-positivo = 38	Falso-positivo = 1 (erro de tipo I)
	Condição prevista negativa	Falso-negativo = 1 (erro de tipo II)	Verdadeiro-negativo = 40

Avaliação das métricas de treinamento

Vista axial

No total, 242 imagens de amostra foram utilizadas para treinamento e teste do modelo criado para vistas axiais. Destas imagens, 120 foram rotuladas como MC e 122 como normais. Ao todo, 162 dessas imagens foram utilizadas para o treinamento do modelo de DL e 80 para avaliação do treinamento. A ►**Tabela 2** mostra os valores de verdadeiro-positivo, verdadeiro-negativo, falso-positivo e falso-negativo obtidos na avaliação do treinamento. A ►**Fig. 4** mostra a matriz de confusão formada por esses de acurácia. Depois da avaliação, a acurácia geral do modelo foi 97,50%.

A taxa de verdadeiro-positivos (TVP, *recall*, sensibilidade) foi 97,44%, a taxa de verdadeiro-negativos (TVN, especificidade) foi 97,56%, a taxa de falso-negativos (TFN, taxa de erros) foi 2,56% e o valor preditivo positivo (VPP, precisão) foi 97,44%. Além disso, a pontuação F1 foi 0,97, o coeficiente de correlação de Matthew (CCM) foi 0,95 e o coeficiente *kappa* de correlação de Cohen foi 0,95.

Após a avaliação, a curva de característica de operação do receptor (ROC, do inglês *receiver operating characteristic*) foi traçada e a área sob a curva (AUC, do inglês *area under the curve*) ROC[11] foi calculada (►**Fig. 5**).

Vista sagital

Duzentas e quarenta e nove imagens de RMs dos participantes foram selecionadas para treinamento e teste do modelo criado para vistas sagitais. Destas imagens, 124 foram rotuladas como MC e 125 como normais. Cento e sessenta e seis dessas imagens foram utilizadas para o treinamento do modelo de DL e 83 para avaliação do treinamento. A ►**Tabela 2** mostra os valores de verdadeiro-positivos, verdadeiro-negativos, falso-positivos e falso-negativos após a avaliação do treinamento. A ►**Fig. 4** mostra a matriz de confusão formada por esses de acurácia. Depois da avaliação, a acurácia geral do modelo foi calculada em 97,59%.

A TVP (*recall*, sensibilidade) foi 97,50%, a TVN (especificidade) foi 97,67%, a TFN (taxa de erros) foi 2,50% e o VPP (acurácia) foi 97,50%. Além disso, a pontuação F1 foi 0,98, o CCM foi 0,95 e o coeficiente *kappa* de correlação de Cohen foi 0,95.

Após a avaliação, a curva ROC foi traçada e a AUC foi calculada (►**Fig. 5**).

Discussão

As tecnologias de ML começaram a ser utilizadas em muitas áreas devido ao seu desenvolvimento nos últimos anos.[12] O DL, um sub-ramo do ML, tem melhorado muito, em especial na área médica. Paralelamente a esse desenvolvimento, o uso de DL em cirurgias de coluna aumentou de forma significativa nos últimos anos e tem aprimorado a determinação de problemas de coluna e a avaliação de opções terapêuticas.[9] Hoje, o ML é empregado com maior frequência na avaliação de diagnósticos por imagem, como a localização das

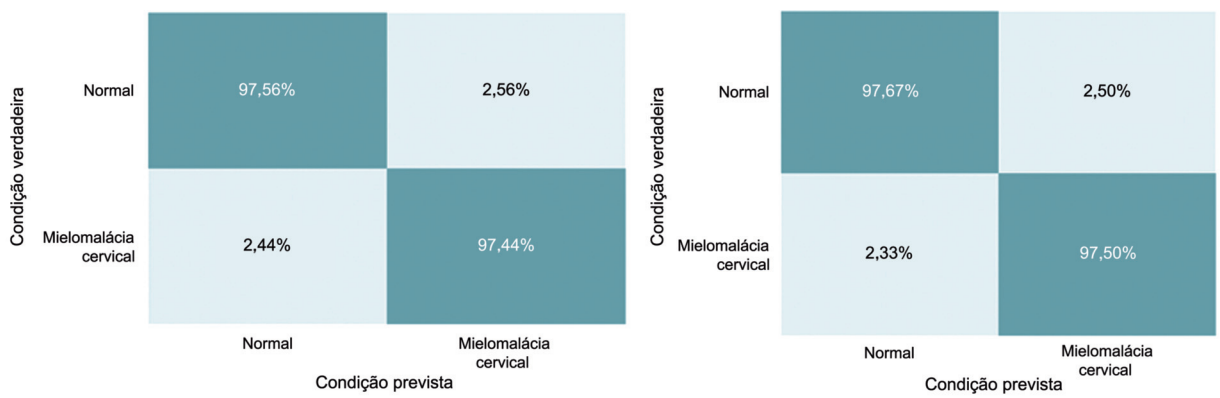

Fig. 4 Matriz de confusão da vista axial (à esquerda) e da vista sagital (à direita).

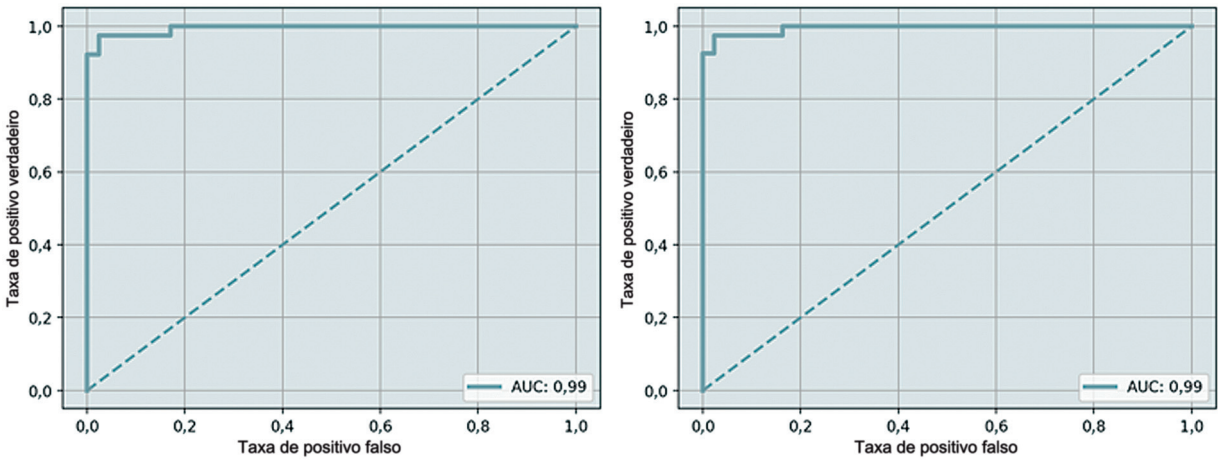

Fig. 5 Curva de característica de operação do receptor (ROC) e área sob a curva (AUC) da vista axial (à esquerda) e da vista sagital (à direita).

vértebras e dos discos e a determinação do formato da coluna, a partir de informações obtidas em métodos radiológicos, como a TC e a RM.[13] O progresso nos estudos de ML está aumentando gradativamente sua utilização em protocolos de tratamento e previsão de possíveis resultados.[14]

O diagnóstico de MC é baseado nos achados obtidos no exame clínico e nas imagens radiológicas. A RM é o método diagnóstico mais eficaz para avaliação radiológica de pacientes com sintomas clínicos mielopáticos.[15] A anatomia da medula espinhal e das estruturas do canal medular são mais bem avaliadas nas vistas sagitais e axiais.[16,17] A MC manifesta-se caracteristicamente como atrofia medular focal hipointensa na sequência ponderada em T1 e hiperintensa na sequência ponderada em T2. No entanto, há relatos que a sequência T2 detecta melhor alterações intramedulares e é mais valiosa em termos de prognóstico.[15] Também foi relatado que de 58 a 85% dos pacientes com sintomas clínicos de MC apresentam sinal hiperintenso na sequência T2.[18] O diagnóstico da MC baseia-se principalmente em análises subjetivas dos achados à RM da medula espinhal e, portanto, é limitado pelo treinamento e pela experiência do avaliador.[19] Portanto, no presente estudo, tentamos revelar a eficácia do DL no diagnóstico da mielopatia para eliminar este aspecto subjetivo.

No presente estudo, avaliamos a sequência ponderada em T2 da RM cervical dos participantes com mielomalácia. Obtivemos cortes sagitais e axiais de RM em sequência T2 dos participantes, marcamos as áreas normais e de mielomalácia na região intramedular e treinamos o equipamento. A RM cervical dos participantes foi realizada em um único centro e com o mesmo equipamento. No entanto, como as imagens de RM podem diferir de paciente para paciente, as imagens normais e do campo da mielomalácia foram obtidas no mesmo corte para padronizá-las.

Um estudo piloto analisou a eficácia do ML no diagnóstico de MC em 28 pacientes. O estudo avaliou RMs cervicais de participantes com sintomas de mielopatia e obteve acurácia mediana de 90%. A sensibilidade média foi 90% e a especificidade, 85%.[20] Da mesma forma, outro estudo que investigou a eficácia do ML na MC utilizou imagens obtidas com tensor de difusão, obtendo acurácia média de 89,7%, sensibilidade de 85% e especificidade de 92,4%.[21] Em outro estudo, a maior acurácia média encontrada foi 77%, a sensibilidade média foi 78% e a especificidade média foi 80%.[22] Em nosso estudo, utilizamos RMs cervicais convencionais, o padrão diagnóstico na rotina diária. Como a determinação da anatomia da medula espinhal é melhor nos planos axial e sagital, avaliamos esses dois planos de maneira separada. Ao final do estudo, a acurácia mediana no plano axial foi de 97,50%. A sensibilidade média foi 97,44% e a especificidade foi 97,56%. No plano sagital, a acurácia média foi 97,59%, a sensibilidade foi 97,50% e a especificidade foi 97,67%. O diagnóstico de mielopatia foi realizado de forma estatisticamente significativa nos planos axial e sagital. Porém, verifica-se que as taxas de detecção de mielopatia em nosso estudo são superiores às de outros relatos da literatura.

O presente estudo tem algumas limitações, como sua natureza retrospectiva e o pequeno tamanho da amostra. O número de participantes poderia ser maior, assim como a precisão das informações para determinação da taxa de acurácia. Por outro lado, o estudo também apresenta pontos fortes. As RMs cervicais de participantes com sintomas de mielopatia, realizadas em um único centro e com o mesmo equipamento, foram avaliadas por dois médicos experientes em doenças da coluna vertebral. Desta forma, procurou-se manter ao máximo a padronização das imagens. Além disso, como poderia haver uma diferença entre as sequências de RM obtidas no mesmo participante, as imagens normais e da área de mielomalácia foram comparadas nos mesmos cortes.

No último meio século, o ML e as redes neurais artificiais (ANN, do inglês *artificial neural networks*) são preferidos na resolução de problemas não lineares. O método de DL, que é uma ANN multicamadas, é amplamente utilizado na área da saúde, aumentando o poder computacional e a facilidade de aquisição digital de imagens médicas. Erros induzidos por humanos podem ser reduzidos com alta precisão, gerando sistemas rápidos de pré-diagnóstico. Estudos subsequentes podem vir a estabelecer um sistema de pré-diagnóstico por meio da detecção automática da região com anomalia, permitindo o estadiamento e o monitoramento da mielopatia.

Conclusão

As tecnologias de ML são usadas em muitas aplicações de saúde, especialmente em análise de imagens médicas. O DL, um sub-ramo do ML, tem apresentado grande melhora principalmente na cirurgia de coluna. Neste estudo, objetivamos revelar a eficácia do DL no diagnóstico de MC. Como resultado do nosso estudo, constatamos que a tecnologia de DL funciona com maior precisão do que outros estudos da literatura para o diagnóstico de MC. No entanto, em estudos subsequentes, um sistema de pré-diagnóstico pode ser estabelecido pela detecção automática da região com anomalia, podendo levar ao estadiamento e monitoramento da mielopatia.

Suporte Financeiro
Os autores declaram que a presente pesquisa não recebeu qualquer financiamento específico de agência de fomento dos setores públicos, comerciais ou sem fins lucrativos.

Conflito de Interesses
Os autores não têm conflitos de interesses a declarar.

Referências

1 Klineberg E. Cervical spondylotic myelopathy: a review of the evidence. Orthop Clin North Am 2010;41(02):193–202
2 Cook C, Brown C, Isaacs R, Roman M, Davis S, Richardson W. Clustered clinical findings for diagnosis of cervical spine myelopathy. J Manual Manip Ther 2010;18(04):175–180
3 Kadanka Z, Bednarík J, Vohánka S, Vlach O, Stejskal L, Chaloupka R, et al. Conservative treatment versus surgery in spondylotic cervical myelopathy: a prospective randomised study. Eur Spine J 2000;9(06):538–544
4 Nagata K, Kiyonaga K, Ohashi T, Sagara M, Miyazaki S, Inoue A. Clinical value of magnetic resonance imaging for cervical myelopathy. Spine 1990;15(11):1088–1096
5 Kanna RM, Kamal Y, Mahesh A, Venugopal P, Shetty AP, Rajasekaran S. The impact of routine whole spine MRI screening in the evaluation of spinal degenerative diseases. Eur Spine J 2017;26 (08):1993–1998
6 Maki S, Koda M, Kitamura M, Inada T, Kamiya K, Ota M, et al. Diffusion tensor imaging can predict surgical outcomes of patients with cervical compression myelopathy. Eur Spine J 2017;26(09):2459–2466
7 Lee JG, Jun S, Cho YW, Lee H, Kim GB, Seo JB, Kim N. Deep Learning in Medical Imaging: General Overview. Korean J Radiol 2017;18 (04):570–584
8 Lundervold AS, Lundervold A. An overview of deep learning in medical imaging focusing on MRI. Z Med Phys 2019;29(02): 102–127
9 Galbusera F, Casaroli G, Bassani T. Artificial intelligence and machine learning in spine research. JOR Spine 2019;2(01): e1044
10 Abdelhafiz D, Yang C, Ammar R, Nabavi S. Deep convolutional neural networks for mammography: advances, challenges and applications. BMC Bioinformatics 2019;20(Suppl 11):281
11 Zhang S, Fukunaga T, Oka S, Orita H, Kaji S, Yube Y, et al. Concerns of quality, utility, and reliability of laparoscopic gastrectomy for gastric cancer in public video sharing platform. Ann Transl Med 2020;8(05):196
12 Chang M, Canseco JA, Nicholson KJ, Patel N, Vaccaro AR. The role of machine learning in spine surgery: The future is now. Front Surg 2020;7:54
13 Schmidhuber J. Deep learning in neural networks: an overview. Neural Netw 2015;61:85–117
14 Kim JS, Merrill RK, Arvind V, Kaji D, Pasik SD, Nwachukwu CC, et al. Examining the ability of artificial neural networks machine learning models to accurately predict complications following posterior lumbar spine fusion. Spine 2018;43(12): 853–860
15 Al-Mefty O, Harkey LH, Middleton TH, Smith RR, Fox JL. Myelopathic cervical spondylotic lesions demonstrated by magnetic resonance imaging. J Neurosurg 1988;68(02):217–222
16 Zhou Y, Kim SD, Vo K, Riew KD. Prevalence of cervical myelomalacia in adult patients requiring a cervical magnetic resonance imaging. Spine 2015;40(04):E248–E252
17 Emery SE. Cervical spondylotic myelopathy: diagnosis and treatment. J Am Acad Orthop Surg 2001;9(06):376–388
18 Chen CJ, Lyu RK, Lee ST, Wong YC, Wang LJ. Intramedullary high signal intensity on T2-weighted MR images in cervical spondylotic myelopathy: prediction of prognosis with type of intensity. Radiology 2001;221(03):789–794
19 Rajasekaran S, Vaccaro AR, Kanna RM, Schroeder GD, Oner FC, Vialle L, et al. The value of CT and MRI in the classification and surgical decision-making among spine surgeons in thoracolumbar spinal injuries. Eur Spine J 2017;26(05):1463–1469
20 Hopkins BS, Weber KA II, Kesavabhotla K, Paliwal M, Cantrell DR, Smith ZA. Machine learning for the prediction of cervical spondylotic myelopathy: A post hoc pilot study of 28 participants. World Neurosurg 2019;127:e436–e442
21 Jin R, Luk KD, Cheung JPY, Hu Y. Prognosis of cervical myelopathy based on diffusion tensor imaging with artificial intelligence methods. NMR Biomed 2019;32(08):e4114
22 Merali ZG, Witiw CD, Badhiwala JH, Wilson JR, Fehlings MG. Using a machine learning approach to predict outcome after surgery for degenerative cervical myelopathy. PLoS One 2019;14(04): e0215133