Comparação de preparações de enxertos ósseos para tratamento de defeitos ósseos críticos em um modelo animal roedor

Comparison of Bone Graft Preparations to Treat a Critical Bone Defect on a Rodent Animal Model

Rian Souza Vieira[1] Renan Ernesto Reis Borges[2] Daniel Guimarães Tiezzi[3] Antonio Carlos Shimano[1] Ariane Zamarioli[1] Helton Luiz Aparecido Defino[1]

[1] Departamento de Ortopedia e Anestesiologia, Faculdade de Medicina de Ribeirão Preto, Universidade de São Paulo, Ribeirão Preto, SP, Brasil
[2] Serviço de Cirurgia da Mão, Pontifícia Universidade Católica de Campinas, Campinas, SP, Brasil
[3] Departamento de Ginecologia e Obstetrícia, Divisão de Mastologia e Laboratório de Ciências de Dados Translacionais, Faculdade de Medicina de Ribeirão Preto, Universidade de São Paulo, Ribeirão Preto, SP, Brasil

Rev Bras Ortop 2024;59(4):e532–e541.

Endereço para correspondência Rian Souza Vieira, MD, MSc, Departamento de Ortopedia e Anestesiologia, Faculdade de Medicina de Ribeirão Preto, Avenida Bandeirantes, 900, Ribeirão Preto, SP, Brasil, 14049-900 (email: rianvieira@alumni.usp.br)

Resumo

Objetivo Embora enxertos ósseos autólogos sejam o tratamento mais utilizado para defeitos ósseos, a preparação mais eficaz ainda é obscura. Este estudo animal teve como objetivo comparar diferentes preparações de enxerto ósseo autólogo para o tratamento de defeito ósseo crítico no crânio de ratos.

Métodos No total, 122 ratos foram alocados aleatoriamente em três grupos: Simulado, enxerto macerado e enxerto picado. Os espécimes foram submetidos a craniotomias no centro superior do crânio com broca de corte circunferencial de 7 mm de diâmetro. O defeito ósseo crítico produzido foi tratado ou não de acordo com o grupo de alocação do animal. Os ratos foram eutanasiados às 3, 6 ou 12 semanas após a cirurgia e seus crânios foram analisados por histomorfometria, densitometria óssea, nanotomografia computadorizada (nTC) e testes biomecânicos.

Resultados A análise histomorfométrica mostrou maior percentual de preenchimento do defeito ósseo crítico no grupo picado e macerado em comparação ao simulado. A avaliação densitométrica evidenciou maior massa óssea em todos os desfechos de análise ($p < 0,05$) no grupo picado. Os dados de nTC revelaram um aumento ósseo expressivo no grupo picado em comparação aos grupos simulado e macerado. Os testes biomecânicos mostraram maiores valores de deformação, resistência máxima e rigidez relativa no grupo picado em qualquer momento da eutanásia ($p < 0,05$).

Palavras-chave
- modelos animais
- osso e ossos
- regeneração óssea
- transplante ósseo

Trabalho desenvolvido no Departamento de Ortopedia e Anestesiologia, Faculdade de Medicina de Ribeirão Preto, Universidade de São Paulo, Ribeirão Preto, Brasil.

recebido
09 de outubro de 2023
aceito
18 de março de 2024

DOI https://doi.org/10.1055/s-0044-1788786.
ISSN 0102-3616.

© 2024. The Author(s).
This is an open access article published by Thieme under the terms of the Creative Commons Attribution 4.0 International License, permitting copying and reproduction so long as the original work is given appropriate credit (https://creativecommons.org/licenses/by/4.0/).

Thieme Revinter Publicações Ltda., Rua do Matoso 170, Rio de Janeiro, RJ, CEP 20270-135, Brazil

Conclusões Nosso estudo mostrou que a preparação de enxerto ósseo picado gerou resultados significativamente melhores do que os enxertos macerados no tratamento de defeitos ósseos críticos no crânio de ratos.

Abstract

Objective Although autologous bone grafting is the most widely used treatment for bone defects, the most effective preparation remains unclear. This animal study aimed to compare different autologous bone grafting preparation for the treatment of rat́s calvaria critical bone defect.

Methods 122 rats were randomly allocated into three groups: Simulado, Macerated and Chopped. The specimens underwent craniotomies at the top center of their calvarias with a 7mm diameter circumferential cutter drill. The critical bone defect produced was treated or not according to the group the specimen wasallocated. The rats were euthanized at 3, 6 or 12 weeks post-op and its calvarias were analyzed by histomorphometry, bone densitometry, nanocomputed tomography (nCT), and biomechanical tests.

Results The histomorphometry analysis showed the highest percentage of fulfillment of the critical bone defect in the chopped and macerated group when compared to simulado. The densitometry assessment evidenced higher bone mass at all endpoints analysis ($p < 0.05$) in the chopped group. The nCT data exhibited an expressive increase of bone in the chopped group when compared with the simulado and macerated groups. The biomechanical tests exhibited highest values of deformation, maximum force, and relative stiffness in the chopped group at any time of euthanasia ($p < 0.05$).

Conclusions Our experimental work showed that chopped bone grafting preparation exhibited significant better outcomes than macerated in the treatment of a critical bone defect in rat́s calvaria.

Keywords
- bone and bones
- bone regeneration
- bone transplantation
- models, animal

Introdução

A incidência de defeitos ósseos tem aumentado e exige soluções.[1–3] Essas lesões têm profundos impactos econômicos e clínicos; além disso, os desfechos do tratamento são limitados pelas altas taxas de complicações.[4–6] O enxerto ósseo autólogo é o tratamento mais utilizado para defeitos ósseos por ser fácil de obter, combinar propriedades e não induzir respostas imunes ou transmitir infecções.[7–9] No entanto, não se sabe a técnica de enxerto ósseo autólogo mais eficaz.[10,11]

Um defeito ósseo de tamanho crítico é um defeito ortotópico que não cicatriza sem intervenção[12,13]ou o defeito tecidual de menor tamanho que não cicatriza por completo ao longo da vida.[12,14] No modelo de crânio de rato, defeitos maiores que 5 mm são considerados críticos.[15–17]

A pedra angular do desenvolvimento pré-clínico de tecnologias translacionais é a reprodutibilidade confiável, análoga à condição clínica investigada em modelos animais.[12,18] Desenvolvemos um modelo animal de defeito ósseo crítico em crânios de ratos e seu tratamento com diferentes técnicas de enxerto ósseo. A regeneração óssea foi avaliada em diferentes tempos por histomorfometria, nanotomografia computadorizada (nTC), densitometria óssea e testes biomecânicos.

Este estudo comparou diferentes técnicas de tratamento de defeitos ósseos críticos no crânio de ratos com enxertos ósseos autólogos locais.

Materiais e Métodos

Este estudo foi aprovado pelo comitê de ética animal de nossa instituição sob número de protocolo CEUA 120/2019.

Ratos Wistar machos com 7 semanas de idade, pesando 200 g ($\pm$ 10 g) foram obtidos do biotério central de nossa instituição e alojados em gaiolas individuais com enriquecimento ambiental em sala com condições controladas de umidade (55 a 60%), temperatura (23 ± 1 C) e ciclo claro/escuro artificial de 12 horas. Os procedimentos experimentais começaram depois que os espécimes atingiram a maturidade, com 300 g ($\pm$10 g) e 10 semanas de idade.

Cento e oito (108) ratos foram divididos aleatoriamente em três grupos (36 animais por grupo): (1) grupo simulado: ratos com defeito ósseo crítico no crânio (7 mm de diâmetro); (2) grupo macerado: ratos com defeito ósseo crítico no crânio tratados com enxerto ósseo autólogo local macerado; (3) grupo picado: ratos com defeito ósseo crítico no crânio tratados com enxerto ósseo autólogo local picado. Os procedimentos experimentais (primeiras cirurgias e cirurgias de eutanásia) foram realizados ao mesmo tempo, pelo mesmo cirurgião e nas mesmas condições para minimizar vieses.

Todos os instrumentos cirúrgicos foram esterilizados e resfriados à temperatura ambiente (23 C). A mesa cirúrgica e os instrumentos foram esterilizados com etanol a 70%.

Todos os ratos foram anestesiados por injeção intramuscular (IM) de Cetamin® da Syntec (cloridrato de cetamina 10%,

60 mg/kg) e Xylazin® da Syntec (cloridrato de xilazina 2%, 7,5 mg/kg) e tricotomizados da ponte nasal até a extremidade distal do crânio. Um cotonete foi utilizado para retirada de aparas de pelos e Lacrilube® da Allergan Inc. foi aplicado em cada olho. O crânio foi pintado com iodo. Um campo cirúrgico estéril foi colocado com uma abertura redonda acima do crânio.

Uma incisão longitudinal de 1,5 cm da pele superficial foi estendida até o periósteo sobre o crânio, do osso nasal até caudal à crista sagital média ou bregma. O periósteo foi dividido ao meio com o bisturi por meio de uma linha média sagital, elevando-o do crânio. Um afastador automático retraiu os tecidos moles e expos o osso subjacente.

Uma área alvo centralizada na intersecção das duas linhas médias do crânio anteroposterior, de lado a lado, foi desenhada. Uma broca Strong® Micro Motor 210/105L e uma trefina Zipperer® (7 mm de diâmetro total) fixadas marcaram o topo do crânio a 1.500 rpm, com aplicação de salina estéril em gotas (uma gota a cada 2 segundos) para evitar lesão térmica. A broca foi manuseada com leve pressão contra a superfície do crânio para produzir o defeito. Um elevador foi utilizado na margem da osteotomia completando o defeito. O mesmo elevador foi usado para levantar o cilindro do osso, liberando a dura-máter da parte inferior e puxando o osso para fora (►**Fig. 1**).

O defeito foi lavado com solução salina para remoção de detritos antes do enxerto (►**Figs. 2** e **3**). O periósteo foi fechado com sutura contínua e a pele recebeu sutura simples com categute. Os ratos foram colocados sob observação quanto a quaisquer sinais de movimento proposital e depois transferidos para as gaiolas normais de criação.

Os cuidados pós-operatórios diários foram compostos por avaliação de saúde, incluindo exame de feridas, prevenção de sofrimento, observação neurológica e analgesia otimizada. Todos os animais foram tratados com tramadol (25 mg/kg) por via subcutânea duas vezes ao dia durante 3 dias para evitar dor pós-operatória. As gaiolas foram limpas e a água/comida trocada três vezes por semana. Os ratos tiveram suas massas corporais registradas uma vez por semana. Os grupos foram acompanhados no pós-operatório e cada um deles foi separado em três subgrupos de acordo com a análise do desfecho, às 3, 6 e 12 semanas após a cirurgia.

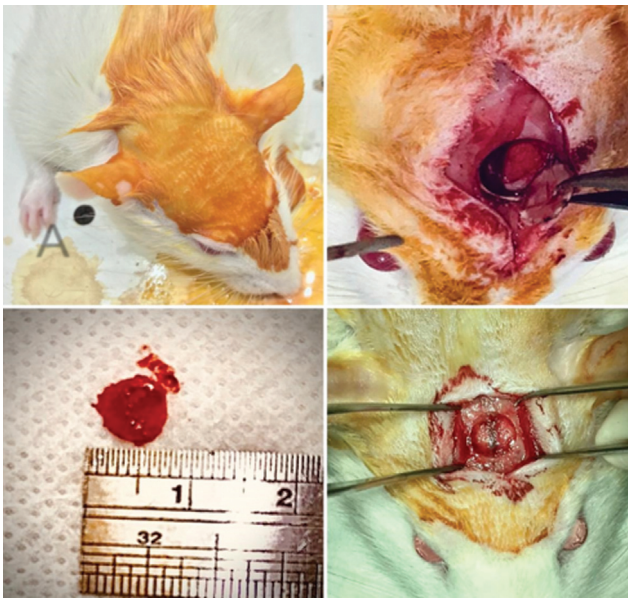

Fig. 1 Etapas técnicas da primeira cirurgia.

Os ratos dos três grupos foram eutanasiados em três momentos diferentes, às 3, 6 e 12 semanas após as cirurgias. O método de eutanásia utilizado foi a injeção intramuscular de *overdose* anestésica de Cetamin® e Xylazin®.

Procedimentos iniciais semelhantes foram realizados com acesso cirúrgico um pouco maior (2,5 cm) centrado na incisão anterior. Um segmento retangular do crânio do rato foi delimitado e seccionado com disco serrilhado SDT® de granulometria fina 19/0,15 mm a 9.000 rpm acoplado ao mesmo Strong® Micro Motor 210/105L. Os fragmentos de crânio contendo o defeito ósseo crítico circundado por osso craniano original, com tamanho médio de 15,01 × 11,85 mm, foram coletados (►**Fig. 4**).

Um total de 58 amostras foram destinadas à histologia e fixadas com paraformaldeído a 4% frio, enquanto as outras 57 amostras foram fixadas com álcool a 70% para avaliação de densitometria óssea, nTC e testes mecânicos.

A rotina de descalcificação com ácido etilenodiamino tetra-acético (EDTA) a 10% frio, desidratação progressiva com concentrações crescentes de álcool, clarificação em xilol

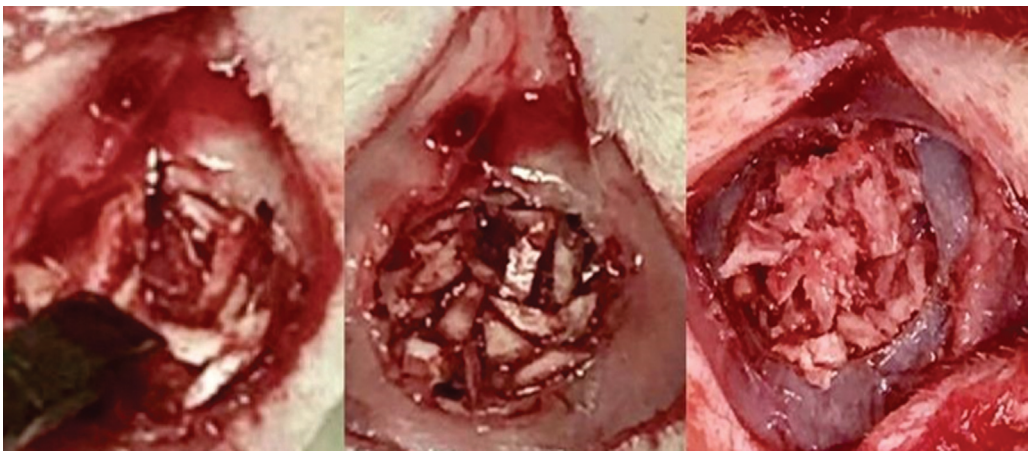

Fig. 2 Preparação de enxerto ósseo macerado para preenchimento do defeito crítico.

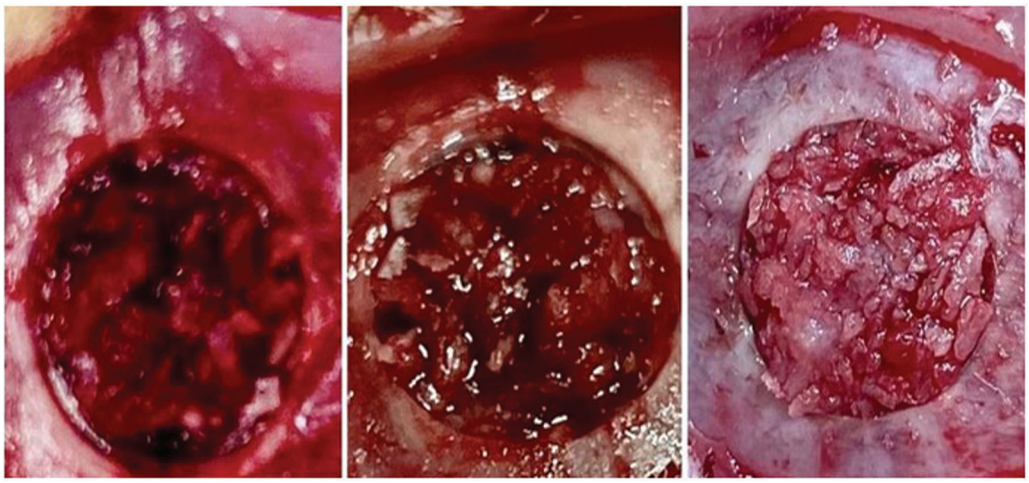

Fig. 3 Preparação de enxerto ósseo picado para preenchimento do defeito crítico.

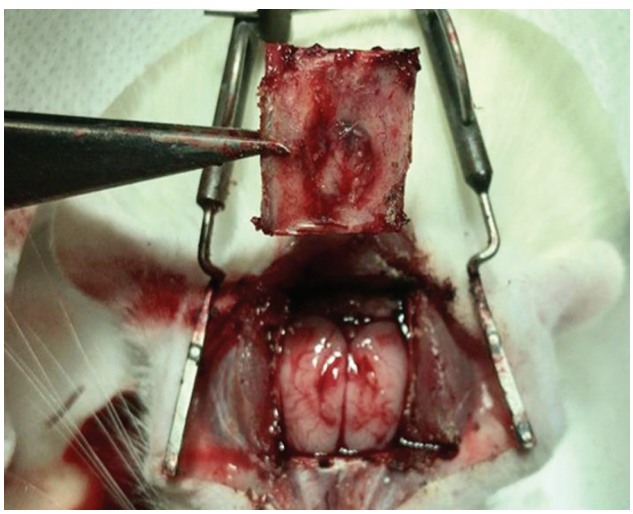

Fig. 4 Retângulo do crânio obtido após a eutanásia.

em três trocas e emblocamento em parafina foi realizada no Laboratório de Histologia de nossa Instituição. Após a inclusão em parafina, cortes de 5 mm foram obtidos e colocados em lâminas histológicas carregadas (Manco Inc., EUA). A coloração dos cortes coronais utilizou hematoxilina e eosina (HE). Um microscópio de campo claro (Axiovert; Carl Zeiss®, Alemanha) foi utilizado para análise das lâminas. Uma câmera CCD (AxioCam MRc; Carl Zeiss®, Alemanha) capturou imagens com diversas ampliações para interpretação posterior (►**Fig. 5**). No total, 500 lâminas histológicas foram produzidas com essas 58 amostras.

A análise de densitometria óssea foi realizada nas 57 amostras de crânio contendo o defeito ósseo crítico por absorciometria de raios X de dupla energia (DXA) usando um densitômetro Lunar® DPX-IQ (Lunar®; *software* versão 4.7e, GE Healthcare®, Reino Unido). Uma região de interesse (ROI) de aproximadamente 49 mm^2 foi utilizada para avaliação da nova formação óssea. A densidade mineral óssea (BMD, g/cm^2) e o conteúdo mineral ósseo (BMC, g) foram medidos conforme protocolo.

As amostras de DXA foram então organizadas e escaneadas com *Nano tomograph Phoenix v|tome|x s* – General Electric® (►**Fig. 6**). As imagens de cada espécime foram reconstruídas com *software* específico (Dataviewer 1.5.1.2 64 bits - SkyScan® Bruker®) e analisadas por CTAn (CTAn v.1.15.4.0 64 bits - SkyScan® Bruker®) para determinar parâmetros morfométricos nas ROIs selecionadas. Todos os parâmetros morfométricos estão de acordo com a nomenclatura da *American Society for Bone and Mineral Research* (ASBMR): volume ósseo (BV), volume ósseo percentual (-BV/TV), relação superfície/volume ósseo (BS/BV), índice de modelo de estrutura (SMI), espessura trabecular (Tb.Th), número trabecular (Tb.N), separação trabecular (Tb.Sp), porcentagem de porosidade total (Po tot) e densidade de conectividade (Conn.Dn).

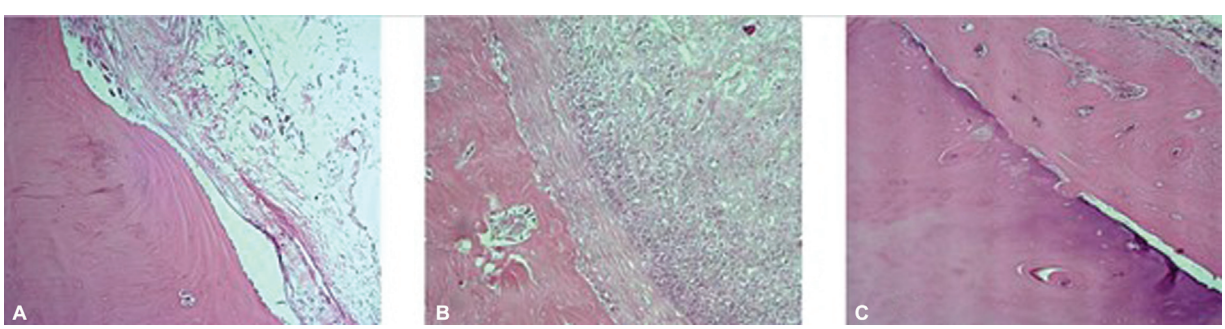

Fig. 5 Fotomicrografias: 1A, grupo simulado; 1B, grupo macerado; 1C, grupo picado (12 semanas após a cirurgia).

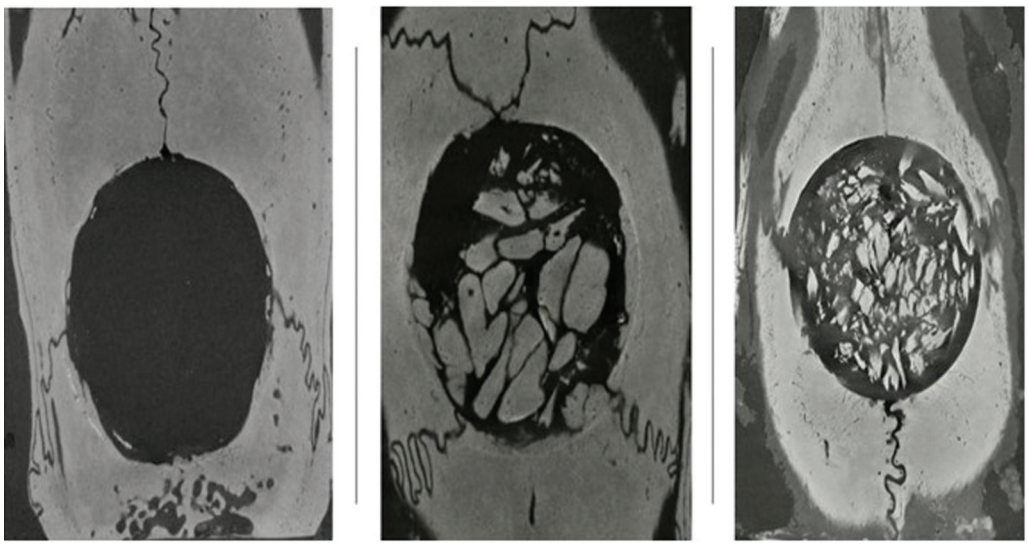

Fig. 6 Aparência nanotomográfica dos grupos simulado, picado e macerado.

As 57 amostras de crânio foram tensionadas mecanicamente em um teste de perfuração do tipo *push-out*. Os testes de estresse de defeitos ósseos críticos ocorreram em equipamento universal com célula de carga de 50 N (Trd 28–EMIC DL 10000®). As configurações dos testes foram velocidade de progressão de 1 mm/min, pré-carga de 1 N e tempo de acomodação de 30 s. A amostra óssea foi posicionada sobre um suporte metálico customizado com furo circunferencial de 8 mm de diâmetro centralizado e alinhado com o centro do defeito ósseo crítico. Um empurrador metálico cilíndrico com 7 mm de diâmetro também centrado e alinhado com o defeito ósseo e o centro do furo circunferencial de suporte desceu gradativamente até entrar em contato com as amostras, pré-carregar e então tensionar gradativamente as amostras com ou sem enxerto até o rompimento completo (►**Fig. 7**). Utilizando o *script* do *software* Tesc 3.04, os dados brutos foram filtrados e medidas de força máxima, deformação, rigidez relativa e resistência máxima de elasticidade. As amostras foram hidratadas com solução salina durante os testes.



Fig. 7 Testes mecânicos de diferentes ângulos e em detalhes.

Os testes de hipóteses analisaram a variação na regeneração óssea com as diferentes técnicas de enxerto ósseo em comparação com o grupo simulado. Todas as variáveis foram testadas quanto à normalidade com base no histograma visual e no teste de Shapiro-Wilks. A estatística descritiva utilizou a mediana e o desvio absoluto da mediana (MAD) como medidas de tendência central e dispersão, respectivamente. Aplicou-se o teste não paramétrico de Kruskal-Wallis seguido do teste post-hoc de Dunn para comparação múltipla de Kruskal-Wallis. O índice de correlação de Spearman foi calculado para analisar a relação entre os múltiplos parâmetros obtidos por nTC, densitometria óssea e testes de estresse. Todas as análises estatísticas foram realizadas em R para Linux/GNU versão 4.1.0 e o valor de $p < 0,05$ foi considerado estatisticamente significativo.

Resultados

Uma análise histológica qualitativa evidenciou maior proporção de neoformação óssea no defeito ósseo crítico dos grupos enxertados em comparação ao grupo simulado. Além disso, a análise qualitativa de microscopia de campo claro sugeriu que o grupo picado induzia a maior formação óssea de todas.

Da mesma forma, a análise quantitativa comprovou o maior percentual de osso novo formado nos grupos picado e macerado em comparação ao grupo simulado ($p = 0,008$). Embora o grupo picado tenha apresentado os maiores percentuais de neoformação óssea, a diferença com o grupo macerado não foi estatisticamente relevante ($p = 0,1$) (►**Fig. 4**). Acreditamos que essa tendência mereça atenção.

Observamos um aumento geral significativo na BMD ao comparar os diferentes períodos de desfecho ($p < 0,001$) (►**Tabela 1**). Três semanas após o procedimento, a mediana da BMD foi de 0,01 (MAD = 0,001) no grupo simulado, 0,026 (MAD = 0,001) no grupo macerado e 0,041 (MAD = 0,0007) no grupo picado ($p = 0,0004$). As diferenças persistiram às 6 e 12 semanas ($p = 0,0004$ e $p = 0,0002$, respectivamente). No

Tabela 1 Resumo estatístico de densitometria.

Variável	Semanas	Grupos	Mediana	MAD	Valor de p
BMC	3				0.00038150651248
		Simulado	0,002	0	
		Picado	0,009	0,0007413	
		Macerado	0,005	0	
BMC	6				0,00067991117923
		Simulado	0,0015	0,0007413	
		Picado	0,0055	0,0007413	
		Macerado	0,003	0	
BMC	12				0,00019298618864
		Simulado	0,003	0	
		Picado	0,015	0,0014826	
		Macerado	0,008	0,0014826	
BMD	3				0,00048367583690
		Simulado	0,0105	0,0014826	
		Picado	0,0415	0,0007413	
		Macerado	0,026	0,0014826	
BMD	6				0,00046850172588
		Simulado	0,0085	0,0007413	
		Picado	0,0315	0,0022239	
		Macerado	0,0185	0,0007413	
BMD	12				0,00020323763567
		Simulado	0,03	0,0014826	
		Picado	0,054	0,0014826	
		Macerado	0,04	0,0014826	

BMC, Conteúdo de massa óssea; BMD, conteúdo mineral ósseo, MAD, desvio absoluto da mediana.

grupo simulado, a BMD mediana foi de 0,0085 (MAD = 0,0007) e 0,03 (MAD = 0,001) às 6 e 12 semanas, respectivamente. No grupo macerado, a BMD mediana foi 0,0185 (MAD = 0,0007) e 0,04 (MAD = 0,001) e, no grupo picado, a BMD mediana foi 0,031 (MAD = 0,002) e 0,054 (MAD = 0,001) às 6 e 12 semanas, respectivamente (►**Fig. 8**). O teste post-hoc para comparação pareada demonstrou o incremento na regeneração óssea no grupo picado em comparação ao grupo simulado.

Analisamos os parâmetros nTC nos grupos experimentais. O BV e o BV/TV estimam o volume de osso regenerado na área do defeito ósseo crítico. Observamos uma regeneração óssea global significativa nos grupos picado e macerado em comparação ao grupo simulado ($p < 0.0001$) (►**Fig. 9**). O BV mediano do grupo simulado às 3, 6 e 12 semanas foi de 1,4 (MAD = 0,2), 3,1 (MAD = 0,35) e 3,3 (MAD = 0,6), respectivamente. No grupo macerado, o BV mediano às 3, 6 e 12 semanas foi de 1,3 (MAD = 0,6), 5,4 (MAD = 2,1) e 4,7 (MAD = 2,3) (►**Tabela 2**).

Analisamos a correlação entre a BMD e os parâmetros microestruturais obtidos por nTC e detectamos uma alta correlação positiva com BV, BV/TV e Tb.N (rho = 0,77, rho = 0,82 e rho = 0,81, respectivamente), e uma forte anticorrelação com a separação trabecular e a porosidade total (rho = -0,73 e rho = -0,82, respectivamente).

A análise biomecânica inferiu o comportamento da neoformação óssea sob testes de estresse. Medimos a força máxima, a deformação, a rigidez relativa e a resistência máxima à elasticidade de cada amostra de crânio. Observamos que os espécimes de crânio de ratos submetidos ao enxerto com osso picado foram significativamente mais resistentes ao estresse (►**Tabela 3**) ($p < 0,0001$ para todas as variáveis). A força máxima mediana geral (MAD), a deformação, a rigidez relativa e a resistência máxima à elasticidade no grupo picado foram de 36 (19,9), 2,6 (0,8), 12,5 (5,5) e 39,1 (20,5), respectivamente, em comparação a 10,1 (4), 1,39 (0,3), 6,8 (3) e 6,8 (2,8) no grupo simulado e 13,1 (9,2), 1,9 (1), 4,7 (3) e 14,6 (11) no grupo macerado (►**Fig. 10**).

Discussão

Os defeitos ósseos representam desafios relevantes para os ortopedistas.[1–4,19,20] Os tratamentos de defeitos ósseos críticos muitas vezes geram complicações.[4–6] Há também uma

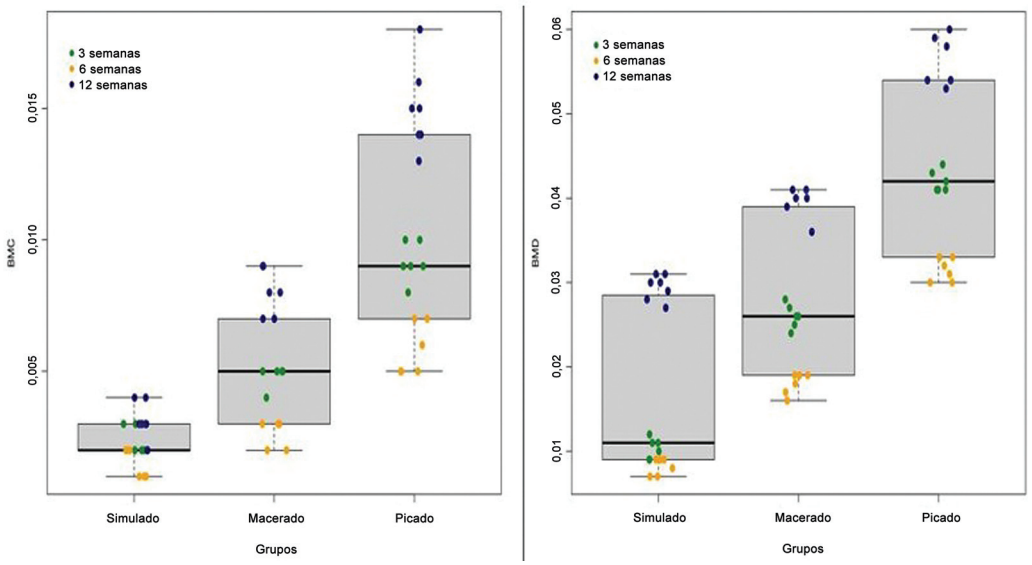

Fig. 8 Concentração mineral óssea (BMC) e densidade mineral óssea (BMD) por grupos e tempos.

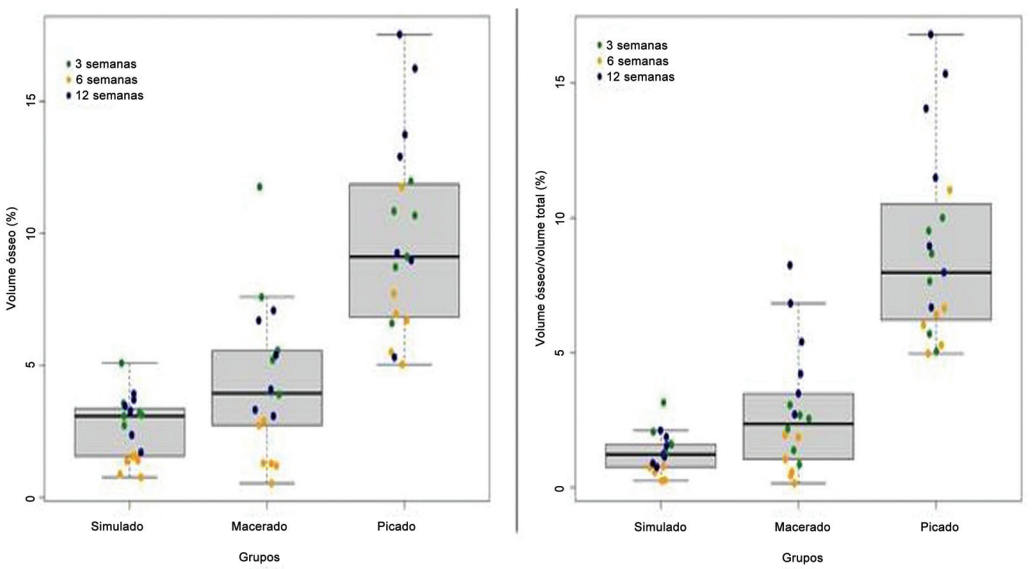

Fig. 9 Volume ósseo (BV) e volume ósseo por volume total (BV/TV).

associação com recuperação prolongada e diminuição da qualidade de vida.[21]

O sucesso do enxerto ósseo é limitado por muitos fatores, como a capacidade de remodelação do hospedeiro, o próprio material, a técnica cirúrgica[22] e até mesmo a forma de manuseio do enxerto.[23,24] O autoenxerto é o tratamento mais utilizado para defeitos ósseos, mas ainda não está claro qual técnica de preparo induz maior regeneração.[8,24,25] Está bem estabelecido que as dimensões do enxerto influenciam o resultado do tratamento[26–28]e o crânio já foi descrito como a área doadora,[29] mas, até onde sabemos, não houve um estudo comparando preparações de enxerto ósseo autólogo local macerado e picado.

Do ponto de vista macroscópico e clínico ao microestrutural, nossos dados demonstraram a maior eficiência da preparação do enxerto ósseo picado na indução da regeneração óssea.

Macroscopicamente, detectamos maior massa óssea (densidade e conteúdo) no grupo picado em comparação aos grupos simulado e macerado em todos os desfechos (3, 6 e 12 semanas após a cirurgia). Da mesma forma, nossos testes mecânicos também confirmaram a maior eficácia do enxerto ósseo picado na indução da regeneração óssea com propriedades mais fortes. Vale ressaltar que o grupo picado apresentou ossos recém-formados com maior força máxima, rigidez e deformação, exigindo cargas maiores antes da falha e demonstrando maior módulo de elasticidade. Histologicamente, nossa análise qualitativa sugere uma porcentagem muito maior de formação óssea tecida e preenchimento de defeitos ósseos críticos nas amostras do grupo picadas do que

Tabela 2 Resumo estatístico de nanotomografia

Variável	Semanas	Grupo	Mediana	Valor de p
BV	3			0,002338
		Simulado	3,166115	
		Picado	9,8977	
		Macerado	5,39414	
BV	6			0,0033992
		Simulado	1,39563	
		Picado	6,83119	
		Macerado	1,30313	
BV	12			0,0013393
		Simulado	3,29243	
		Picado	12,90203	
		Macerado	4,74866	
BV/TV	3			0,0030956
		Simulado	1,60475	
		Picado	8,1638	
		Macerado	2,360649	
BV/TV	6			0,0029369
		Simulado	0,622355	
		Picado	6,21231	
		Macerado	0,812585	
BV/TV	12			0,0003588
		Simulado	1,22118	
		Picado	11,49151	
		Macerado	4,80795	

BV, Volume ósseo; TV, volume total.

Tabela 3 Resumo estatístico de testes biomecânicos

Variável	Semanas	Grupo	Mediana	Valor de p
Resistência máxima	3			0,002338
		Simulado	8,375	
		Picado	34,54	
		Macerado	13,06	
Resistência máxima	6			0,006104
		Simulado	11	
		Picado	36,77	
		Macerado	10,92	
Resistência máxima	12			0,003498
		Simulado	10,56	
		Picado	35,99	
		Macerado	14,075	

(*Continued*)

Tabela 3 (*Continued*)

Variável	Semanas	Grupo	Mediana	Valor de p
Deformação	3			0,041776
		Simulado	1,44	
		Picado	2,415	
		Macerado	2,965	
Deformação	6			0,010158
		Simulado	1,32	
		Picado	2,565	
		Macerado	1,39	
Deformação	12			0,014718
		Simulado	1,13	
		Picado	2,64	
		Macerado	2,185	

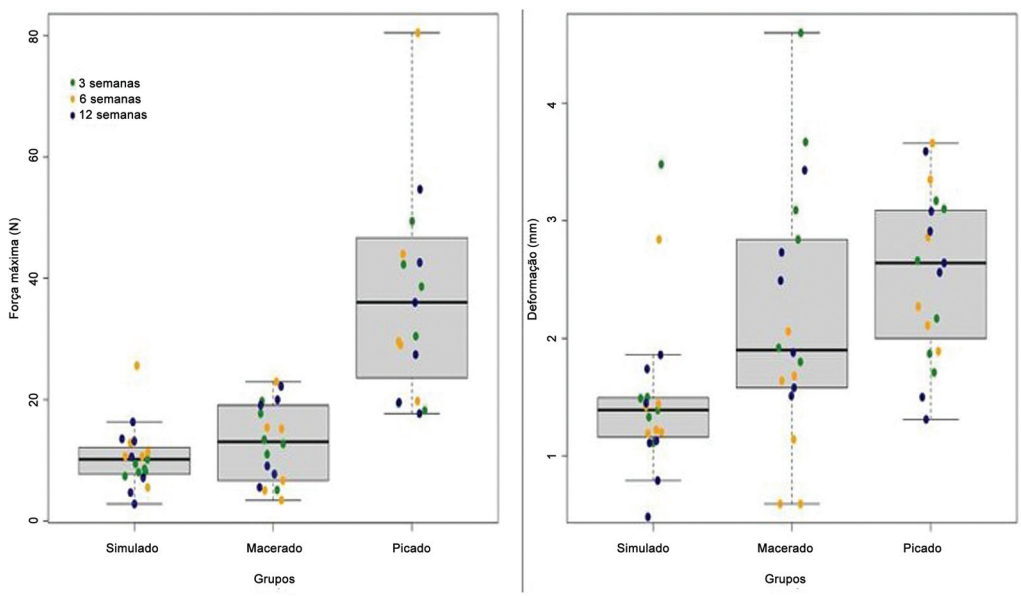

Fig. 10 Resistência máxima (N) e deformação (mm).

no grupo macerado, o que pode ser confirmado microscopicamente pela avaliação por nTC. O grupo picado exibiu um efeito osteogênico notável no aumento dos parâmetros relacionados à formação de volume ósseo e fração óssea, densidade de conectividade, espessura e número trabecular, além de diminuições nos parâmetros relacionados à reabsorção, como relação superfície/volume ósseo, índice de modelo de estrutura, separação trabecular e porosidade.

É importante destacar que modelos de defeito ósseo crítico no crânio de ratos podem ser usados para o estudo de regeneração óssea e biomateriais antes de considerar animais maiores ou futuras aplicações humanas.[30] O primeiro modelo de defeito ósseo no crânio de ratos foi descrito em 1973 por Freeman e Turnbull, mas realizado por Takagi e Urist somente em 1982. Confirmamos a eficácia do nosso modelo, pois não houve regeneração óssea espontânea no grupo simulado em qualquer desfecho.

Dentre as limitações do nosso estudo, podemos incluir a falta de elucidação dos mecanismos que levam a uma melhor regeneração óssea devido ao uso do enxerto ósseo picado. Embora não tenha sido o objetivo do nosso estudo, pesquisas futuras devem incluir avaliação molecular para expandir nossa capacidade crítica e a produção científica de dados, bem como direcionar terapias farmacológicas potentes para induzir ainda mais a regeneração. A comparação entre enxerto ósseo autólogo local, enxerto ósseo autólogo distante e substitutos ósseos adjuvantes deve ser mais investigada nos processos de cicatrização óssea para alcançar o melhor tratamento possível para defeitos ósseos críticos.

Conclusão

Este estudo evidenciou que diferentes técnicas para preparo e tratamento local de defeitos ósseos podem desempenhar um papel importante na indução da regeneração óssea. Utilizamos um modelo animal de defeito ósseo sem cicatrização espontânea durante todo o experimento. Por outro lado, nossos protocolos de enxerto ósseo autólogo local induziram regeneração óssea neste modelo animal. O enxerto ósseo picado gerou ossos recém-formados com maior massa, melhor microarquitetura e melhor integridade mecânica do que os ossos recém-formados após o enxerto ósseo macerado.

Suporte Financeiro
Os autores declaram que este estudo não recebeu nenhum financiamento específico de agências de fomento dos setores público, comercial ou sem fins lucrativos.

Conflito de Interesses
Os autores declaram não ter conflitos de interesses.

Referências

1 Klüter T, Hassan R, Rasch A, et al. An *Ex Vivo* Bone Defect Model to Evaluate Bone Substitutes and Associated Bone Regeneration Processes. Tissue Eng Part C Methods 2020;26(01):56–65
2 Chiarlone F, Zanirato A, Cavagnaro L, Alessio-Mazzola M, Felli L, Burastero G. Acetabular custom-made implants for severe acetabular bone defect in revision total hip arthroplasty: a systematic review of the literature. Arch Orthop Trauma Surg 2020;140(03):415–424
3 Gupta S, Teotia AK, Qayoom I, Shiekh PA, Andrabi SM, Kumar A. Periosteum-Mimicking Tissue-Engineered Composite for Treating Periosteum Damage in Critical-Sized Bone Defects. Biomacromolecules 2021;22(08):3237–3250
4 Park B, Liporace F, Marwin S. Managing Acetabular Defects in Total Hip Arthroplasty. Bull Hosp Jt Dis (2013) 2017;75(01):37–46
5 Nauth A, Schemitsch E, Norris B, Nollin Z, Watson JT. Critical-Size Bone Defects: Is There a Consensus for Diagnosis and Treatment? J Orthop Trauma 2018;32(Suppl 1):S7–S11
6 Padalhin A, Ventura R, Kim B, Sultana T, Park CM, Lee BT. Boosting osteogenic potential and bone regeneration by co-cultured cell derived extracellular matrix incorporated porous electrospun scaffold. J Biomater Sci Polym Ed 2021;32(06):779–798
7 Hofmann A, Gorbulev S, Guehring T, et al; CERTiFy Study Group. Autologous Iliac Bone Graft Compared with Biphasic Hydroxyapatite and Calcium Sulfate Cement for the Treatment of Bone Defects in Tibial Plateau Fractures: A Prospective, Randomized, Open-Label, Multicenter Study. J Bone Joint Surg Am 2020;102(03):179–193
8 Schmidt AH. Autologous bone graft: Is it still the gold standard? Injury 2021;52(Suppl 2):S18–S22
9 Busch A, Wegner A, Haversath M, Jäger M. Bone Substitutes in Orthopaedic Surgery: Current Status and Future Perspectives. Z Orthop Unfall 2021;159(03):304–313
10 Diallo AM, Rota S, Boissière M, et al. Osteoformation potential of an allogenic partially demineralized bone matrix in critical-size defects in the rat calvarium. Mater Sci Eng C 2021;127:112207
11 Taşdemir U, Kirtay M, Keleş A, Çil N, Abban G, Dodurga Y. Autogenous Tooth Bone Graft and Simvastatin Combination Effect on Bone Healing. J Craniofac Surg 2020;31(08):2350–2354
12 Spicer PP, Kretlow JD, Young S, Jansen JA, Kasper FK, Mikos AG. Evaluation of bone regeneration using the rat critical size calvarial defect. Nat Protoc 2012;7(10):1918–1929
13 Schemitsch EH. Size Matters: Defining Critical in Bone Defect Size!. J Orthop Trauma 2017;31(Suppl 5):S20–S22
14 Schmitz JP, Hollinger JO. The critical size defect as an experimental model for craniomandibulofacial nonunions. Clin Orthop Relat Res 1986;(205):299–308
15 Strauss FJ, Kuchler U, Kobatake R, Heimel P, Tangl S, Gruber R. Acid bone lysates reduce bone regeneration in rat calvaria defects. J Biomed Mater Res A 2021;109(05):659–665
16 Nettleton K, Luong D, Kleinfehn AP, Savariau L, Premanandan C, Becker ML. Molecular Mass-Dependent Resorption and Bone Regeneration of 3D Printed PPF Scaffolds in a Critical-Sized Rat Cranial Defect Model. Adv Healthc Mater 2019;8(17):e1900646
17 Luca RE, Giuliani A, Mănescu A, et al. Osteogenic Potential of Bovine Bone Graft in Combination with Laser Photobiomodulation: An Ex Vivo Demonstrative Study in Wistar Rats by Cross-Linked Studies Based on Synchrotron Microtomography and Histology. Int J Mol Sci 2020;21(03):778
18 Jiménez G, López-Ruiz E, Antich C, Chocarro-Wrona C, Marchal JA. Models of Disease. Adv Exp Med Biol 2018;1059:331–350
19 Sirveaux F. Reconstruction techniques after proximal humerus tumour resection. Orthop Traumatol Surg Res 2019;105(1S):S153–S164
20 Monir A, Mukaibo T, Abd El-Aal ABM, et al. Local administration of HMGB-1 promotes bone regeneration on the critical-sized mandibular defects in rabbits. Sci Rep 2021;11(01):8950
21 Iliaens J, Onsea J, Hoekstra H, Nijs S, Peetermans WE, Metsemakers WJ. Fracture-related infection in long bone fractures: A comprehensive analysis of the economic impact and influence on quality of life. Injury 2021;52(11):3344–3349
22 Rolvien T, Barbeck M, Wenisch S, Amling M, Krause M. Cellular Mechanisms Responsible for Success and Failure of Bone Substitute Materials. Int J Mol Sci 2018;19(10):2893
23 Bauer J, Liu RW, Kean TJ, Dennis JE, Petersilge W, Gilmore A. A comparison of five treatment protocols for contaminated bone grafts in reference to sterility and cell viability. J Bone Joint Surg Am 2011;93(05):439–444
24 Caballé-Serrano J, Sawada K, Schuldt Filho G, Bosshardt DD, Buser D, Gruber R. Bone Conditioned Medium: Preparation and Bioassay. J Vis Exp 2015;(101):e52707
25 Ashman O, Phillips AM. Treatment of non-unions with bone defects: which option and why? Injury 2013;44(Suppl 1):S43–S45
26 Martinez-Zelaya VR, Archilha NL, Calasans-Maia M, Farina M, Rossi AM. Trabecular architecture during the healing process of a tibial diaphysis defect. Acta Biomater 2021;120:181–193
27 Hallman M, Driscoll JA, Lubbe R, et al. Influence of Geometry and Architecture on the *In Vivo* Success of 3D-Printed Scaffolds for Spinal Fusion. Tissue Eng Part A 2021;27(1-2):26–36
28 Chan CK, Kumar TS, Liao S, Murugan R, Ngiam M, Ramakrishnan S. Biomimetic nanocomposites for bone graft applications. Nanomedicine (Lond) 2006;1(02):177–188
29 Strong EB, Moulthrop T. Calvarial bone graft harvest: a new technique. Otolaryngol Head Neck Surg 2000;123(05):547–552
30 Muschler GF, Raut VP, Patterson TE, Wenke JC, Hollinger JO. The design and use of animal models for translational research in bone tissue engineering and regenerative medicine. Tissue Eng Part B Rev 2010;16(01):123–145