Uma causa atípica de claudicação infantil: Síndrome de Gorham-Stout com quadril fantasma

An Atypical Cause of a Child Limp: A Gorham-Stout Disease with a Vanishing Hip

Hanene Lassoued Ferjani[1] Yasmin Makhlouf[1] Dorra Ben Nessib[1] Kaouther Maatallah[1] Dhia Kaffel[1] Wafa Hamdi[1]

[1] Departamento de Reumatologia, Kassab Orthopedics Institute, Ksar Saïd, Tunisia

Endereço para correspondência Hanene Lassoued Ferjani, MD, Rheumatology Department, Kassab Orthopedics Institute, Ksar Saïd, Tunisia (e-mail: lassouedferjanihanene@gmail.com).

Rev Bras Ortop 2024;59(Suppl S1):e101–e103.

Palavras-chave
- criança
- quadril
- síndrome de Gorham-Stout

A síndrome de Gorham-Stout (SGS) é uma doença óssea rara caracterizada pela proliferação anormal de vasos endoteliais e destruição do osso acometido. Por ser comum em crianças e adultos jovens, causa morbidade e mortalidade significativas. Até o momento, não há estratégia terapêutica estabelecida para a SGS.
Relatamos um caso raro de SGS no quadril e na crista ilíaca de uma criança.

Keywords
- child
- Gorham-Stout disease
- hip

Abstract

Gorham-Stout disease (GSD) is a rare bone disease characterized by an abnormal proliferation of endothelial-lined vessels and destruction of the affected bone. As it affects commonly children and young adults, it is associated with significant morbidity and mortality. To date, there is no established treatment strategy for GSD.
We report through this observation a rare case of GSD in a child located in the hip and the iliac crest.

Introdução

A síndrome de Gorham-Stout (SGS) ou "doença do osso fantasma" é uma doença óssea rara de etiologia desconhecida.[1] É causada por osteólise e proliferação de estruturas vasculares do tecido ósseo, o que provoca destruição da matriz óssea e fibrose.[1] O processo patológico consiste na substituição do osso normal por um tecido vascular agressivo em expansão.[2] O primeiro caso foi descrito em 1838, no úmero. Desde então, apenas 300 casos foram relatados na literatura, sem estabelecimento de nenhuma associação a fatores genéticos ou imunológicos.[3] A SGS pode ser observada em qualquer parte do esqueleto, mas é mais comum no ombro, na cintura pélvica, no crânio e, raramente, no fêmur.[4] Esta doença osteolítica pode causar incapacidade grave e ~ 16% dos casos são fatais.[3] No entanto, deve-se suspeitar de SGS somente após a exclusão de outras causas de osteólise.

Estudo realizado no Instituto de Ortopedia de Kassab, Departamento de Reumatologia, Ksar Saïd, Tunísia; Universidade Tunis el Manar, Faculdade de Medicina, Tunísia, Tunísia.

recebido
12 de julho de 2022
aceito
15 de setembro de 2022

DOI https://doi.org/10.1055/s-0042-1757962.
ISSN 0102-3616.

© 2023. The Author(s).
This is an open access article published by Thieme under the terms of the Creative Commons Attribution 4.0 International License, permitting copying and reproduction so long as the original work is given appropriate credit (https://creativecommons.org/licenses/by/4.0/).

Thieme Revinter Publicações Ltda., Rua do Matoso 170, Rio de Janeiro, RJ, CEP 20270-135, Brazil

Aqui, descrevemos um caso de SGS no fêmur e na crista ilíaca direita de uma criança.

Caso Clínico

Um menino de 11 anos apresentou claudicação do membro inferior direito e usava duas bengalas para andar. Não havia histórico familiar de problemas ósseos ou articulares. Seu histórico médico data de 1 ano atrás, quando o paciente apresentava claudicação sem dor ou febre. O paciente não tinha letargia ou fadiga. Foi diagnosticado com fratura patológica e tratado com perfuração e curetagem sem intercorrências pós-operatórias. Naquela época, os achados histopatológicos não eram conclusivos. No acompanhamento, o paciente não relatou melhora após o tratamento cirúrgico.

Ao exame físico, a cicatriz da incisão estava limpa e a coxa direita edemaciada. Observamos uma diminuição da amplitude de movimento em comparação ao quadril não acometido de 90° de flexão, 10° de extensão, 30° de abdução, 30° de adução, 10° de rotação interna e 20° de rotação externa.

A radiografia e a tomografia computadorizada (TC) da pelve revelaram uma lesão osteolítica com múltiplos fragmentos ósseos na crista ilíaca e no fêmur proximal (►**Figs. 1**, **2**). Os resultados dos exames laboratoriais estavam dentro da faixa de referência. A velocidade de hemossedimentação (VHS) e a concentração de proteína C reativa (PCR) foram de 20 mm/h e 3,9 mg/L, respectivamente.

Para descartar a presença de um tumor maligno, o paciente foi submetido a uma TC de corpo inteiro. Este exame não revelou nenhum tumor primário ou lesões líticas em outros sítios. A biópsia da medula óssea da crista ilíaca descartou infecção crônica e câncer. O exame histopatológico revelou remodelação óssea com macrófagos xantomatosos e proliferação de canais vasculares hemáticos e linfáticos, confirmando o diagnóstico de SGS (►**Fig. 3**).



Fig. 1 Radiografia da pelve revela osteólise maciça em todo o fêmur proximal e crista ilíaca do lado direito.

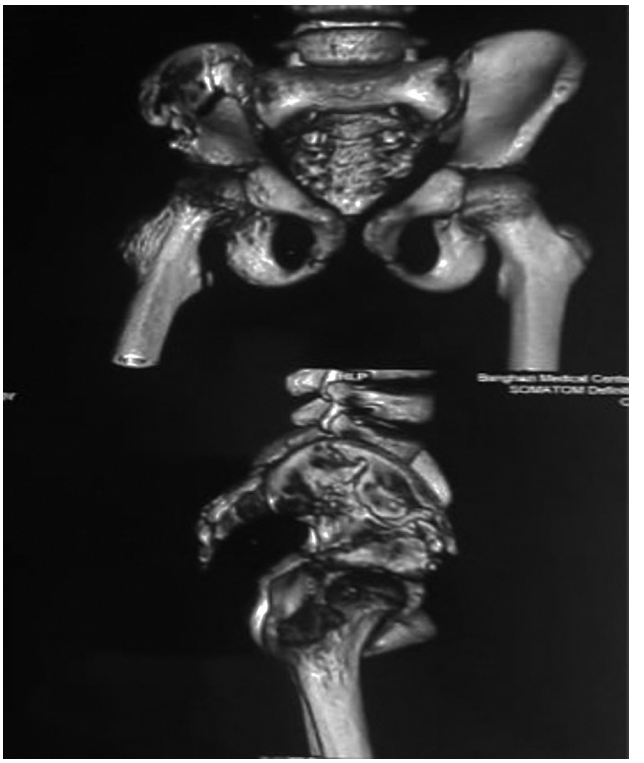

Fig. 2 Reconstrução tridimensional da tomografia computadorizada de uma criança com síndrome de Gorham-Stout mostra a osteólise do fêmur proximal e da crista ilíaca do lado direito.

Discussão

Relatamos um caso raro de SGS localizada no fêmur e na crista ilíaca de uma criança e revelado por claudicação indolor. A SGS, conhecida como "doença do osso fantasma", é uma forma rara de osteólise maciça espontânea ou progressiva não acompanhada por produção de novo tecido ósseo.[5] A SGS foi descrita em 1838, com relato de um caso de desaparecimento do úmero em um homem jovem.[6] Desde então, devido à baixa incidência da síndrome, a literatura é limitada a relatos e séries de casos (quase 300).[3]

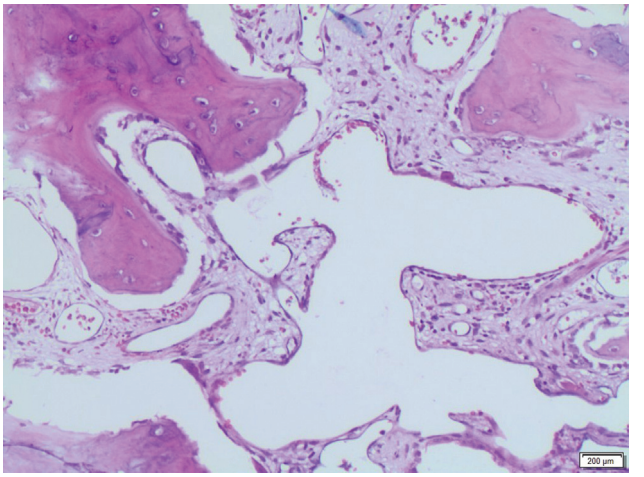

Fig. 3 A imagem histológica mostra a remodelação óssea com macrófagos xantomatosos e proliferação de canais vasculares hemáticos e linfáticos (hematoxilina-eosina, aumento original × 200).

A doença pode surgir em qualquer idade e não tem predileção por sexo, mas é observada principalmente em adultos jovens e crianças, como em nosso relato.[6] Um dos mecanismos propostos é uma linfangiogênese descontrolada impulsionada pelo fator de crescimento endotelial vascular (VEGF) e expressão do alvo mamífero de rapamicina (mTOR, na sigla em inglês).[7] Esta proliferação local é responsável pela perda óssea ao redor dos vasos linfáticos.[6] Além disso, há um aumento na atividade dos osteoclastos, evidenciado pela alta atividade precursora dos osteoclastos e pelo aumento do nível de interleucina 6 (IL-6).[6]

Do ponto de vista clínico, um único centro ósseo é geralmente acometido.[8] Os sítios mais comuns de SGS são a mandíbula (15%), a escápula (10%), as costelas (12%), o úmero (8%), a pelve (10%) e o fêmur (11%).[3] O acometimento da coluna e do tórax pode provocar paraplegia e complicações respiratórias.[9] Como em nosso caso, a doença é progressiva e o diagnóstico é tardio devido à baixa intensidade da dor. De acordo com os dados relatados, a fratura patológica é o primeiro sintoma da doença, como aqui, em que as técnicas de diagnóstico por imagem mostraram grande osteólise óssea sem evidência de reparo. Embora as características radiológicas tenham se sobreposto à lesão neoplásica e distúrbios endócrinos neste quadro, os resultados biológicos e histológicos apoiaram o diagnóstico de SGS na pelve e no fêmur proximal.

Em relação às modalidades para o tratamento da SGS, não há nenhuma aprovada pela Food and Drug Administration (FDA, na sigla em inglês) dos Estados Unidos.[10] De modo geral, a cirurgia é o tratamento de primeira linha e consiste na ressecção seguida de reconstrução ou substituição endoprotética de ossos de sustentação de peso. Se isso não for possível, alguns medicamentos poderiam ser eficazes. O tratamento médico incluiu sirolimus ou bifosfonato e interferon α-2b (IFNα-2b).[10] O sirolimus, o inibidor de mTOR, atua como um regulador negativo da proliferação celular sem efeitos adversos sobre os vasos linfáticos normais. O IFNα-2b, como terapia única ou combinado a bisfosfonatos, teve resultados animadores no acompanhamento em longo prazo.[10]

A radioterapia também é uma alternativa. No entanto, considerando a pouca idade do nosso paciente e os efeitos tardios nos órgãos pélvicos e no crescimento, preferimos evitá-la.[3] Infelizmente, não pudemos prescrever IFN ou sirolimus no nosso caso devido ao alto custo. O paciente foi tratado apenas com bifosfonato (ácido zoledrônico).

A ausência de ensaios tem dificultado a identificação de uma estratégia eficaz para o tratamento da SGS. É importante ressaltar que vários estudos estão em andamento na esperança de desvendar os mistérios desta doença e abordar questões não resolvidas.

Relatamos um caso excepcional de SGS no quadril de uma criança. Devido à agressividade da lesão, os médicos devem estar atentos a esta rara doença para tratamento imediato e melhor manejo.

Suporte Financeiro
O presente estudo não recebeu suporte financeiro de fontes públicas, comerciais ou sem fins lucrativos.

Conflito de Interesses
Os autores não têm conflitos de interesses a declarar.

Referências

1 Li MH, Zhang HQ, Lu YJ, et al. Successful Management of Gorham-Stout Disease in Scapula and Ribs: A Case Report and Literature Review. Orthop Surg 2018;10(03):276–280
2 Saify FY, Gosavi SR. Gorham's disease: A diagnostic challenge. J Oral Maxillofac Pathol 2014;18(03):411–414
3 Schneider KN, Masthoff M, Gosheger G, et al. Gorham-Stout disease: good results of bisphosphonate treatment in 6 of 7 patients. Acta Orthop 2020;91(02):209–214
4 Takaya K, Sakamoto Y, Miwa T, Yoshida K, Kishi K. Gorham-Stout disease with parietal bone osteolysis: a case series and review of literature. Br J Neurosurg 2021;35(01):27–31
5 Vaishya R, Vaish A, Singh LK, Baweja P. Management of a pathological fracture in a rare case of Gorham Stout disease of the hip with a mega prosthesis. J Orthop 2019;18:177–180
6 Dellinger MT, Garg N, Olsen BR. Viewpoints on vessels and vanishing bones in Gorham-Stout disease. Bone 2014;63:47–52
7 Albuquerque RJ, Hayashi T, Cho WG, et al. Alternatively spliced vascular endothelial growth factor receptor-2 is an essential endogenous inhibitor of lymphatic vessel growth. Nat Med 2009;15(09):1023–1030
8 Fretz CJ, Jungi WF, Neuweiler J, Haertel M. [The malignant degeneration of Gorham-Stout disease?] Röfo Fortschr Geb Röntgenstr Nuklearmed 1991;155(06):579–581
9 Jagtap R, Alansari R, Ruprecht A, Kashtwari D. Trichodentoosseous syndrome: a case report and review of literature. BJR Case Rep 2019;5(04):20190039
10 Ricci KW, Hammill AM, Mobberley-Schuman P, et al. Efficacy of systemic sirolimus in the treatment of generalized lymphatic anomaly and Gorham-Stout disease. Pediatr Blood Cancer 2019; 66(05):e27614