Síndrome interóssea posterior devido a schwannoma – Um relato de caso

Posterior Interosseous Nerve Syndrome due to Schwannoma – A Case Report

Antônio Lourenço Severo[1] Deodoro Máximo de Alencar Neto[1] Marcelo Barreto Lemos[1] Matheus Predebon Duarte[1] Ivânio Tagliari[2]

[1] Serviço de Cirurgia e Microcirurgia da Mão no Instituto de Ortopedia e Traumatologia da Universidade Federal da Fronteira Sul, HSVP - Hospital São Vicente de Paulo, Passo Fundo, RS, Brasil
[2] Projetos e Processos de Fabricação, Universidade de Passo Fundo, Passo Fundo, RS, Brasil

Endereço para correspondência Antonio L. Severo, PhD, Rua Uruguai, 2050, Passo Fundo, RS, 99010-112, Brasil (e-mail: antoniolsevero@gmail.com).

Rev Bras Ortop 2024;59(Suppl S1):e91–e93.

Palavras-chave
- neoplasias do sistema nervoso periférico
- nervo radial
- neurilemoma
- neuropatia radial
- síndromes de compressão nervosa

A síndrome interóssea posterior é a síndrome mais frequente de compressão do nervo radial, com a arcada de Frohse sendo o principal local de compressão. Seus sintomas incluem dificuldades na extensão do dedo e punho, com possível desvio radial. Aqui, apresentamos um caso de síndrome interóssea posterior causada por um schwannoma, um tipo de tumor neurológico.

Abstract

Keywords
- nerve compression syndromes
- neurilemmoma
- peripheral nervous system neoplasms
- radial nerve
- radial neuropathy

Posterior interosseous nerve syndrome is the most frequent syndrome of radial nerve compression, with the arcade of Frohse being the main site of compression. Its symptoms include difficulties in finger and wrist extension with possible radial deviation. Herein, we present a case of posterior interosseous syndrome caused by a schwannoma, a type of neurological tumor.

Estudo realizado no Instituto de Ortopedia e Traumatologia, Universidade Federal da Fronteira Sul, HSVP - São Vicente de Paulo Hospital, Passo Fundo, RS, Brasil.

recebido
26 de agosto de 2021
aceito
28 de abril de 2022

DOI https://doi.org/10.1055/s-0042-1749624.
ISSN 0102-3616.

© 2022. The Author(s).
This is an open access article published by Thieme under the terms of the Creative Commons Attribution 4.0 International License, permitting copying and reproduction so long as the original work is given appropriate credit (https://creativecommons.org/licenses/by/4.0/).

Thieme Revinter Publicações Ltda., Rua do Matoso 170, Rio de Janeiro, RJ, CEP 20270-135, Brazil

Introdução

O nervo radial se origina do fascículo posterior do plexo braquial, inervando todos os músculos compartimentares posteriores do braço e do antebraço. Particularmente, a compressão do nervo radial na região proximal do antebraço pode resultar em síndrome nervosa interóssea posterior, que afeta especificamente os músculos extensores do antebraço.[1]

No entanto, a síndrome interóssea posterior pode apresentar diferentes sinais e sintomas com diferentes graus de intensidade. Portanto, a realização de anamnese e exame físico são cruciais para seu diagnóstico, e a eletroneuromiografia é um importante teste complementar para confirmá-lo.

O objetivo deste relatório foi descrever os sintomas e procedimento cirúrgico para síndrome nervosa interóssea posterior causada por um schwannoma (também chamado de neurilemoma), que é um tipo de tumor do sistema nervoso periférico.

Relato de caso

Uma paciente do sexo feminino de 65 anos, professora de ciências exatas, apresentou uma queixa principal de dor ao final do dia, que piorou com a perda do movimento de extensão no terceiro, quarto e quinto dedos de sua mão esquerda. Essa condição progrediu por 2 meses e foi associada à parestesia esporádica no dorso da mão esquerda e no antebraço. No exame físico, ela relatou dor na palpação do terço proximal e radial do antebraço esquerdo adjacente à cabeça radial; no entanto, nenhuma massa tumoral foi palpada ou observada. A radiografia foi solicitada para diagnóstico diferencial sem apresentar anormalidades.

A síndrome interóssea posterior foi então diagnosticada em eletroneurografia, e foi realizado um procedimento cirúrgico. A paciente foi questionada se os dados relativos ao caso poderiam ser submetidos à publicação e ela consentiu.

Durante o procedimento cirúrgico, foi realizada uma incisão de ~ 10 cm no terço radial proximal do antebraço esquerdo, onde o estrangulamento do nervo interósseo posterior na arcada de Frohse foi visualizado devido à presença de um tumor fibroelástico de 3 cm^3. A massa foi então removida, posteriormente descomprimindo o nervo interósseo posterior (►**Fig. 1** - A, B, C, D, E e F). Após 6 meses e com a ajuda da fisioterapia, a paciente apresentou recuperação motora completa dos dedos da mão esquerda.

Discussão

O nervo radial sai do tronco posterior do plexo braquial, dividindo-se nos ramos superficial (sensorial) e profundo (motor) no antebraço proximal, que então inerva todos os músculos do compartimento posterior do antebraço.[2]

Em particular, a síndrome nervosa interóssea posterior pode resultar de traumas; **lesões expansivas, como tumores**; inflamação nervosa local, como artrite reumatoide; e neurite braquial não específica. Notavelmente, casos de compressão nervosa interóssea posterior secundária ao schwannoma ou neurilemoma são raros, com apenas alguns casos relatados na literatura. Apesar de ser o tumor benigno mais comum da bainha nervosa periférica, ele representa apenas 5% dos tumores de tecido mole, com alta incidência na cabeça e pescoço. Além disso, nos casos em que um schwannoma afeta os membros superiores, tem sido relatado

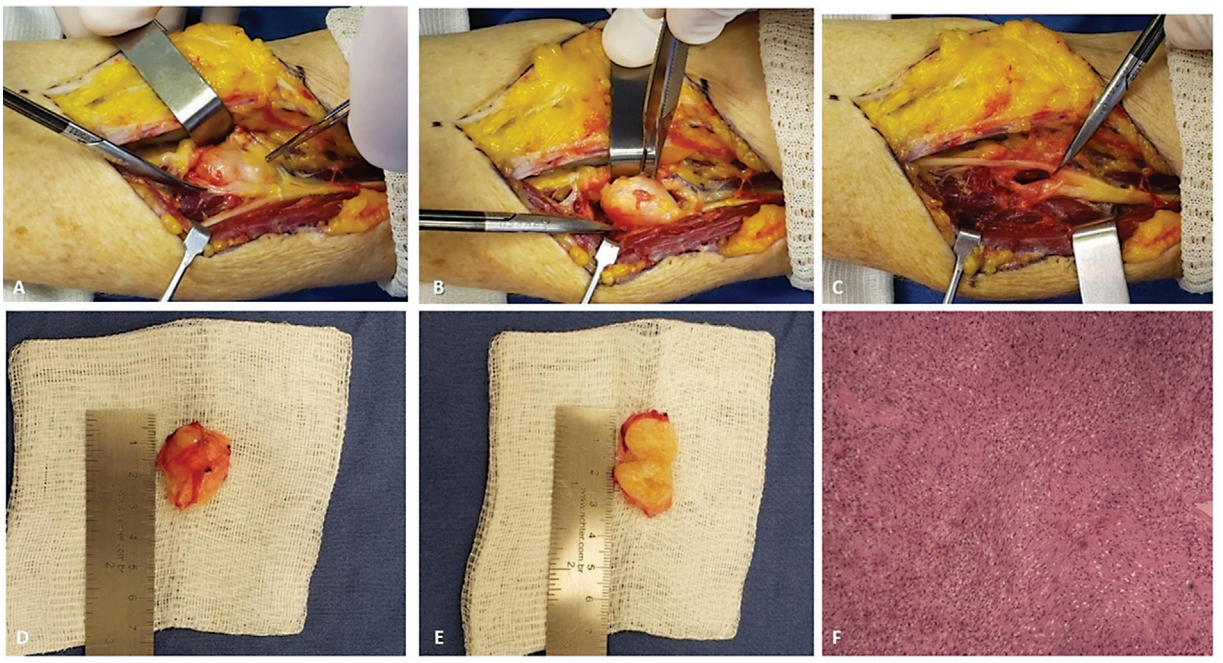

Fig. 1 **(A)** Fotografias intraoperatórias da abordagem anterior do antebraço. **(B)** O tumor envolvendo o nervo interósseo posterior. **(C)** Ressecção do tumor. **(D e E)** O tumor e sua seção transversal demonstrando características fibroelásticas e amareladas. **(F)** Uma imagem anatomopatológica mostrando células em forma de fuso, com concentração de núcleos deformados e ondulados com mitoses esparsas, que apontam para um diagnóstico de schwannoma.

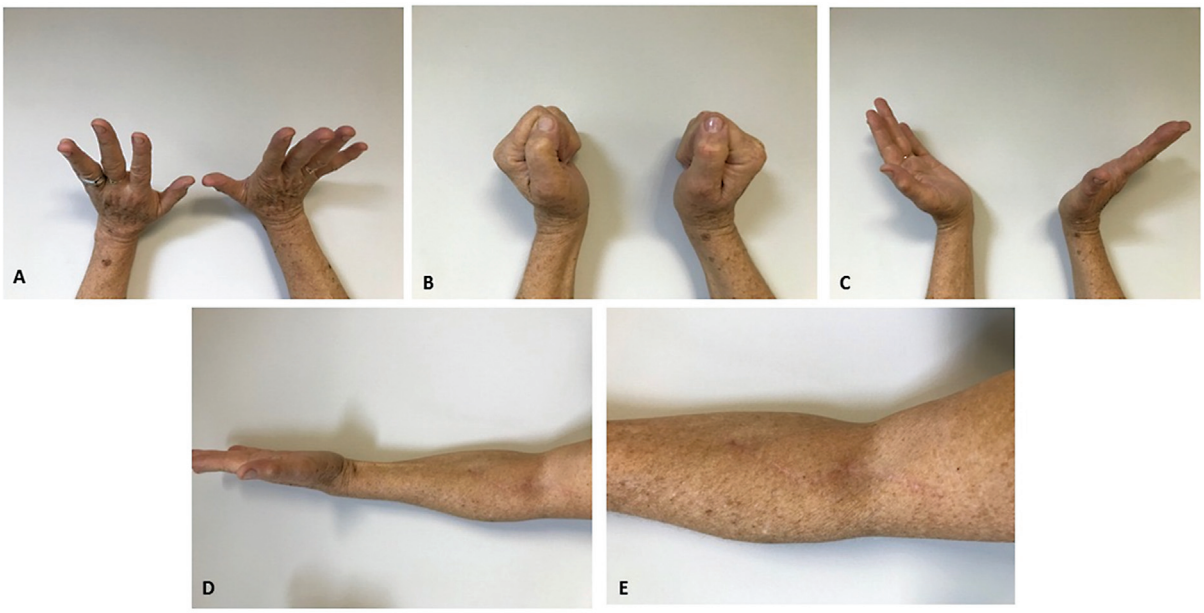

Fig. 2 O período pós-operatório tardio, após 6 meses de fisioterapia. **(A, B e C)** Imagens mostrando a recuperação da extensão do pulso e do dedo. **(D e F)** Fotografia do local de incisão cirúrgica e sua cura.

que prefere a superfície anterior do antebraço devido à alta concentração de fibras nervosas, das quais os nervos ulnar e mediano são os mais afetados.[3]

No caso desta paciente, foi solicitada uma radiografia para diagnóstico diferencial e eletroneurografia para confirmação. Como não havia massa palpável, não foram solicitados exames de imagem como ultrassom (US) ou ressonância magnética (RM), uma vez que a alteração motora já foi acionada. No entanto, alguns autores, tais como Galbiatti et al.[3] e Wheeler e De Castro,[4] acreditam que, embora o exame clínico seja primordial, um exame de imagem como o US ou a RM deve ser solicitado para diagnóstico diferencial de tecidos moles.

Esses pacientes podem apresentar fraqueza na extensão do dedo e o punho pode desviar-se radialmente devido à fraqueza do músculo extensor carpi ulnaris. Dependendo de sua gravidade, um sinal de percussão digital de dígito positivo no local da lesão também pode ser provocado.[5]

O tratamento inicial para síndrome nervosa interóssea posterior é conservador, incluindo imobilização de punho, anti-inflamatório e analgésico, fisioterapia e alterações diárias de atividade.[4]

O tratamento cirúrgico só é reservado para casos refratários à gestão conservadora por pelo menos 3 meses. A descompressão cirúrgica para síndrome interóssea posterior concentra-se na liberação das áreas de compressão, incluindo as bandas fibrosas superficiais à articulação radiocapitelar, borda fibrosa do extensor carpi radialis brevis, a arcada de Frohse, e a borda distal do supinador.[4] No caso aqui descrito, como já havia sinais e sintomas motores, um tratamento cirúrgico foi imediatamente escolhido. Após a cirurgia, a paciente foi submetida a fisioterapia, recuperando os padrões motores da mão esquerda em 6 meses (►**Fig. 2**).

Suporte Financeiro
Este estudo não recebeu apoio financeiro de fontes públicas, comerciais ou sem fins lucrativos.

Conflito de Interesses
Os autores declaram que não há conflito de interesses.

Referências

1 Caetano EB, Vieira LA, Sabongi Neto JJ, Caetano MBF, Sabongi RG, Nakamichi YDC. Anatomical Study of Radial Tunnel and its Clinical Implications in Compressive Syndromes. Rev Bras Ortop (Sao Paulo) 2020;55(01):27–32
2 Glover NM, Murphy PB. Anatomy, Shoulder and Upper Limb, Radial Nerve. [Updated 2021 Jul 27]. In: StatPearls [Internet]. Treasure Island (FL): StatPearls Publishing; 2021 Jan-. Available from: https://www.ncbi.nlm.nih.gov/books/NBK534840/
3 Galbiatti JA, Milhomens GRDS, Bertozzo LG, Escames L, Milhomens Neto PA, Galbiatti MGP. Retrospective Analysis of 20 Patients Affected by Schwannomas in the Upper and Lower Limbs. Rev Bras Ortop (Sao Paulo) 2020;55(05):629–636
4 Wheeler R, DeCastro A. Posterior Interosseous Nerve Syndrome. [Updated 2019 Nov 16]. In: StatPearls [Internet]. Treasure Island (FL): StatPearls Publishing; 2020 Jan-. Available from: https://www.ncbi.nlm.nih.gov/books/NBK541046/
5 Eaton CJ, Lister GD. Radial nerve compression. Hand Clin 1992;8 (02):345–357