Artroplastia parcial de ombro guiada por prototipagem tridimensional

Partial Shoulder Arthroplasty Guided by Three-dimensional Prototyping

Lucas Maia[1] Kennedy Tavares Ladeia[1] Bernardo Figueira Althoff[2] Adriano Marchetto[3] Diego Meneghel[4] Guilherme Valdir Baldo[5]

[1] Divisão de Cirurgia de Ombro e Cotovelo, Pontifícia Universidade Católica de Campinas (PUC), Campinas, São Paulo, Brasil
[2] Divisão de Cirurgia de Mão, Pontifícia Universidade Católica de Campinas (PUC), Campinas, São Paulo, Brasil
[3] Divisão de Cirurgia de Ombro e Cotovelo, Instituto Wilson Mello, Campinas, São Paulo, Brasil
[4] Divisão de Cirurgia de Pé e Tornozelo, Escola Paulista de Medicina da Universidade Federal de São Paulo, São Paulo, Brasil
[5] Divisão de Cirurgia de Ombro e Cotovelo, Centro Universitário para o Desenvolvimento do Alto Vale do Itajaí (UNIDAVI), Rio do Sul, Santa Catarina, Brasil

Endereço para correspondência Lucas Maia, Rua Dom Paulo de Tarso Campos, 234-354, Parque dos Jacarandás, Campinas, São Paulo, Brasil (e-mail: maia1505@gmail.com).

Rev Bras Ortop 2024;59(Suppl S1):e73–e77.

Resumo

A tecnologia de impressão tridimensional (3D) é uma realidade no âmbito da medicina. Na Ortopedia e Traumatologia, a impressão 3D direciona um tratamento cirúrgico preciso e individualizado. Compreender e difundir suas aplicações, utilidades e resultados pode fomentar o academicismo e melhorar o cuidado ao paciente. Trata-se de relato de um caso raro de uma paciente adulta jovem com osteonecrose da cabeça umeral por necrose avascular desenvolvida na primeira infância. O tratamento foi individualizado e otimizado com a impressão 3D, que ajudou a determinar os passos para o procedimento de artroplastia parcial de úmero.

Palavras-chave

- articulação do ombro
- artroplastia do ombro
- imageamento tridimensional
- impressão tridimensional

Estudo realizado na Pontifícia Universidade Católica de Campinas (PUC), Campinas, SP, Brasil.

recebido
29 de agosto de 2021
aceito
22 de novembro de 2021

DOI https://doi.org/10.1055/s-0042-1749625.
ISSN 0102-3616.

© 2022. The Author(s).
This is an open access article published by Thieme under the terms of the Creative Commons Attribution 4.0 International License, permitting copying and reproduction so long as the original work is given appropriate credit (https://creativecommons.org/licenses/by/4.0/).

Thieme Revinter Publicações Ltda., Rua do Matoso 170, Rio de Janeiro, RJ, CEP 20270-135, Brazil

Abstract

Three-dimensional (3D) printing technology is a reality in medicine. In Orthopedics and Traumatology, 3D printing guides a precise and tailored surgical treatment. Understanding and disseminating its applicability, use, and outcomes can foster academicism and improve patient care. This is a report of a rare case of a female young adult patient with osteonecrosis of the humeral head due to avascular necrosis developed in early childhood. The treatment was tailored and optimized with 3D printing, which helped determine the steps for partial humeral arthroplasty.

Keywords

- arthroplasty, replacement, shoulder
- shoulder joint
- three-dimensional imaging
- three-dimensional printing

Introdução

O surgimento da tecnologia da impressão tridimensional (3D) é considerado um marco industrial.[1] Seu sistema de adição de camadas por automação, com determinadas matérias primas, a partir de protótipos pré-formulados reinventou a forma de produção.[2] Rapidamente se difundiu na medicina, com aplicações em diversos campos como: cirúrgico, reconstrução e reabilitação, a partir da fabricação de tecidos sintéticos, próteses, implantes e modelos anatômicos.[3] Na ortopedia, vem ao encontro da vasta quantidade de doenças, traumas e sequelas que apresentam deformidades ósseas. O uso de protótipos projetados a partir de imagens por tomografia computadorizada ou ressonância magnética proporciona um novo cenário para o diagnóstico e tratamento dentro da especialidade.

Com a impressão 3D, torna-se possível criar modelos anatômicos, facilitando a compreensão das nuances anatômicas, auxiliando com o planejamento cirúrgico, incluindo vias de acesso, osteotomias, posicionamento de implantes, elaboração de próteses, órteses e implantes personalizados.[4] Estudos apontam que o planejamento pré-operatório para cirurgias ortopédicas a partir de moldes 3D trazem uma maior compreensão do padrão da fratura quando comparado com exames em 2D ou 3D visualizados em tela.[5] Apresentamos um caso de necrose avascular da cabeça de úmero em uma paciente com histórico de doença hemolítica do recém-nascido, que foi submetida ao tratamento cirúrgico com artroplastia parcial de ombro com planejamento usando impressão 3D.

Relato de Caso

Este estudo foi aprovado pelo comitê de ética da instituição sob o número CAAE-38891420.5.0000.5453.

Paciente, 23 anos, feminino, histórico de doença hemolítica do recém-nascido. Parto complicado com necessidade de transfusão sanguínea e internação em unidade intensiva por 40 dias. Na internação apresentou osteomielite de provável origem hematogênica, acometendo a cabeça femoral e umeral esquerda, manejado clinicamente.

Durante o desenvolvimento osteoarticular observaram-se alterações na cabeça do úmero e do fêmur esquerdo. É difícil inferir se as alterações foram devido ao quadro infeccioso, complicações secundárias durante o nascimento ou ambos. Aos 15 anos, foi submetida a artroplastia do quadril esquerdo decorrente à dor e perda de amplitude de movimento (ADM). Aos 23 anos apresentava 4cm de encurtamento do membro superior esquerdo, com dor e limitação funcional durante a marcha. No ombro esquerdo, apresentava adequado trofismo muscular, e os seguintes valores de ADM: abdução (ABD) de 50°, rotação interna (RI) de 20° e rotação externa (RI) de 0°. O resultado do questionário de Disabilities of the Arm, Shoulder and Hand (DASH) foi de 93 em 150, do questionário American Shoulder and Elbow Surgeons (ASES) foi de dor 10 e função 18 e a escala visual da dor (EVA) marcou de 9 a 10. Radiografia apresentou achatamento da cabeça umeral Creuss 4[6] e glenóide preservada, com um canal medular de aproximadamente 1,4cm (►**Figs. 1A** e **1B**).

Utilizou-se navegação tomográfica para planejamento cirúrgico, demonstrando necessidade de prótese umeral com haste de fratura, devido a diâmetro menor que as hastes convencionais (►**Fig. 1C**).

Apesar da navegação, optou-se por um planejamento mais preciso, por conta da idade da paciente. Realizada a prototipagem Impressão 3D pelo Centro de Tecnologia da Informação (CTI) Renato Archer com impressão sinterização seletiva a laser, material poliamida PA 12 e resolução entre as camadas de 0,1 mm. A reconstrução foi feita pelo software Invesalius e Magics (CTI, Campinas, SP, Brasil) (►**Fig. 2**). A peça foi levada para laboratório e realizado o planejamento cirúrgico e a prótese escolhida foi uma Equinoxe Fracture System (Exactech, Inc., Gainesville, FL, EUA). Durante o procedimento, percebeu-se a necessidade de osteotomia da grande tuberosidade (GT) passo cirúrgico inicialmente não planejado (►**Fig. 3**).

A cirurgia foi realizada utilizando acesso deltopeitoral, com osteotomia do tubérculo maior e menor. O canal foi preparado através da fresa umeral, seguida pela inserção manual do cimento ortopédico e aplicação da haste de fratura 6,5 × 120 mm. Foram inseridas a placa replicadora offset 1,5 mm e o parafuso de torque e cabeça umeral curta 38 × 16 mm e sutura dos tubérculos através de fios Fiberwire 2.0 (Arthrex Inc., Naples, FL, EUA). Tempo cirúrgico foi de 1 hora e 23 minutos, com sangramento mínimo. A

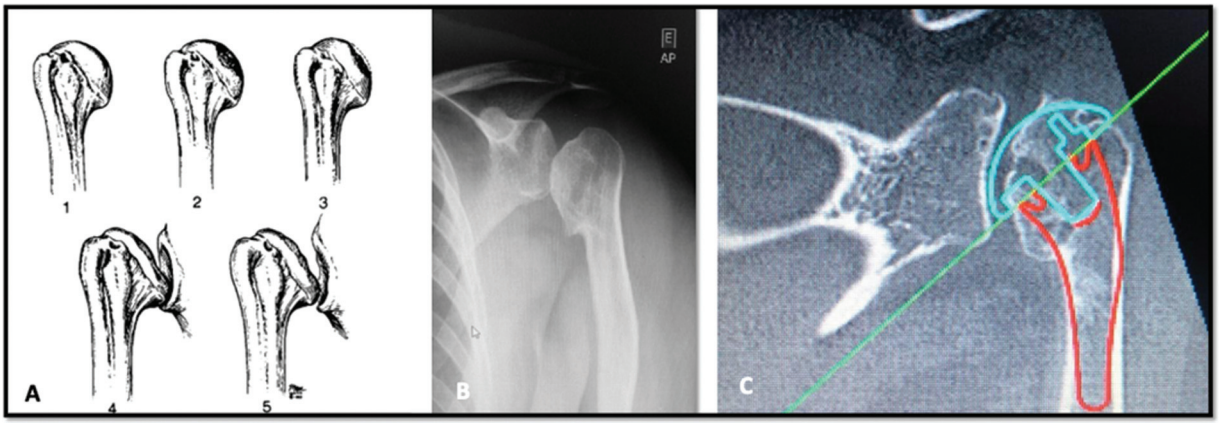

Fig. 1 Osteonecrose da cabeça de úmero: (A) estágios progressivos de Creuss[6] 1) estágio pré-radiográfico, 2) esclerose subcondral, 3) fratura subcondral, 4) colapso evidente da cabeça, 5) alterações degenerativas da cabeça; (B) radiografia pré-operatória; (C) navegação com tomografia computadorizada.

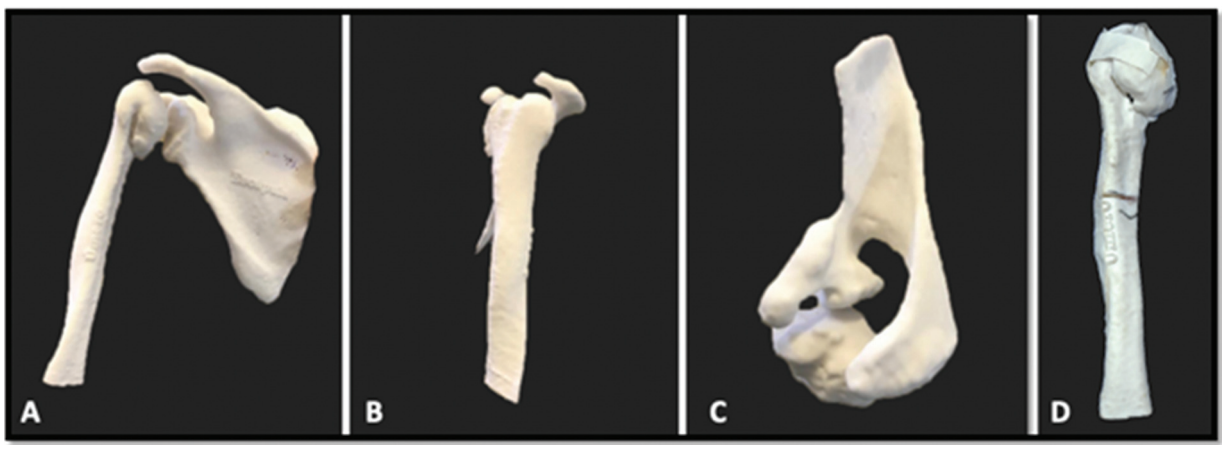

Fig. 2 Protótipo 3D impresso em tamanho normal: (A) vista posterior; (B) vista lateral; (C) vista superior; (D) visão ânteromedial do úmero (pós-teste).



Fig. 3 (A) Osteotomia da cabeça umeral e tuberosidades; (B) inserção da haste intramedular; (C) verificação do posicionamento da grande tuberosidade; (D) resultado pós teste da extremidade proximal do úmero.

paciente manteve a tipóia por três semanas e depois iniciou a fisioterapia. Resultados radiográficos conforme a ►**Fig. 4**.

Em um seguimento de 1 ano e 3 meses apresentava bom trofismo e mobilidade funcional do ombro. Os seguintes resultados foram observados no exame: ABD de 60°, RE de 20° e RI de 30° conforme as imagens clínicas (►**Fig. 5**) Apresentou melhora do DASH de 30 em 150, ASES para dor 0 e função 26, e EVA para 0.

Discussão

Condições glenoumerais, como osteonecrose avascular em pacientes jovens, exigem maior engajamento terapêutico

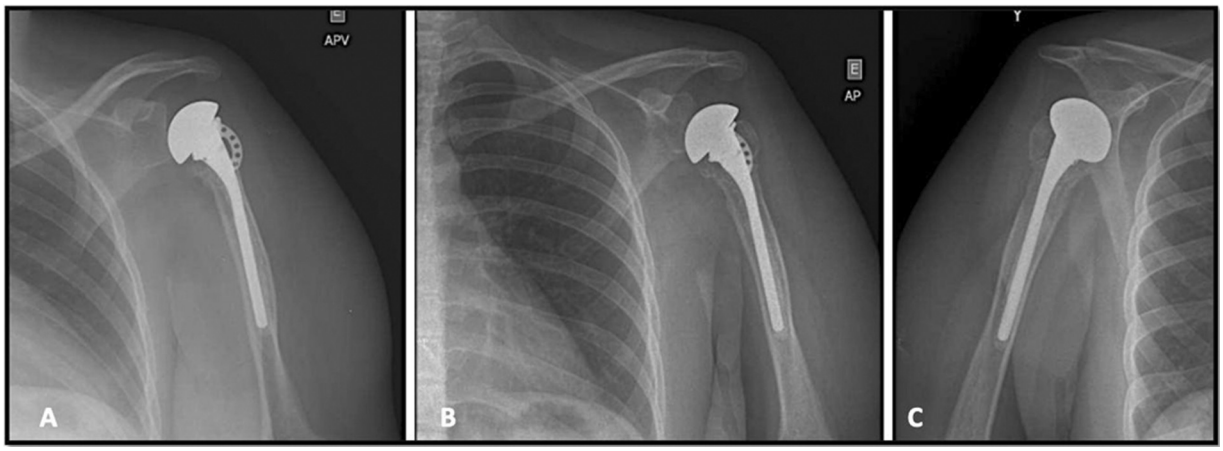

Fig. 4 Radiografia pós-operatória imediata: (A) posição anteroposterior verdadeira; (B) posição anteroposterior; (C) oblíqua.



Fig. 5 Resultados clínicos pós-operatórios: (A) incisão cirúrgica; (B) aparência frontal; (C) rotação externa; (D) abdução; (E) mão à boca; (F) mão à cabeça; (G) rotação interna; (H) mão às costas.

devido à alta expectativa de vida e demanda. O tratamento conservador é a primeira linha. Desbridamentos artroscópicos podem aumentar a sobrevida articular. Quando os sintomas prejudicam as atividades diárias, cirurgias de substituição articular são indicadas. Embora artroplastias totais venham ganhando espaço, as hemiartroplastias em pacientes jovens com a cavidade glenoidal funcional ainda permanecem uma boa indicação.[6,7]

Orfaly et al.[8] apresentaram uma série de 21 ombros com diagnóstico de necrose avascular da cabeça umeral, submetidos a artroplastia parcial com melhora importante das dores (EVA médio de 88 para 16 em toda a série, $p < 0{,}01$), da função pelo ASES médio de 36 para 88 ($p < 0{,}001$) e ABD foi de 88 para 123. Smith et al.[9] avaliaram 32 artroplastias parciais por osteonecrose associada a corticóide com 13 resultados excelentes (42%), 4 satisfatórios (13%) e 14 insatisfatórios (45%).

De acordo com a literatura atual, a cirurgia do ombro se favorece do planejamento com impressão 3D ao permitir uma maior nitidez dos seguintes parâmetros: conformidade, retroversão e diâmetro glenoidal, estoque ósseo, espessura da superfície articular, offset posterior, offset medial.[10–12] Em uma recente revisão de literatura sobre o tema, Cordona et al. demonstraram: (1) no planejamento de artroplastias totais e reversas, o componente glenoidal é que mais se beneficia da técnica tanto quanto a antecipação do implante quanto ao estoque ósseo; (2) nas instabilidades onde a impressão pode projetar implantes para cobrir defeitos ósseos específicos; (3) no trauma, em que auxilia o reconhecimento detalhado do padrão da fratura, facilitando o ato cirúrgico. Concluem que a técnica é benéfica e responsável pela redução do tempo cirúrgico, da perda sanguínea e de fluoroscopia demasiada.[13]

O propósito do planejamento da impressão 3D em um caso com a anatomia distorcida em uma paciente jovem foi executar de maneira rápida, precisa e segura todos os passos, e proporcionar uma maior sobrevida à prótese. Entretanto,

demonstrou-se a necessidade de um passo extra não previsto, uma osteotomia da GT, que potencialmente causaria imprevistos na escolha de implante, lesões iatrogénicas como fraturas periprotéticas e permitiu maior segurança da equipe de cirurgia durante o procedimento. Casos como este salientam os benefícios decorrentes do esclarecimento das particularidades anatômicas, redução de tempo cirúrgico e suas implicações. Apesar da ABD não ter apresentado melhora expressiva (além de dificuldades na realização de reabilitação devida à pandemia COVID-19), houve melhora da qualidade de vida e dos escores funcionais.

A impressão 3D para o planejamento ortopédico é uma realidade. Personalização do tratamento, melhor compreensão da anatomia e redução do tempo cirúrgico são benefícios bem estabelecidos, e seu uso deve ser considerado em casos nos quais a anatomia gera dúvidas durante o planejamento terapêutico. Quanto mais utilizada e difundida, mais disponível estará como arsenal cirúrgico.

Suporte Financeiro
Não houve suporte financeiro de fontes públicas, comerciais, ou sem fins lucrativos.

Conflito de Interesses
Os autores declaram não haver conflito de interesses.

Referências

1 Bourell DL, Beaman JJ, Wohlers T. History and Evolution of Additive Manufacturing [Internet]. In: Bourell DL, Frazier W, Kuhn H, Seifi M, editors. Additive Manufacturing Processes. 2020:11–8. Available from: http://dx.doi.org/10.31399/asm.hb.v24.a0006548
2 Awad A, Trenfield SJ, Gaisford S, Basit AW. 3D printed medicines: A new branch of digital healthcare. Int J Pharm 2018;548(01): 586–596
3 Ventola CL. Medical Applications for 3D Printing: Current and Projected Uses. P&T 2014;39(10):704–711
4 Eltorai AE, Nguyen E, Daniels AH. Three-Dimensional Printing in Orthopedic Surgery. Orthopedics 2015;38(11):684–687
5 Bizzotto N, Sandri A, Regis D, Romani D, Tami I, Magnan B. Three-Dimensional Printing of Bone Fractures: A New Tangible Realistic Way for Preoperative Planning and Education. Surg Innov 2015;22 (05):548–551
6 Dialectos A, Namdari S. Glenohumeral osteoarthritis and the young patient: current options for treatment. Curr Orthop Pract 2017;28(02):130
7 Barlow JD, Abboud J. Surgical options for the young patient with glenohumeral arthritis. Int J Shoulder Surg 2016;10(01):28–36
8 Orfaly RM, Rockwood CA Jr, Esenyel CZ, Wirth MA. Shoulder arthroplasty in cases with avascular necrosis of the humeral head. J Shoulder Elbow Surg 2007;16(3, Suppl)S27–S32
9 Smith RG, Sperling JW, Cofield RH, Hattrup SJ, Schleck CD. Shoulder hemiarthroplasty for steroid-associated osteonecrosis. J Shoulder Elbow Surg 2008;17(05):685–688
10 Hu H, Liu W, Zeng Q, et al. The Personalized Shoulder Reconstruction Assisted by 3D Printing Technology After Resection of the Proximal Humerus Tumours. Cancer Manag Res 2019; 11:10665–10673
11 Cheriachan DM, DiPaola M, Iannotti JP, Ricchetti ET. 3D Printing in Orthopedics—Upper Extremity Arthroplasty. In: DiPaola M, Wodajo FM, editors. 3D Printing in Orthopaedic Surgery. Philadelphia: Elsevier; 2019:151–169. Available from: https://www.sciencedirect.com/science/article/pii/B9780323581189000130?via%3Dihub
12 Jiang M, Chen G, Coles-Black J, Chuen J, Hardidge A. Three-dimensional printing in orthopaedic preoperative planning improves intraoperative metrics: a systematic review. ANZ J Surg 2020;90(03):243–250
13 Campana V, Cardona V, Vismara V, et al. 3D printing in shoulder surgery. Orthop Rev (Pavia) 2020;12(Suppl 1):8681