Um novo método de tratamento de pequenas avulsões osteolabrais associadas a fratura-luxação posterior do quadril

A Novel Method of Treatment of Small Osteolabral Avulsions Associated with Posterior Fracture-dislocation of the Hip

Sandeep Gupta[1] Rajeev Kansay[2] Anmol Sharma[1] Naveen Mittal[2]

[1] Fortis Hospital, Mohali, Punjab, Índia
[2] Government Medical College and Hospital, Chandigarh, Índia

Endereço para correspondência Anmol Sharma, Fortis Hospital, Mohali, Punjab, Índia (e-mail: Anmolsharma13@gmail.com).

Rev Bras Ortop 2024;59(3):e467–e470.

Resumo

Pequenas avulsões osteolabrais do quadril podem passar despercebidas, e testes de estresse pós-redução e tomografia computadorizada do quadril devem ser realizados para sua detecção. O tratamento dessas avulsões osteolabrais instáveis geralmente é feito com âncoras de sutura, parafusos de Herbert ou placas-molas. Em avulsões ósseas pequenas, porém, o uso desses implantes é um trabalho tedioso. Apresentamos uma nova técnica de fixação de pequenas fraturas com avulsões osteocondrais não passíveis de fixação com parafusos ou placas-molas.

Realizamos uma análise retrospectiva de 57 casos de pacientes submetidos à redução aberta e fixação interna de fratura-luxação posterior do acetábulo, e identificamos 6 casos em que um pequeno fragmento osteocondral labral posterior causava instabilidade. Essas lesões foram corrigidas com um novo método. A pontuação média no Harris Hip Score no último acompanhamento foi de 92,5. A fixação de avulsões osteocondrais associadas a fratura-luxação posterior do quadril pode ser difícil se o fragmento ósseo for pequeno. Nossa técnica é uma maneira simples, econômica e confiável de corrigir tais avulsões com resultados satisfatórios.

Palavras-chave
- acetábulo
- cabeça do fêmur
- fraturas ósseas
- luxação do quadril

Abstract

Small osteolabral avulsions of the hip can be easily missed, and postreduction stress testing and computed tomography (CT) scans of the hip should be performed to look for these injuries. The usual modality of treatment of these unstable osteolabral avulsions is suture anchors, Herbert screws or spring plates. But when the bony avulsion is small, the use of these implants becomes a tedious job. We present a novel

Trabalho desenvolvido no Government Medical College and Hospital, Chandigarh, Índia.

recebido
28 de dezembro de 2021
aceito, após revisão
18 de fevereiro de 2022

DOI https://doi.org/10.1055/s-0044-1786520.
ISSN 0102-3616.

© 2024. The Author(s).
This is an open access article published by Thieme under the terms of the Creative Commons Attribution 4.0 International License, permitting copying and reproduction so long as the original work is given appropriate credit (https://creativecommons.org/licenses/by/4.0/).

Thieme Revinter Publicações Ltda., Rua do Matoso 170, Rio de Janeiro, RJ, CEP 20270-135, Brazil

technique to fix small osteochondral avulsion fractures not amenable to fixation using screws or spring plates.
We performed a retrospective analysis of 57 cases of patients who underwent open reduction and internal fixation for posterior fracture dislocation of the acetabulum, and we identified 6 cases of small posterior labral osteochondral fragments leading to instability. These injuries were fixed using a novel method. The mean Harris Hip Score at the final follow-up was of 92.5. Fixation of osteochondral avulsions associated with posterior hip fracture dislocation can be a difficult task if the bony fragment is small. Our technique is a simple, cost-effective and reliable way of fixing such avulsions with satisfactory outcomes.

Keywords
- acetabulum
- femur head
- fractures, bone
- hip dislocation

Introdução

A luxação posterior pós-traumática do quadril geralmente é causada por traumatismo de alta energia em indivíduos jovens que sofreram acidentes de trânsito. Seu mecanismo é uma lesão do painel em que há direcionamento axial de uma força do joelho para o quadril flexionado. Dependendo da magnitude da força e da posição do quadril no momento do traumatismo, várias outras lesões associadas podem ocorrer, como avulsão osteocondral, fratura da parede posterior e fratura transversal com acometimento da parede posterior.[1] A redução da luxação do quadril deve ser feita em caráter emergencial em até 12 horas para diminuir o risco de necrose avascular (NAV) do quadril. A redução não concêntrica ou instabilidade persistente após a redução é provocada por corpos soltos no espaço intra-articular, um fragmento encarcerado ou avulsão osteolabral posterior.[2] O tratamento dessas lesões é de suma importância para se alcançar uma redução estável e concêntrica, diminuir o risco de nova luxação, osteoartrite e NAV do quadril, e permitir a mobilização precoce. Pequenas avulsões osteolabrais podem passar despercebidas, e testes de estresse pós-redução e tomografia computadorizada do quadril devem ser realizados para sua detecção.[3] Essas avulsões osteolabrais instáveis são tratadas com âncoras de sutura, parafusos de Herbert ou placas-molas.[4] No entanto, o uso desses implantes em pequenas avulsões ósseas é um trabalho tedioso. Apresentamos uma nova técnica de fixação de fraturas com pequenas avulsões osteocondrais não passíveis de fixação com parafusos ou placas-molas.

Descrição do Método

Neste estudo, realizamos uma análise retrospectiva de 57 casos de pacientes submetidos à redução aberta e fixação interna de fratura-luxação posterior do acetábulo por um só cirurgião em um centro de traumatismo de nível terciário no norte da Índia de 2012 a 2018. Este estudo foi aprovado pelo Comitê de Ética da instituição, e todos os pacientes assinaram os termos de consentimento livre e esclarecido para a inclusão no estudo e a publicação de dados em uma revista científica sem qualquer divulgação de detalhes pessoais.

Identificamos seis casos em que um pequeno fragmento osteocondral labral posterior causava instabilidade; esses pacientes foram submetidos à fixação pelo novo método. Todos os 6 pacientes eram do sexo masculino, com média de idade de 36,1 (variação de 21 a 54) anos; o lado direito havia sido acometido em 5 indivíduos. O mecanismo da lesão em todos os casos foi acidente automobilístico; todos também apresentavam luxação posterior. Três pacientes tinham uma fratura acetabular transversa com fratura osteolabral posterior, e os outros três apresentavam apenas fragmentos osteocondrais associados à luxação posterior. Nesses três últimos pacientes, a luxação posterior foi reduzida no pronto-socorro sob sedação, mas houve persistência da instabilidade dinâmica. Assim, sua cirurgia foi agendada, e a instabilidade dinâmica foi confirmada por teste de esforço no centro cirúrgico com braço em C na incidência do obturador do quadril. Uma redução aberta conforme os critérios de Matta[5] foi planejada nos pacientes com fratura transversa associada; o fragmento osteocondral foi abordado quando a instabilidade posterior persistente foi observada, após a fixação da fratura transversa.

Todos os pacientes foram submetidos à cirurgia pela abordagem de Kocher Langenbeck. A luxação cirúrgica do quadril não foi realizada em nenhum caso. A osteotomia trocantérica foi realizada em duas fraturas transversas e uma lesão de parede posterior. Em todos esses casos, o fragmento ostecondral era tão pequeno que não podia ser fixado com os métodos de rotina, como parafusos ou placas-molas (►**Figs. 1**–**2**). Os fragmentos foram estabilizados com fios de Kirschner com as extremidades laterais dobradas sobre a área retroacetabular, e uma placa *buttress* (placa de reconstrução de 3,5 mm) foi aplicada sobre os fios dobrados e cortados como um grampo de cabelo para reforçar a fixação (►**Fig. 3**). Os movimentos intraoperatórios foram avaliados imediatamente após a fixação, e a concentricidade da redução foi verificada mediante técnicas de diagnóstico por imagem após teste de estresse dinâmico em todas as incidências. Todos os seis quadris estavam estáveis e reduzidos, e o fragmento osteocondral estava firmemente fixado em toda a amplitude de movimento do quadril.

Exercícios isométricos de fortalecimento do quadríceps foram iniciados imediatamente após a cirurgia. Os pacientes foram mantidos em mobilização com suporte de peso com



Fig. 1 Radiografia pré-operatória do quadril esquerdo em incidência anteroposterior de um paciente com pequena avulsão osteocondral da parede posterior após a redução da luxação do quadril.

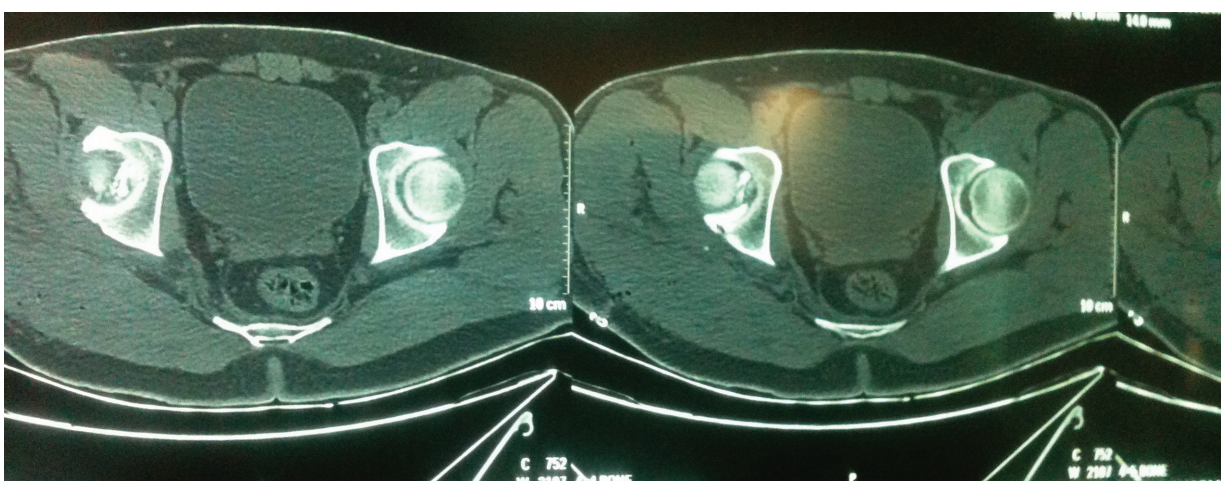

Fig. 2 Imagens axiais da tomografia computadorizada pré-operatória do quadril acometido após a redução.

andador por cerca de quatro semanas; em seguida, o suporte de peso aumentou de forma gradual, de acordo com a tolerância, por cerca de 8 a 10 semanas após a cirurgia, dependendo do grau de consolidação radiográfica da fratura. O desfecho clínico foi avaliado pela pontuação no Harris Hip Score em 6 semanas, 3 meses, 6 meses, 1 ano e no último acompanhamento. A qualidade da redução articular e a congruência articular foram avaliadas por radiografias simples pós-operatórias usando a classificação de Matta (anatômica/imperfeita/ruim)[5] e tomografias computadorizadas tridimensionais. A avaliação radiológica no último acompanhamento foi realizada conforme os critérios de Matta:[5] excelente (articulação do quadril com aparência normal), boa (alterações brandas com esclerose mínima e estreitamento articular inferior a 1 mm), regular (alterações intermediárias com esclerose moderada e estreitamento articular inferior a 50%) e ruim (alterações avançadas de osteoartrite). Todos os pacientes foram acompanhados por um período mínimo de 2 anos (média: 44 semanas; variação: 24 a 66 semanas). Não houve infecção do sítio cirúrgico, lesão do nervo ciático, perda da redução ou não consolidação no sítio da osteotomia trocantérica. Todas as fraturas acetabulares estavam consolidadas no último acompanhamento. O tempo médio de consolidação foi de 6,4 (variação: 4 a 10) meses. A

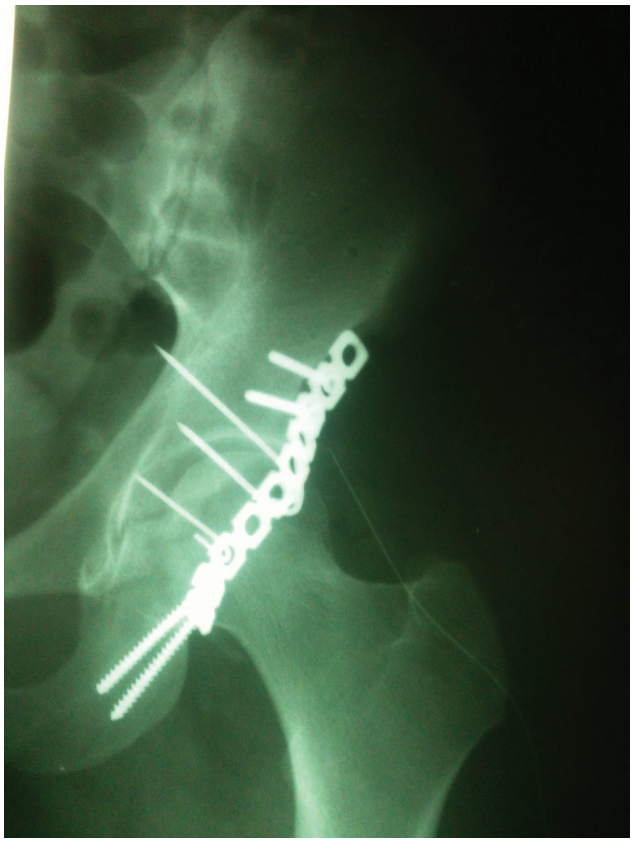

Fig. 3 Radiografia anteroposterior no pós-operatório imediato do quadril do mesmo paciente.

média de pontuação no Harris Hip Score no último acompanhamento foi de 92,5 (variação: 90,4 a 95,8). Nenhum paciente desenvolveu características sugestivas de NAV do quadril. O resultado radiológico no último acompanhamento foi considerado excelente em quatro e bom em dois pacientes.

Comentários Finais

A luxação posterior do quadril com fratura de parede é uma lesão comum em acidentes automobilísticos de alta energia. A instabilidade persistente após a redução da luxação ou fixação da fratura deve levar os médicos a buscar qualquer laceração osteolabral posterior. A identificação de um pequeno "sinal de mancha" acetabular em radiografias oblíquas do quadril, perto da parede posterior, na ausência de qualquer fratura acetabular importante, é um marcador de avulsão labral posterior, e deve levar à avaliação completa com teste de estresse usando técnicas de diagnóstico por imagem para a detecção de qualquer instabilidade dinâmica.[6] A escolha do método de fixação em avulsões com pequenos fragmentos ósseos é discutível, pois o fragmento não é passível de fixação com âncoras, parafusos ou placas, e o uso apenas de fios de Kirschner não oferece estabilidade. Neste estudo, descrevemos uma nova técnica de fixação dessas pequenas lesões labrais osteocondrais com fios de Kirschner com extremidades dobradas recobertas por placas *buttress*. As placas aumentaram a estabilidade da fixação dos fios de Kirschner e evitaram sua soltura. Após a fixação, os quadris continuaram estáveis no teste de estresse dinâmico realizado com técnicas de diagnóstico por imagem no centro cirúrgico e em todos os acompanhamentos. Nossa técnica é uma maneira simples, econômica e confiável de corrigir tais avulsões com resultados satisfatórios.

Contribuições dos Autores

Todos os autores contribuíram para a concepção e delineamento experimental do estudo. O preparo do material, a coleta de dados e a análise foram realizados por AS, SG e RK. A primeira versão do manuscrito foi escrita por AS. Todos os autores comentaram as versões anteriores e leram e aprovaram o manuscrito final.

Suporte Financeiro

Os autor5s declaram que não receberam suporte financeiro de agências dos setores público, privado ou sem fins lucrativos para a realização deste estudo.

Conflito de Interesses

Os autores não têm conflito de interesses a declarar.

Referências

1 Judet R, Judet J, Letournel E. Fractures of the acetabulum: classification and surgical approaches for open reduction. preliminary report. J Bone Joint Surg Am 1964;46:1615–1646
2 Brooks RA, Ribbans WJ. Diagnosis and imaging studies of traumatic hip dislocations in the adult. Clin Orthop Relat Res 2000;(377):15–23
3 Price CT, Pyevich MT, Knapp DR, Phillips JH, Hawker JJ. Traumatic hip dislocation with spontaneous incomplete reduction: a diagnostic trap. J Orthop Trauma 2002;16(10):730–735
4 Park MS, Yoon SJ, Choi SM. Hip Arthroscopic Management for Femoral Head Fractures and Posterior Acetabular Wall Fractures (Pipkin Type IV). Arthrosc Tech 2013;2(03):e221–e225
5 Matta JM. Fractures of the acetabulum: accuracy of reduction and clinical results in patients managed operatively within three weeks after the injury. J Bone Joint Surg Am 1996;78(11):1632–1645
6 Blanchard C, Kushare I, Boyles A, Mundy A, Beebe AC, Klingele KE. Traumatic, Posterior Pediatric Hip Dislocations With Associated Posterior Labrum Osteochondral Avulsion: Recognizing the Acetabular "Fleck" Sign. J Pediatr Orthop 2016;36(06):602–607