Técnica WALANT guiada por ultrassom na cirurgia de descompressão do túnel do carpo*

Ultrasound-Guided WALANT Technique in Carpal Tunnel Decompression Surgery

Sandro B. Moreira[1,2] Danilo C. Chagas[3] Caetano T. Yamashita[3]

[1] Faculdade de Medicina, Universidade de Araraquara/UNIARA, Araraquara, São Paulo, Brasil
[2] Universidade de Araraquara/UNIARA, Araraquara, São Paulo, Brasil
[3] Faculdade de Medicina, Universidade de Araraquara/UNIARA, Araraquara, São Paulo, Brasil

Endereço para correspondência Sandro Baraldi Moreira, Avenida Osvaldo Gonçalves de Jesus, 387, Araraquara, São Paulo, 14805-396, Brasil (e-mail: sandromoreira50@hotmail.com).

Rev Bras Ortop 2023;58(3):538–542.

Resumo

A síndrome do túnel do carpo (STC) é a neuropatia compressiva mais comum do corpo humano. Seus sintomas decorrem da compressão do nervo mediano no carpo. O tratamento pode ser incruento, com medicações e/ou infiltrações que amenizam os sintomas, ou cruento, mais eficaz, com a descompressão do nervo mediano pela seção cirúrgica do retináculo dos flexores do carpo. A técnica anestésica varia de acordo com o serviço de anestesia: sedação, anestesia locorregional venosa e, mais recentemente, a anestesia local com o paciente acordado e sem torniquete (*wide-awake local anesthesia no tourniquet*, WALANT), que pode ser realizada pelo próprio cirurgião. Por utilizar anestesia local com vasoconstritor, essa técnica dispensa o uso de torniquete no membro superior e a necessidade de sedação. O bloqueio do nervo mediano na WALANT guiada por ultrassonografia confere melhor precisão à técnica, e mais segurança ao paciente, e, neste artigo seu uso na realização da descompressão do túnel do carpo é descrito, e a literatura, revisada.

Palavras-chave
- síndrome do túnel carpal
- ultrassonografia de intervenção
- anestesia local

Abstract

Carpal tunnel syndrome (CTS) is the most common compressive neuropathy in the human body. Its symptoms result from compression of the median nerve in the carpus. The treatment can be conservative, with medications and/or infiltrations that alleviate the symptoms, or surgical, which is more effective, with decompression of the median nerve by surgical section of the flexor retinaculum of the carpus. The anesthetic technique varies according to the anesthesia method: sedation, venous locoregional anesthesia and, more recently, wide-awake local anesthesia no tourniquet (WALANT), which can be performed by the surgeons themselves. The WALANT technique uses

Keywords
- carpal tunnel syndrome
- ultrasonography, interventional
- anesthesia, local

* *Trabalho desenvolvido na Faculdade de Medicina, Universidade de Araraquara/UNIARA, Araraquara, São Paulo, Brasil.*

recebido
28 de Janeiro de 2021
aceito
18 de Maio de 2021

DOI https://doi.org/10.1055/s-0041-1735172.
ISSN 0102-3616.

© 2021. Sociedade Brasileira de Ortopedia e Traumatologia. All rights reserved.
This is an open access article published by Thieme under the terms of the Creative Commons Attribution-NonDerivative-NonCommercial-License, permitting copying and reproduction so long as the original work is given appropriate credit. Contents may not be used for commercial purposes, or adapted, remixed, transformed or built upon. (https://creativecommons.org/licenses/by-nc-nd/4.0/)

Thieme Revinter Publicações Ltda., Rua do Matoso 170, Rio de Janeiro, RJ, CEP 20270-135, Brazil

local anesthesia with a vasoconstrictor, and does not require the use of a tourniquet on the upper limb nor sedation. The median nerve block in ultrasound-guided WALANT provides better accuracy to the technique, with greater patient safety; in the present article, its use in the performance of carpal tunnel decompression is described, and the literature is reviewed.

Introdução

A síndrome do túnel do carpo (STC) é a mais frequente das síndromes compressivas do corpo humano, e é definida pela compressão do nervo mediano no carpo. A prevalência estimada é de 5% da população, com predomínio no sexo feminino, entre a quarta e sexta décadas da vida.[1]

Estão contidos no túnel osteofibroso o nervo mediano e mais nove tendões flexores delimitados superficialmente pelo retináculo dos flexores (RF).[1] O território sensitivo do nervo mediano na mão corresponde à face volar do polegar, segundo, terceiro e a metade radial do quarto dedo, o que explica os sintomas de parestesia no território mais radial da face volar da mão.[1]

O tratamento incruento da STC consiste na administração de medicações analgésicas, anti-inflamatórios e moduladores da dor neuropática, infiltração de corticoide, e o uso de órtese no punho para a melhora sintomatológica do paciente.[2] O tratamento cruento consiste na seção cirúrgica do RF. A retinaculotomia melhora o sintoma de parestesia por descomprimir e diminuir a pressão intratúnel do nervo mediano no carpo.[2] A técnica pode ser aberta, miniaberta ou endoscópica.[2,3]

A anestesia pode ser geral, locorregional ou local. A anestesia local consiste no bloqueio do nervo mediano no punho e no local da incisão cirúrgica, e pode ser empregada a associação de adrenalina e lidocaína com o propósito de diminuir o sangramento intraoperatório, dispensar o uso do torniquete no braço, e a necessidade de sedação do paciente.

Esta última técnica é conhecida *wide-awake local anesthesia no tourniquet* (WALANT, em inglês), ou seja, cirurgia com paciente acordado, sob anestesia local, e sem torniquete.[2,4,5] A administração de adrenalina se mostra vantajosa ao dispensar o garroteamento e a sedação do paciente. Possibilita um início de ação mais rápido e efeito mais duradouro da anestesia, um campo cirúrgico com mínimo sangramento, menor quantidade de anestésico a ser administrado para alcançar o controle da dor, menor custo, menor tempo pré-operatório, e menores chances de complicações, principalmente nos pacientes idosos.[4,6] A técnica foi apresentada por Lalonde e Martin (*apud* Kang et al.[6]), que demonstraram ser um método seguro em pacientes de qualquer idade, e capaz de prevenir sangramento no campo cirúrgico sem o uso do torniquete. Recentemente, as indicações cirúrgicas deste tipo de anestesia têm se expandido além do tratamento de STC, e ela é usada em cirurgias de punho, tenoplastias e neurolises na mão, por exemplo.[5]

A administração do anestésico local pode ser ainda mais precisa quando a introdução da agulha é guiada pela ultrassonografia músculo-esquelética. O ultrassom (US) permite identificar, avaliar e diagnosticar lesões, além da visualização da agulha e do local da infiltração em tempo real. Confere eficácia e precisão ao procedimento, e segurança, agilidade e conforto ao paciente.[7,8]

A anestesia local com vasoconstritor na cirurgia da STC guiada por US consiste na injeção do anestésico perineural com distribuição circunferencial, o que confere maior taxa de bloqueio sensorial,[7] e na injeção subdérmica volar do carpo, correspondente à incisão cirúrgica, a fim de evitar sangramento.[5,7–9] A orientação em tempo real prevista pelo US melhora a precisão do local de injeção, torna o bloqueio nervoso um processo mais rápido, e possibilita a administração de uma menor quantidade de anestésico, com menor risco de toxicidade sistêmica. O tratamento cirúrgico da STC se mostra uma modalidade ideal para injeções terapêuticas guiadas por US.[9]

Materias e Métodos

Um paciente voluntário foi submetido à cirurgia de descompressão do túnel do carpo após falha do tratamento conservador. Este paciente foi operado pelo cirurgião ortopédico especialista que é um dos autores deste artigo. Previamente à cirurgia, o paciente foi devidamente informado sobre os procedimentos de anestesia local guiada por US e da cirurgia propriamente dita. A participação como voluntário foi confirmada após a assinatura do termo de consentimento livre e esclarecido. O presente estudo foi aprovado pelo Comitê de Ética em Pesquisa sob o parecer 4.304.166.

Descrição da Técnica

A técnica WALANT guiada por US para descompressão do túnel do carpo consiste em duas etapas. Na primeira, faz-se o bloqueio anestésico circunferencial do nervo mediano proximal ao túnel do carpo, e na segunda, a infusão da mesma solução no subdérmico na projeção da incisão cirúrgica volar no carpo. Foi utilizado um aparelho de US portátil sem fio, com sonda linear e frequência de 7,5MHz a 10MHz, (Mobissom, São Paulo, SP, Brasil), apropriado para a visualização de estruturas anatômicas musculoesqueléticas no punho e na mão, necessária ao bloqueio pré-operatório. As imagens são transmitidas por *bluetooth* a um iPad (Apple, Cupertino, CA, EUA).

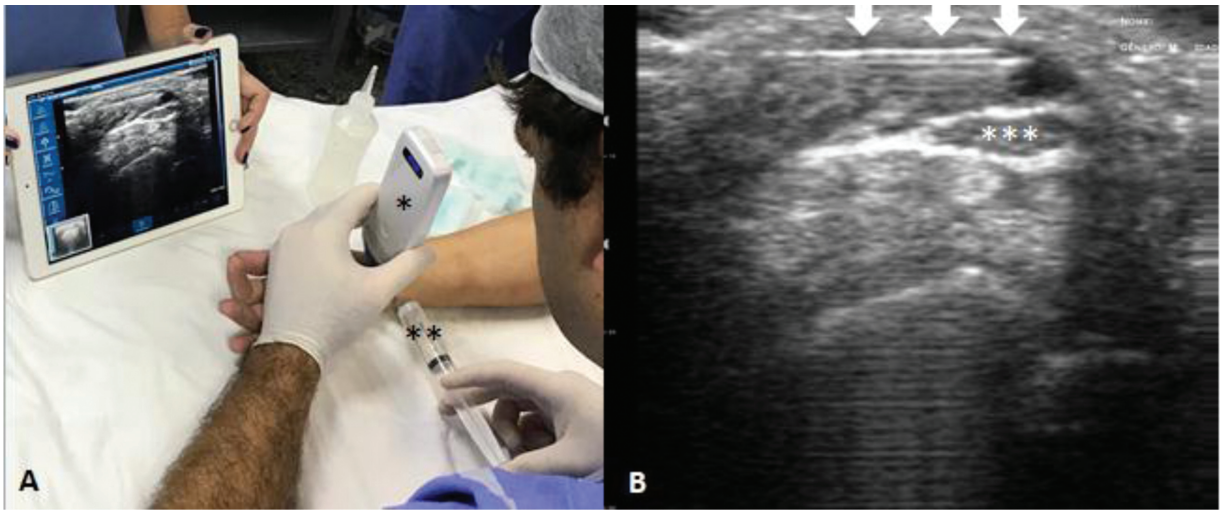

Fig. 1 (A) Membro superior direito do paciente em supino sobre a mesa de mão. Um ultrassom portátil com sonda linear* (Mobissom) é posicionado transversalmente no punho, com a identificação em tempo real do nervo mediano*** na imagem transmitida a um iPad (Apple). Uma agulha hipodérmica cinza, de 25 mm x 0,70 mm, acoplada a uma seringa de 20 ml contendo solução de xilocaína a 1% com vasoconstritor,** é introduzida na direção ulnorradial até o perineuro do nervo mediano, conforme as setas brancas (**B**). Circunferencialmente, em torno de 6 ml a 10 ml são infundido ao redor do nervo mediano.

Com o paciente posicionado em decúbito dorsal e o membro superior sobre uma mesa de mão, após degermação e antissepsia, o transdutor linear de US é posicionado transversalmente no punho, e o nervo mediano é identificado. Um volume de 10 mL de xilocaína a 2% com vasoconstritor é diluído com 10 ml de soro fisiológico a 0,9%, obtendo um volume de 20 ml de xilocaína a 1%. Da solução anestésica obtida, entre 6 ml e 10 ml são utilizados na primeira etapa, e o restante, na região subdérmica da incisão cirúrgica, por meio de agulha hipodérmica cinza, de 25 mm x 0,70 mm, que pode ser visualizada pelo US, conforme se mostra nas ►**Figs. 1B** e **2B**.

Na primeira etapa, o nervo mediano é bloqueado circunferencialmente e proximalmente ao túnel do carpo após a inserção da agulha radial no plano evidenciado com sonda linear transversa no punho, conforme mostra a ►**Fig. 1A**. À medida que a ponta da agulha é posicionada adjacente ao nervo, a aspiração de conteúdo é indicada para a certificação de ausência de lesão de vasos da região, e, então, o anestésico é injetado acima e abaixo do nervo.

Na segunda etapa do bloqueio, conforme se vê na ►**Fig. 2**, o transdutor de US é posicionado longitudinalmente no carpo, na projeção do acesso cirúrgico. É identificado o espaço entre o subcutâneo e o RF. Com ponto de entrada na prega volar do punho, com direção distal e longitudinal, a agulha é introduzida no espaço visualizado, e são injetados em torno de 10 ml da solução anestésica. Esse volume é suficiente para promover uma vasoconstrição e obter um campo cirúrgico sem sangramento. Passados de cinco a dez minutos, tempo para preparação dos campos cirúrgicos e

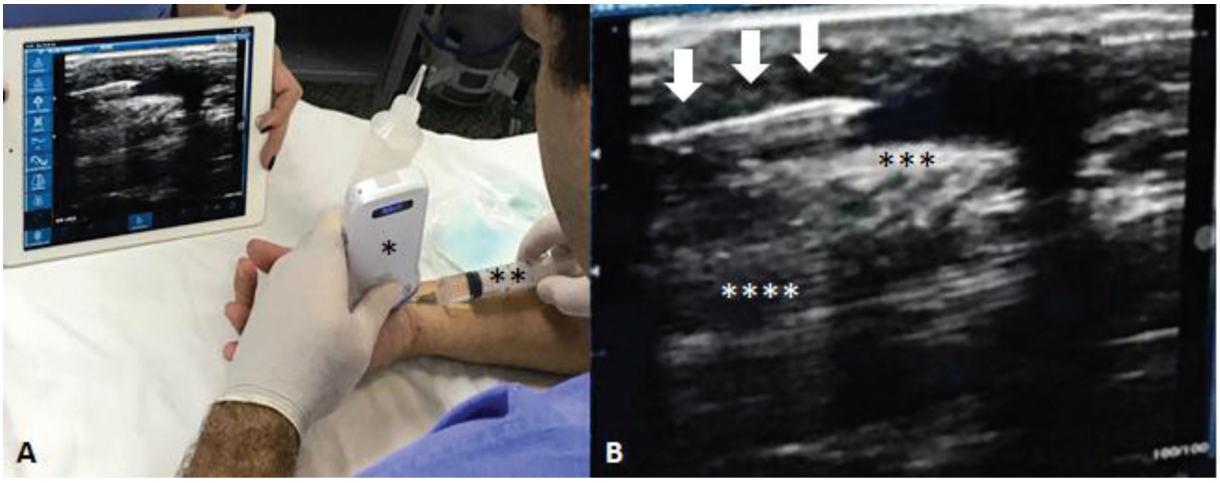

Fig. 2 (A) Membro superior direito do paciente em supino sobre a mesa de mão. Um ultrassom portátil com sonda linear* (Mobissom) é posicionado longitudinal e volarmente no carpo, na projeção da incisão cirúrgica. Uma agulha hipodérmica cinza, de 25 mm x 0,70 mm, acoplada a uma seringa de 20 ml,** é introduzida pela prega do punho e direcionada distalmente entre a derme e o retináculo dos flexores (RF). Com a imagem ultrassonográfica transmitida a um iPad (Apple) (**B**), a agulha (setas brancas) é posicionada entre a derme e o RF, *** e um volume de cerca de 10 ml de solução de xilocaína a 1% com vasoconstritor é injetado. Observa-se, ainda na imagem B, o nervo mediano profundo ao RF, longitudinal.****

paramentação médica, o procedimento cirúrgico propriamente dito pode ser realizado.

Discussão

Tradicionalmente, a cirurgia para descompressão do nervo mediano em pacientes com STC é feita por meio de torniquete. Pela necessidade de sedação do paciente, apresenta desvantagens, como maior tempo cirúrgico, maior custo, e possíveis complicações da sedação, principalmente nos pacientes idosos com comorbidades. A técnica WALANT, pela associação de xilocaína e adrenalina, permite a cirurgia com segurança, sem necessidade de torniquete e de sedação do paciente. O emprego do US permite o refinamento da técnica.

Kang et al.,[6] em um estudo para comparar o alívio da dor e a eficácia da técnica WALANT em 20 pacientes submetidos à cirurgia de STC, detectaram um resultado significativamente mais baixo na escala visual analógica (EVA) da dor quando comparado aos resultados obtidos com as técnicas tradicionais de anestesia locorregional dentro das primeiras 24 horas de pós-operatório. Também constataram menor consumo de opioides devido à menor sensação de dor no pós-operatório.

Em um estudo feito por Liebmann et al.[8] com objetivo de identificar a viabilidade do bloqueio guiado por US dos nervos radial, ulnar e mediano no antebraço de pacientes admitidos no setor de emergência hospitalar, foi evidenciada uma redução média na EVA da dor de 5.0 em 15 minutos após o procedimento. Durante o estudo, também foi mensurado o tempo para um bloqueio completo do nervo, começando com a iniciação do US e terminando com o bloqueio total do nervo, e resultando em um tempo médio de três minutos.

Em um estudo, de Freitas Novais Junior et al.[4] abordaram 41 pacientes submetidos à cirurgia de mão sob a técnica de anestesia local com associação de lidocaína e adrenalina na concentração 1:100.000. O sangramento observado durante a cirurgia foi mínimo em 32 pacientes, moderado em 6, e intenso em 3, sendo que dois desses pacientes estavam em tratamento para insuficiência renal crônica. Em nenhum dos casos foi necessário interromper a cirurgia devido ao sangramento. No pós-operatório, não houve casos de necrose, hematoma ou qualquer complicação.[4]

Em outro estudo, Barros et al.[10] concluíram que a técnica WALANT é eficaz e segura no tratamento cirúrgico da STC. A pesquisa evidenciou uma melhora significativa da dor no pós-operatório, e 75% dos pacientes relataram que o procedimento se equivale ou é melhor do que uma punção venosa, evidenciando uma satisfação com a técnica e a sua eficácia. Sardenberg et al.[11] concluíram que cirurgias do punho, mão e dedos podem ser realizadas de forma segura com a técnica WALANT, após avaliação de 488 pacientes operados sem nenhum desfecho adverso.

Quanto aos gastos cirúrgicos da cirurgia de STC realizada em centro cirúrgico tradicional em hospitais no Canadá, Leblanc et al.[12] concluíram ser quatro vezes mais cara e menos eficiente (menos da metade) comparada à cirurgia WALANT realizada em sala de pequenos procedimentos. O artigo de atualização de Pires Neto et al corrobora essa conclusão.[5]

Assim como na cirurgia da mão, em que o uso de anestésico com vasoconstritor deixa de ser um mito causador de isquemia, a ultrassonografia musculoesquelética tem mudado alguns dogmas na ortopedia, com um número crescente de intervenções e de possibilidades terapêuticas. O emprego da ultrassonografia na técnica WALANT para o tratamento cirúrgico da STC é um exemplo desta evolução, que confere precisão e eficácia à técnica, e segurança e conforto ao paciente.

Considerações Finais

Na cirurgia de descompressão do túnel do carpo, a ultrassonografia para realização da técnica WALANT permite o refinamento da técnica anestésica, com maior precisão e eficácia, e mais segurança ao paciente.

Suporte Financeiro

Não houve suporte financeiro de fontes públicas, comerciais, ou sem fins lucrativos.

Conflito de Interesses

Os autores declaram não haver conflito de interesses.

Referências

1 Chammas M, Boretto J, Burmann LM, Ramos RM, Santos Neto FC, Silva JB. Síndrome do túnel do carpo - Parte I (anatomia, fisiologia, etiologia e diagnóstico). Rev Bras Ortop 2014;49(05):429–436
2 Chammas M, Boretto J, Burmann LM, Ramos RM, Santos Neto FC, Silva JB. Síndrome do túnel do carpo – Parte II (tratamento). Rev Bras Ortop 2014;49(05):437–445
3 van den Broeke LR, Theuvenet WJ, van Wingerden JJ. Effectiveness of mini-open carpal tunnel release: An outcome study. Arch Plast Surg 2019;46(04):350–358
4 de Freitas Novais Junior RA, Bacelar Costa JR, de Morais Carmo JM. Use of adrenalin with lidocaine in hand surgery. Rev Bras Ortop 2014;49(05):452–460
5 Pires Neto PJ, Moreira LA, Las Casas PP. É seguro o uso de anestésico local com adrenalina na cirurgia da mão? Técnica WALANT. Rev Bras Ortop 2017;52(04):383–389
6 Kang SW, Park HM, Park JK, et al. Open cubital and carpal tunnel release using wide-awake technique: reduction of postoperative pain. J Pain Res 2019;12:2725–2731
7 Brennan A, Jones M, Gordon J. Ultrasound-guided local anaesthetic blocks of the forearm. Anaesthesia tutorial of the week [Internet]. 2011 Jan 10 [cited 2020 Jan 8];(208):1-6. Disponível em: https://www.frca.co.uk/Documents/208/US/guidedlocalanaestheticforearmblocks.pdf
8 Liebmann O, Price D, Mills C, et al. Feasibility of forearm ultrasonography-guided nerve blocks of the radial, ulnar, and median nerves for hand procedures in the emergency department. Ann Emerg Med 2006;48(05):558–562
9 Nwawka OK, Miller TT, Jawetz ST, Saboeiro GR. Ultrasound-guided perineural injection for nerve blockade: Does a single-sided injection produce circumferential nerve coverage? J Clin Ultrasound 2016;44(08):465–469
10 Barros MF, da Rocha Luz Júnior A, Roncaglio B, Queiróz Júnior CP, Tribst MF. Avaliação do tratamento cirúrgico da síndrome do túnel do carpo com anestesia local. Rev Bras Ortop 2015;51(01):36–39
11 Sardenberg T, Ribak S, Colenci R, Campos RB, Varanda D, Cortopassi AC. 488 cirurgias da mão com anestesia local com epinefrina, sem torniquete, sem sedação e sem anestesista. Rev Bras Ortop 2018;53(03):281–286
12 Leblanc MR, Lalonde J, Lalonde DH. A detailed cost and efficiency analysis of performing carpal tunnel surgery in the main operating room versus the ambulatory setting in Canada. Hand (N Y) 2007;2(04):173–178