Osteointegração e sucesso em revisão acetabular de artroplastia total de quadril com enxerto estrutural homólogo: seguimento médio de 9,6 anos

Osseointegration and Success in Acetabular Revision Hip Arthroplasty Using Structured Homologous Graft: 9.6 Years Follow-up

Bruno Dutra Roos[1] Milton Valdomiro Roos[2] Antero Camisa Júnior[2]
Ezequiel Moreno Ungaretti Lima[2] Maurício Domingos Betto[2] Rafaela Scuzziato Dubiela[3]

[1] Serviço de Cirurgia do Quadril, Hospital Ortopédico de Passo Fundo, Passo Fundo, RS, Brasil
[2] Serviço de Cirurgia do Quadril, Hospital Ortopédico de Passo Fundo, Passo Fundo, RS, Brasil
[3] Departamento de Ortopedia e Traumatologia, Hospital Ortopédico de Passo Fundo, Passo Fundo, RS, Brasil

Endereço para correspondência Bruno Dutra Roos, MD, Serviço de Cirurgia do Quadril, Rua Sete de Setembro 817, Hospital Ortopédico de Passo Fundo, Passo Fundo, RS, Brasil. CEP: 99010-121 (e-mail: brunodroos@gmail.com).

Rev Bras Ortop 2023;58(3):523–531.

Resumo

Objetivo Avaliar os resultados clínicos, radiográficos e a sobrevida da cirurgia de revisão acetabular de artroplastia total de quadril com implante cimentado sem uso de anel de reforço, associado à enxertia óssea homóloga estrutural.

Métodos Um total de 40 pacientes (44 quadris) operados de 1995 a 2015 foram analisados retrospectivamente. As radiografias foram avaliadas de acordo com a classificação do defeito ósseo acetabular, o formato do enxerto e à presença de osteointegração. Foram considerados casos de insucesso a migração do implante >5 mm em qualquer direção e/ou a progressão de linhas de radioluscência em torno do componente acetabular >2mm. Verificamos a associação dos achados radiográficos com os casos de falha utilizando testes estatísticos e analisamos a sobrevida utilizando a curva de Kaplan-Meier.

Resultados Dos 44 quadris, 45,5% dos defeitos acetabulares eram Paprosky tipo 3A e 50%, 3B. Em 65% dos quadris, a configuração do enxerto foi classificada como tipo 1 de

Palavras-chave
- artroplastia de quadril
- enxerto ósseo
- estudos transversais
- osteointegração
- transplante homólogo
- reoperação

Trabalho desenvolvido no Departamento de Ortopedia e Traumatologia, Hospital Ortopédico de Passo Fundo, Passo Fundo, RS, Brasil.

recebido
20 de Julho de 2022
aceito
04 de Outubro de 2022

DOI https://doi.org/10.1055/s-0043-1768619.
ISSN 0102-3616.

© 2023. Sociedade Brasileira de Ortopedia e Traumatologia. All rights reserved.
This is an open access article published by Thieme under the terms of the Creative Commons Attribution-NonDerivative-NonCommercial-License, permitting copying and reproduction so long as the original work is given appropriate credit. Contents may not be used for commercial purposes, or adapted, remixed, transformed or built upon. (https://creativecommons.org/licenses/by-nc-nd/4.0/)

Thieme Revinter Publicações Ltda., Rua do Matoso 170, Rio de Janeiro, RJ, CEP 20270-135, Brazil

Prieto e em 31% como tipo 2. Não foi observada evidência radiográfica de osteointegração em 13,6% dos casos. Observamos 9 (20,5%) falhas de reconstrução. Foi observada correlação entre falha da reconstrução com a ausência de sinais radiográficos de osteointegração do enxerto.

Conclusão Observamos bons resultados clínicos e radiográficos, com sobrevida de 79,54% em seguimento médio de 9,65 anos. Também houve associação entre ausência de sinais radiográficos de osteointegração do enxerto estrutural e falha nesta série de pacientes com grandes defeitos ósseos. As falhas não se correlacionaram com a severidade do defeito ósseo acetabular, espessura ou configuração do enxerto.

Abstract

Objective To evaluate the clinical and radiographic results and survival of the acetabular revision surgery of total hip arthroplasty with cemented implant without the use of reinforcement ring, associated with structural homologous bone grafting.

Methods A total of 40 patients (44 hips) operated from 1995 to 2015 were retrospectively analyzed. Radiographs were evaluated according to the classification of the acetabular bone defect, graft shape, and the presence of osseointegration. Cases were considered as failures when the migration of the implant was >5 mm in any direction, and/or the progression of radiolucency lines around the acetabular component were >2 mm. We verified the association of radiographic findings with cases of failure using statistical tests and analyzed survival using the Kaplan-Meier curve.

Results Of the 44 hips, 45.5% of the acetabular defects were Paprosky type 3A and 50% were 3B. In 65% of the hips, the graft configuration was classified as Prieto type 1 and in 31% as type 2. No radiographic evidence of osseointegration was observed in 13.6% of the cases. We observed 9 (20.5%) reconstruction failures. A correlation was observed between reconstruction failure and the absence of radiographic signs of graft osseointegration.

Conclusion We observed good clinic and radiographic results, with survival of 79.54% in a mean follow-up of 9.65 years. Also, there was an association between absence of radiographic signs of osseointegration of the structural graft and failure in this series of patients with large bone defects. The failures did not correlate with the severity of the acetabular bone defect, thickness, or graft configuration.

Keywords

- arthroplasty, replacement, hip
- grafting, bone
- cross-sectional studies
- osseointegration
- transplantation, homologous, reoperation.
- osteointegration

Introdução

A cirurgia de reconstrução acetabular em revisão de artroplastia total do quadril (RATQ) é um procedimento complexo. A soltura do implante pós-artroplastia é uma das complicações mais frequentes à longo prazo, levando a perda óssea.[1] Os principais objetivos da cirurgia de reconstrução acetabular são obter a estabilidade do implante, restaurando a anatomia do quadril com posicionamento do componente o mais próximo possível do centro de rotação articular.[2]

Existem diversas formas de tratamento de grandes defeitos ósseos acetabulares em RATQ: colocação de implante com centro de rotação do quadril alto (*High Hip Center*), utilização de implantes de grande diâmetro (*Jumbo cup*), uso de enxerto ósseo homólogo estrutural (com ou sem anel de reforço), impacção de enxerto ósseo homólogo fragmentado (com ou sem anel de reforço), além da utilização de aumentos de metal trabecular.[3] Contudo, o tratamento mais adequado ainda permanece indefinido.[4,5]

O nosso serviço iniciou o uso de enxerto homólogo em RATQ na década de 80, com a publicação subsequente dos resultados.[6–8] A análise dos nossos casos e dos resultados da literatura permite a constatação da consolidação do enxerto ósseo homólogo com possível osteointegração na maioria dos casos, permitindo uma reconstrução estável.[2,5] O uso de enxerto ósseo possibilita restaurar o centro de rotação do quadril, obter estabilidade do implante, restaurar a integridade do acetábulo e o estoque ósseo, facilitando futuras revisões.[9] Com a estabilidade do enxerto na reconstrução, é possível fornecer condições para que ocorram a revascularização e osteointegração junto ao osso hospedeiro.[9] As desvantagens que podem ser encontradas com essa técnica são a potencial reabsorção do enxerto e a não-união ao osso hospedeiro.[10,11]

O objetivo do presente estudo é avaliar os resultados clínicos, radiográficos e a sobrevida da cirurgia de reconstrução acetabular com implante cimentado sem uso de anel de reforço, associado à enxertia óssea homóloga estrutural.

Materiais e Métodos

Entre janeiro de 1995 e agosto de 2015, 318 pacientes foram submetidos a RATQ por 2 cirurgiões da mesma equipe médica (Roos B. D. e Roos M. V.). Destes, 71 foram submetidos a RATQ com a utilização de implante acetabular cimentado sem anel de reforço associado à enxertia óssea homóloga estrutural. Trinta e um pacientes foram excluídos por perda de seguimento, seguimento < 24 meses, ou por apresentarem prontuário ou exames incompletos. Quarenta pacientes foram analisados (44 quadris) em um estudo retrospectivo (►**Tabela 1**).

A decisão de utilizar a técnica avaliada neste trabalho foi a constatação radiográfica pré-operatória de defeitos ósseos acetabulares segmentares ou combinados, além de grandes defeitos cavitários, com ou sem descontinuidade pélvica

Tabela 1 Características clínicas e demográficas dos casos (quadris operados)

	Pré-operatório				Pós-operatório imediato		Pós-operatório tardio	
#	Sexo	Lado operado	Idade (anos)	Tipo de ATQ	Data da cirurgia	Tipo de revisão	Último follow-up (anos + meses)	Falha
1	Feminino	Esquerdo	40	Cimentada	31/01/2007	Cimentada	11a + 11m	Não
2	Feminino	Direito	46	Hibrida	12/05/2003	Cimentada	8a + 4m	Não
3	Feminino	Direito	42	Girdlestone	13/11/2002	Cimentada	14a + 11m	Não
4	Masculino	Direito	43	Cimentada	21/02/2003	Cimentada	9a + 1m	Não
5	Feminino	Esquerdo	77	Cimentada	16/07/2001	Cimentada	4a + 2m	Não
6	Feminino	Direito	47	Não cimentada	08/11/2006	Cimentada	10a + 10m	Não
7	Masculino	Direito	67	Cimentada	05/08/2002	Cimentada	14a + 6m	Não
8	Feminino	Direito	72	Não cimentada	17/09/2003	Hibrida reversa	11a + 10m	Sim
9a	Feminino	Direito	64	Espaçador	19/09/2005	Cimentada	7a + 6m	Sim
10a	Feminino	Direito	72	Cimentada	13/05/2013	Cimentada	7a + 10m	Sim
11	Feminino	Direito	76	Parcial	04/02/1997	Cimentada	8a	Não
12	Feminino	Esquerdo	57	Não cimentada	20/11/2000	Cimentada	15a + 4m	Não
13	Masculino	Direito	67	Cimentada	02/08/2004	Cimentada	6a + 1m	Não
14	Feminino	Direito	71	Cimentada	07/11/2005	Cimentada	4a + 9m	Não
15b	Masculino	Direito	42	Cimentada	17/03/1998	Cimentada	16a + 10m	Não
16b	Masculino	Esquerdo	51	Cimentada	14/05/2007	Cimentada	7a + 8m	Não
17	Masculino	Direito	69	Não cimentada	10/05/2001	Cimentada	4a + 4m	Não
18	Feminino	Direito	78	Cimentada	31/01/1995	Cimentada	18a + 9m	Não
19	Masculino	Direito	72	Cimentada	17/01/2008	Cimentada	10a + 11m	Sim
20	Feminino	Direito	43	Não cimentada	24/06/2003	Cimentada	14a + 2m	Não
21	Masculino	Esquerdo	47	Cimentada	19/11/1996	Cimentada	16a + 7m	Não
22	Feminino	Esquerdo	57	Não cimentada	13/09/2000	Cimentada	14a + 1m	Sim
23	Masculino	Esquerdo	59	Cimentada	13/04/1999	Cimentada	8a + 10m	Não
24	Feminino	Direito	72	Cimentada	22/11/2006	Cimentada	7a + 7m	Não
25	Feminino	Esquerdo	65	Não cimentada	06/09/2004	Cimentada	4a + 0m	Não
26	Feminino	Esquerdo	38	Não cimentada	14/03/2003	Cimentada	15a + 0m	Não
27	Feminino	Esquerdo	62	Não cimentada	19/05/2005	Cimentada	13a + 8m	Não
28c	Feminino	Direito	38	Cimentada	27/10/2005	Cimentada	2a + 1m	Sim
29c	Feminino	Direito	45	Cimentada	30/07/2012	Cimentada	7a + 2m	Sim
30	Masculino	Direito	77	Cimentada	25/10/2002	Cimentada	6a + 6m	Não
31	Feminino	Direito	73	Não cimentada	05/12/2007	Cimentada	10a + 6m	Não
32	Feminino	Esquerdo	61	Não cimentada	21/12/1998	Cimentada	12a + 3m	Não
33	Feminino	Esquerdo	66	Cimentada	25/10/2005	Cimentada	13a + 5m	Não
34	Feminino	Esquerdo	56	Não cimentada	13/10/2004	Cimentada	12a + 9m	Não
35	Feminino	Esquerdo	41	Não cimentada	03/07/2000	Cimentada	16a + 3m	Não

(*Continued*)

Tabela 1 (*Continued*)

	Pré-operatório				Pós-operatório imediato		Pós-operatório tardio	
#	Sexo	Lado operado	Idade (anos)	Tipo de ATQ	Data da cirurgia	Tipo de revisão	Último follow-up (anos + meses)	Falha
36	Feminino	Direito	70	Cimentada	19/06/2007	Cimentada	12a + 5m	Não
37d	Masculino	Esquerdo	56	Cimentada	27/09/1997	Cimentada	6a + 10m	Sim
38d	Masculino	Esquerdo	63	Cimentada	27/08/2004	Cimentada	15a + 9m	Não
39	Feminino	Direito	70	Não cimentada	10/08/2015	Hibrida reversa	3a + 2m	Não
40	Feminino	Direito	46	Não cimentada	15/07/2015	Hibrida reversa	4a + 0m	Não
41	Feminino	Direito	63	Cimentada	21/07/2015	Hibrida reversa	3a + 1m	Sim
42	Feminino	Direito	64	Cimentada	19/05/2015	Hibrida reversa	2a + 1m	Não
43	Masculino	Direito	69	Cimentada	12/02/2015	Hibrida reversa	2a + 1m	Não
44	Masculino	Esquerdo	59	Girdlestone	01/10/2014	Hibrida reversa	2a + 0m	Não

Abreviação: ATQ, artroplastia total do quadril.
As letras a, b e c indicam mesmo paciente, porém cirurgia diferente.

(Classificação D'Antonio[12]). O estudo foi iniciado após aprovação pelo Comitê de Ética da nossa instituição.

Avaliação Clínica

A avaliação clínica pré- e pós-operatória tardia foi realizada em todos os pacientes utilizando o escore de avaliação do quadril Harris Hip Score (HHS).[13]

Avaliação Radiográfica

Radiografias padronizadas de pélvis foram realizadas pré-operativamente, no pós-operatório imediato e nos exames de acompanhamento em 6 semanas, 3 meses, 6 meses, e após, anualmente.

Pré-operativamente, foi avaliada a classificação do defeito ósseo acetabular através dos métodos de Paprosky[14] e D'Antonio,[12] além da dimensão do defeito em milímetros.[6]

Na radiografia pós-operatória imediata, foram avaliadas a percentagem de cobertura do componente acetabular pelo enxerto estrutural, e a aferição em milímetros da maior espessura craniocaudal do enxerto. Para descrever a configuração do enxerto estrutural no acetábulo, utilizamos a descrição publicada por Prieto et al.,[2] definidos em três tipos: Tipo 1, configuração de contraforte ou "*flying buttress*"; Tipo 2, suporte de domo "*dome support*"; e, Tipo 3, em base ou "*footing*".

Na radiografia pós-operatória mais tardia, classificou-se a osteointegração do enxerto conforme descrição em outra publicação, que se tornou conhecida como "critério de Coon".[15] O tipo 1 foi definido como continuidade total do trabeculado ósseo na interface entre o osso hospedeiro e o enxerto (osteointegração total); o tipo 2, como continuidade parcial do trabeculado ósseo na interface entre o osso hospedeiro e o enxerto (osteointegração parcial); o tipo 3, como ausência de continuidade do trabeculado ósseo na interface entre o osso hospedeiro e o enxerto (ausência de osteointegração); e o tipo 4 como impossibilidade de visualização do enxerto pela presença de componentes protéticos (telas, anéis de reforço etc.).

Em radiografias seriadas, avaliou-se a presença de linhas de radioluscência progressivas em torno do componente acetabular, sinais de reabsorção do enxerto e de osteólise, de acordo com as zonas acetabulares determinadas por DeLee et al.[16]

Foi aferida a migração do componente acetabular em radiografias obtidas no pós-operatório imediato em comparação com o mais tardio, através de parâmetros definidos por Knight et al.,[17] tendo como pontos de referência a gota de lágrima de ambos os quadris, a linha de Köhler e o centro de rotação do quadril.

Foram considerados casos de insucesso as falhas de reconstrução devido a afrouxamento do implante com migração $>$ 5mm em qualquer direção, e/ou a progressão de linhas de radioluscência em torno do componente acetabular $>$ 2mm de largura. Os casos de insucesso foram comparados com os demais (sucesso) buscando correlação com a classificação do defeito ósseo conforme Paprosky et al.[14] e D'Antonio et al.,[12] a dimensão do defeito ósseo em milímetros,[6] a maior espessura do enxerto em milímetros, o percentual de cobertura do implante pelo enxerto, a osteointegração do enxerto,[15] a presença de reabsorção do enxerto e osteólise, além da sua configuração.[18]

Para evitar erros inter- e intraobservadores, as aferições foram realizadas por um membro da equipe e revisada por outro. No caso de haver discordância, uma nova avaliação foi executada por um terceiro membro da equipe procedendo-se, então, a um consenso.

Técnica Cirúrgica

Em todos os casos, utilizamos a abordagem cirúrgica anterolateral de Hardinge modificada. Inicialmente, realiza-se a remoção do componente acetabular; após, efetua-se a limpeza de debris e tecido fibroso da cavidade, utilizando curetas e fresas acetabulares, com o objetivo de alcançar uma superfície cruenta e apta a receber o enxerto. Em seguida, é realizada a remoção da haste femoral, quando necessário.

O enxerto é preparado e lavado com soro fisiológico; utilizou-se enxerto em bloco no teto acetabular associado ou não a enxerto picado. Após a limpeza do acetábulo, prepara-se um leito com enxerto picado impactado no local que receberá o bloco ósseo, para que não existam "zonas mortas" que permitam a formação de tecido fibroso ou cistos, dificultando a consolidação e a possível integração do bloco.

A fixação do enxerto estrutural no osso hospedeiro se dá por meio de parafusos esponjosos de 3,5mm com rosca parcial, em ângulo de 45° e em número variável de acordo com o tamanho e número de blocos ósseos utilizados. Após a fixação do enxerto, fresa-se a cavidade até que se atinja o tamanho ideal. Após o preenchimento complementar dos defeitos existentes, é colocado o componente acetabular, cimentado ou não, e é realizada ao menos uma ancoragem, feita superiormente com broca de 10mm, necessariamente alcançando o osso hospedeiro, e outra feita no ísquio através do osso hospedeiro, enxerto impactado, ou bloco ósseo (dependendo do tamanho da cavidade existente). Usamos uma solução de iodopolividona com soro fisiológico ao longo do transoperatório.

Manejo Pós-operatório

Foi utilizada profilaxia tromboembólica mecânica no pós-operatório imediato, anticoagulação oral profilática durante trinta dias e antibioticoprofilaxia com vancomicina e ceftriaxona. Além disso, em cada dose de cimento ósseo utilizado é adicionado um grama de ceftazidima. Realiza-se avaliação radiográfica 6 semanas após o procedimento cirúrgico; a partir desse momento, é permitido apoio total com uma muleta como elemento acessório de equilíbrio.

Análise Estatística

A análise estatística foi realizada para se estabelecerem comparações entre as medidas do pré e do pós-operatório em relação aos dados e critérios clínicos e radiológicos, utilizando-se, conforme a necessidade, os testes t de Student, χ^2, Mann-Whitney, ou teste exato de Fischer. Foi utilizado o teste de normalidade de Shapiro-Wilk. A análise de sobrevida do componente acetabular foi realizada através do método de Kaplan-Meier usando dados radiográficos. Considerou-se valor significativo quando $p < 0.05$, com intervalo de confiança [IC] de 95%. Foi empregado o software IBM SPSS Statistics for Windows, versão 27.0 (IBM Corp., Armonk, NY, EUA) para a análise de dados.

Resultados

Foram avaliados 40 pacientes (44 quadris), com seguimento médio de 9,65 anos (de 2 a 18,75 anos). Em 39 pacientes iniciais da série (88,66%) foi utilizado componente acetabular cimentado convencional (não *crosslinked*).

Com relação aos resultados clínicos, o HHS[13] pré-operatório médio foi de 48,8 pontos, e o pós-operatório tardio de 82. Comparativamente, observou-se diferença estatisticamente significativa ($p \leq 0{,}001$).

Dos 44 casos operados, 20 defeitos acetabulares (45,5%) foram classificados como tipo 3A de Paprosky[14] e 22 (50%) como tipo 3B. Pela classificação de D'Antonio,[12] observou-se 39 defeitos combinados (88,6%). A dimensão do defeito ósseo em milímetros[6] foi em média de 62,48 mm. As características radiográficas dos pacientes estão descritas na ►**Tabela 2**.

A percentagem de cobertura média do implante cimentado pelo enxerto foi de 77% (43 a 100%), sendo em 41 casos (93,18%) evidenciado > 50% de cobertura. A maior espessura craniocaudal do enxerto foi em média de 2,2 mm (1,2 a 4,6 mm). Em 29 quadris (65%), a configuração do enxerto foi classificada como tipo 1 de Prieto[2] (*footing*), e em 14 (31%) como tipo 2 (*dome support*).

Pós-operativamente, não foi observada evidência radiográfica de osteointegração em 6 (13,6%) casos (Coon 3[15]). Em 14 quadris (26%), observou-se reabsorção parcial do enxerto, todos na zona 1 de DeLee.[16] Em 8 casos (18.2%), evidenciou-se a presença de osteólise, todos na zona 3 de DeLee.[16]

Observou-se linhas de radioluscência progressivas > 2 mm de largura em torno do implante acetabular em 9 casos. Destes, em 8 casos evidenciou-se migração > 5mm. De acordo com os critérios radiográficos estabelecidos, 9 casos (20,5) foram considerados falhas de reconstrução. Cinco (11,5%) destes pacientes foram submetidos novamente à cirurgia de revisão, sendo um destes casos por infecção. Dos 9 casos de falha, não se observou osteointegração do enxerto em 6 casos (►**Figs. 1** e **2**).

Utilizando-se critérios radiográficos para definição de insucesso, constatamos 79,54% de sobrevida em seguimento médio de 9,65 anos. Quando utilizada como critério a necessidade de nova cirurgia de revisão do componente acetabular por qualquer motivo, a sobrevida foi de 88,63%. Como complicações, observamos 4 casos (9,09%) de instabilidade e 1 (2,27%) de infecção.

A sobrevida da reconstrução foi avaliada através da curva de Kaplan-Meier, sendo de 92.1% em 5 anos e 78.3% em 10 anos, quando utilizado os parâmetros radiográficos de insucesso. A sobrevida de 5 e 10 anos livre de nova cirurgia de revisão do componente acetabular por qualquer motivo como desfecho, foi de 94.4 e 83.2%, respectivamente (►**Fig. 3**).

Foi observada correlação entre migração e falha da reconstrução, com a ausência de sinais radiográficos de osteointegração do enxerto ($p < 0{,}01$). Houve 5 casos de complicações: 4 de instabilidade (9,09%) e 1 (2,27%) de infecção.

Discussão

No presente estudo, a maioria dos pacientes apresentava grandes defeitos acetabulares, sendo 90,9% dos defeitos classificados como tipo III ou IV de D'Antonio e 95,5% como tipo 3A ou 3B de Paprosky. Foi observada correlação entre insucesso da reconstrução e ausência de sinais radiográficos de osteointegração do enxerto ($p < 0{,}01$). Os pacientes que apresentaram sinais radiográficos de insucesso evidenciaram escores pós-operatórios significativamente piores que os demais pacientes.

A reconstrução acetabular na presença de deficiência óssea acetabular grave é um cenário desafiador na cirurgia

Tabela 2 Características radiográficas dos pacientes

Características		Total ($n = 44$)	Falha ($n = 9$)	Sucesso ($n = 35$)	*valor-p*
Falha na osteointegração		62.48 (± 8.26)	65.67 (± 10.95)	61.66 (± 7.39)	0.226ǂ
Defeito acetabular (Paprosky)	2A	1 (2.3%)	0 (0.0%)	1 (100.0%)	0.239Δ
	2B	1 (2.3%)	1 (100.0%)	0 (0.0%)	
	3A	20 (45.5%)	4 (20.0%)	16 (80.0%)	
	3B	22 (50.0%)	4 (18.2%)	18 (81.8%)	
Defeito acetabular (D'Antonio)	I	1 (2.3%)	0 (0.0%)	1 (100.0%)	0.178Δ
	II	3 (6.8%)	0 (0.0%)	3 (100.0%)	
	III	39 (88.6%)	8 (20.5%)	31 (79.5%)	
	IV	1 (2.3%)	1 (100.0%)	0 (0.0%)	
Cobertura (%)		0.77 (± 0.16)	0.76 (± 0.16)	0.78 (± 0.17)	0.748ǂ
Maior espessura do enxerto		2.20 (± 0.71)	2.30 (± 0.99)	2.17 (± 0.64)	0.907ǂ
Configuração do enxerto (Prieto)	I (flying buttress)	29 (65.9%)	7 (24.1%)	22 (75.9%)	0.662Δ
	II (dome support)	14 (31.8%)	2 (14.3%)	12 (85.7%)	
	III (footing)	1 (2.3%)	0 (0.0%)	1 (100.0%)	
Osteointegração (Coon)	1 (total)	27 (61.4%)	3 (11.1%)	24 (88.9%)	≤ 0.001Δ
	2 (parcial)	11 (25%)	0 (0.0%)	11 (100.0%)	
	3 (ausente)	6 (13.6%)	6 (100.0%)	0 (0.0%)	
Migração (≥ 2mm)		9 (20.5%)	0 (0.0%)	35 (100.0%)	≤ 0.001¥
Absorção (DeLee Zona I)		14 (31.8%)	5 (55.6%)	9 (25.7%)	0.117¥
Osteólise (DeLee Zona III)		8 (18.2%)	2 (22.2%)	6 (17.1%)	0.659¥
Migração		8 (18.2%)	8 (88.9%)	0 (0.0%)	≤ 0.001¥
Reoperação		8 (18.2%)	6 (66.7%)	2 (5.7%)	≤ 0.001¥
Revisão		4 (9.1%)	4 (9.1%)	0 (0.0%)	≤0.001¥

ǂTeste de Mann-Whitney U; *Teste t de Student; ¥Teste exato de Fisher; ΔTeste do qui-quadrado.

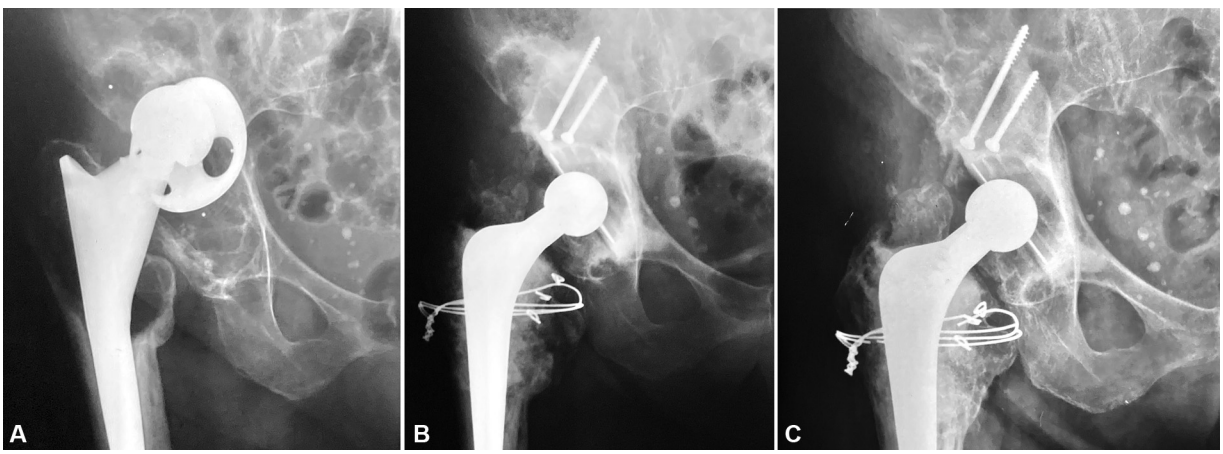

Fig. 1 Radiografias de uma paciente feminina, 73 anos, que teve o quadril direito operado. A) radiografia pré-operatória mostrando artroplastia total de quadril não cimentada com defeito combinado (D'Antonio); Paprosky 3B, medindo 82 mm; B) radiografia pós-operatória imediata apresentando reconstrução acetabular com enxerto estrutural e componente acetabular cimentado; C) Radiografia pós-operatória com 10 anos e 6 meses após reconstrução acetabular sem sinais de soltura.

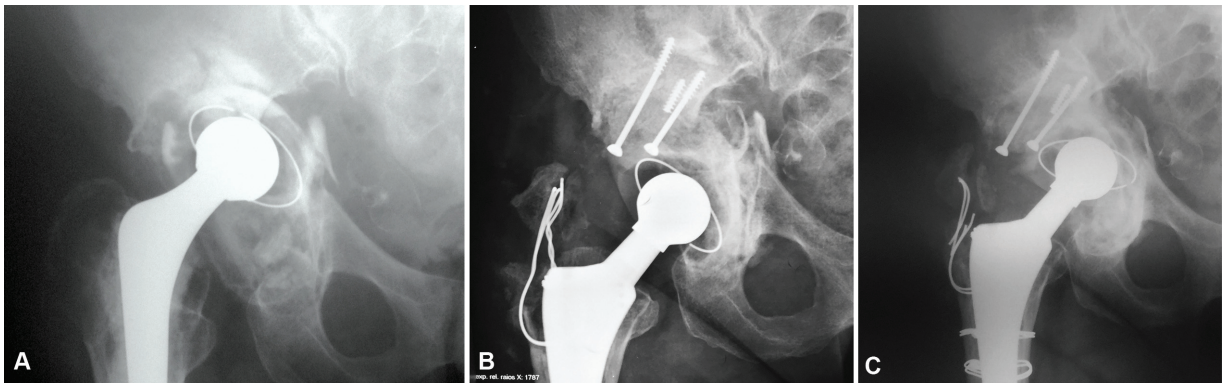

Fig. 2 Radiografias de uma paciente feminina, 63 anos, que teve o quadril direito operado. A) radiografia pré-operatória mostrando artroplastia total de quadril cimentada com descontinuidade pélvica; Paprosky 3B, medindo 80 mm; B) radiografia pós-operatória imediata apresentando reconstrução acetabular com enxerto estrutural e componente acetabular cimentado; C) radiografia pós-operatória com 3 anos e 1 mês após reconstrução acetabular com sinais de soltura.

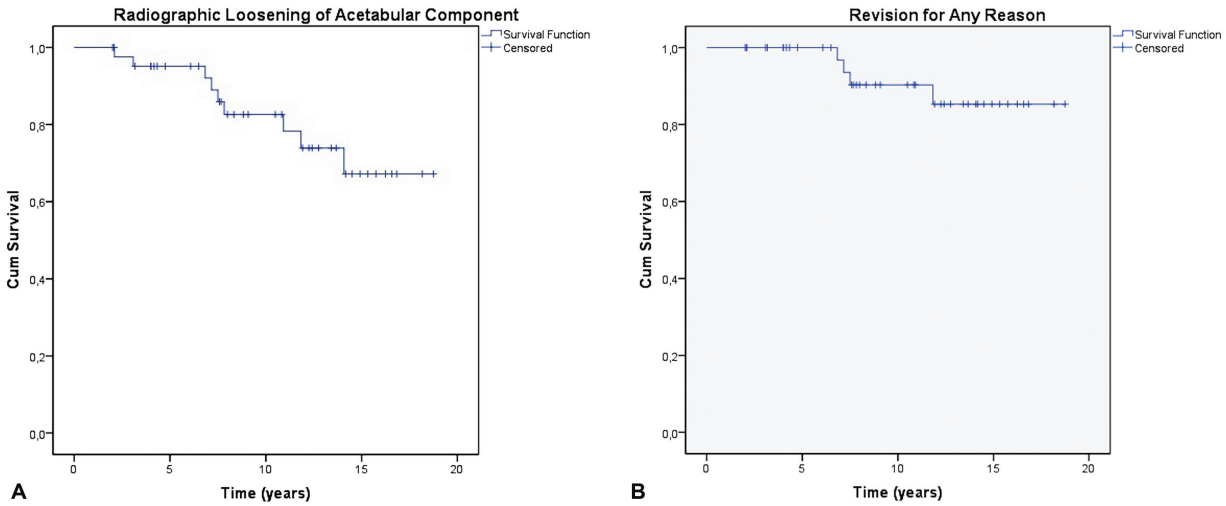

Fig. 3 Curvas de Kaplan-Meier para sobrevida de reconstrução sem revisão para: (A) soltura acetabular (92.1% em 5 anos, 78.3% em 10 anos e 67.5% em 15 anos) ou (B) qualquer causa (94.4% em 5 anos e 83.2% em 10 e 15 anos).

de revisão do quadril. As técnicas de reconstrução acetabular utilizando enxerto ósseo estrutural permitem restaurar o centro de rotação do quadril e obter estabilidade do implante, com possibilidade de restauração do estoque ósseo, facilitando futuras revisões.[18]

A reconstrução acetabular com uso de enxerto homólogo estrutural em RATQ apresentam resultados controversos na literatura.[11,18,19] Prieto et al.[2] encontraram 94% de sobrevida em implantes não cimentados com metal de alta porosidade associado ao uso de aloenxerto estrutural em 5 anos de seguimento. Brown et al., utilizando aloenxerto estrutural de fêmur distal associado a implante não-cimentado, observaram 72% de sobrevida em 21 anos de seguimento médio.[20] Garbuz et al.[21] avaliaram 33 casos de reconstrução acetabular com enxerto estrutural suportando > 50% do implante, em seguimento médio de 7 anos. Observou-se 45% de falha, as quais ocorreram principalmente em casos nos quais não foi utilizado anel de reforço.

Butscheidt et al.,[5] analisaram pós-morte 13 enxertos homólogos estruturais por meio de radiografia, tomografia computadorizada (TC), histologia e microscopia eletrônica. A distância entre o aloenxerto atual e o osso hospedeiro e a distância entre o aloenxerto original e o osso hospedeiro foram avaliadas. O estudo observou adequada osteointegração de todos os enxertos ao longo da maior parte da interface entre enxerto e osso hospedeiro. A eventual não-osteointegração em alguns pontos não levou ao colapso dos enxertos em até 22 anos de seguimento.[5]

A literatura aponta maior incidência de falha da reconstrução quando da utilização de enxerto estrutural com cobertura do implante acetabular > 50%, o que não evidenciamos nesta série mesmo sem a utilização de anel de reforço.[10,11,22] O paciente com maior tempo de seguimento (18,75 anos) não apresenta sinais de soltura ou falha até o momento (►**Fig. 4**).

A RATQ na presença de defeitos acetabulares graves é mais desafiadora e pode ter resultados piores. No presente estudo, com a análise do tratamento de grandes defeitos ósseos, não observamos, entretanto, uma correlação entre a falha da reconstrução e a gravidade do defeito ósseo acetabular, a espessura ou a configuração do enxerto.

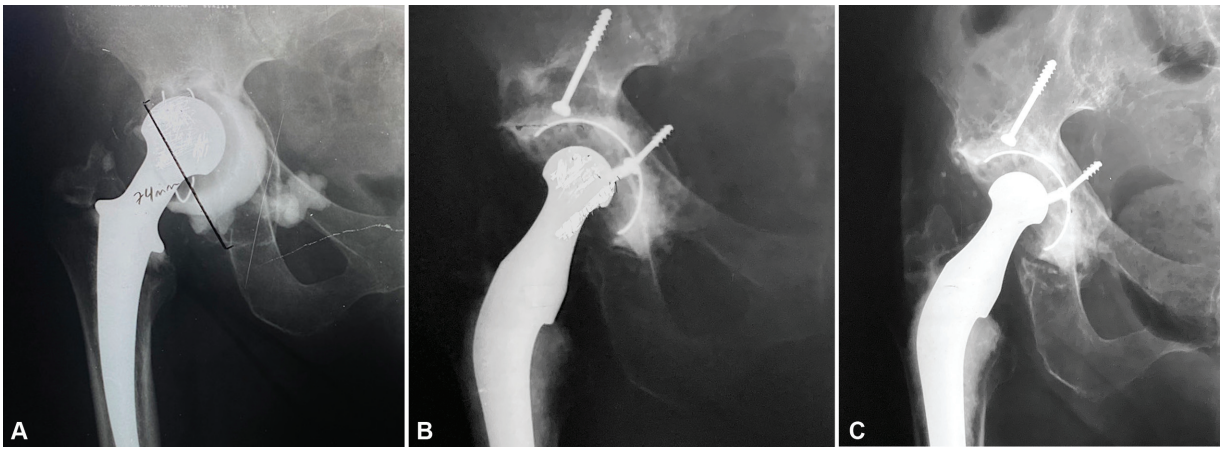

Fig. 4 Radiografias de uma paciente feminina, 74 anos, que teve o quadril direito operado. A) radiografia pré-operatória mostrando artroplastia total de quadril cimentada com defeito combinado (D'Antonio); Paprosky 3A, medindo 74 mm; B) radiografia pós-operatória imediata apresentando reconstrução acetabular com enxerto estrutural e componente acetabular cimentado; C) radiografia pós-operatória com 18 anos e 9 meses após reconstrução acetabular sem sinais de soltura.

Nosso estudo apresenta algumas limitações. Observamos bom tempo de seguimento médio dos pacientes (9,65 anos); porém, tivemos uma considerável perda de seguimento, o que impossibilitou mais conclusões. Além disso, como a série de pacientes é antiga e não havia localmente a disponibilidade de implante acetabular cimentado com polietileno *crosslinked*, deve-se considerar que a utilização de polietileno convencional na maioria dos casos pode ter comprometido a sobrevida da reconstrução devido a desgaste precoce. Sugerimos pesquisa futura para avaliar a osteointegração do enxerto estrutural utilizando somente um tipo de implante protético cimentado, visando reduzir fatores de confusão.

Conclusão

Observamos bons resultados clínicos e radiográficos, com sobrevida de 79,54% em seguimento médio de 9,65 anos. Houve associação entre ausência de sinais radiográficos de osteointegração do enxerto estrutural e falha da revisão acetabular de artroplastia total do quadril nesta série de pacientes com grandes defeitos ósseos. As falhas não se correlacionaram com a severidade do defeito ósseo acetabular, a espessura ou a configuração do enxerto.

Suporte Financeiro
O presente estudo não recebeu nenhum suporte financeiro de fontes públicas, comerciais ou sem fins lucrativos.

Conflito de Interesses
Os autores não têm nenhum conflito de interesses a declarar.

Referências

1 Meneghini RM, Ford KS, McCollough CH, Hanssen AD, Lewallen DG. Bone remodeling around porous metal cementless acetabular components. J Arthroplasty 2010;25(05):741–747
2 Prieto HA, Kralovec ME, Berry DJ, Trousdale RT, Sierra RJ, Cabanela ME. Structural allograft supporting a trabecular metal cup provides durable results in complex revision arthroplasty. J Arthroplasty 2017;32(11):3488–3494
3 Stigbrand H, Gustafsson O, Ullmark G. A 2- to 16-Year Clinical Follow-Up of Revision Total Hip Arthroplasty Using a New Acetabular Implant Combined With Impacted Bone Allografts and a Cemented Cup. J Arthroplasty 2018;33(03):815–822
4 Guimarães RP, Yonamine AM, Faria CEN, Rudelli M. Is the size of the acetabular bone lesion a predictive factor for failure in revisions of total hip arthroplasty using an impacted allograft? Rev Bras Ortop 2016;51(04):412–417
5 Butscheidt S, Moritz M, Gehrke T, et al. Incorporation and Remodeling of Structural Allografts in Acetabular Reconstruction: Multiscale, Micro-Morphological Analysis of 13 Pelvic Explants. J Bone Joint Surg Am 2018;100(16):1406–1415
6 Roos MV, Roos BD, Sampaio CM, Marques PR Junior. Evaluation of a method of acetabular reconstruction using homologous bone graft and cemented implant. Rev Bras Ortop 2008;43(09): 367–375
7 Roos MV, Roos BD, Giora TS, Taglietti TM. Use of cortical structural homologous bone graft in femoral reconstructive surgery. Rev Bras Ortop 2015;45(05):483–489
8 Roos BD, Roos MV, Camisa A Jr. Circumferential proximal femoral allografts in revision hip arthroplasty: four to 20 years follow-up. Hip Int 2013;23(01):66–71
9 Gerhardt DMJM, De Visser E, Hendrickx BW, Schreurs BW, Van Susante JLC. Bone mineral density changes in the graft after acetabular impaction bone grafting in primary and revision hip surgery. Acta Orthop 2018;89(03):302–307
10 Hooten JP Jr, Engh CA Jr, Engh CA. Failure of structural acetabular allografts in cementless revision hip arthroplasty. J Bone Joint Surg Br 1994;76(03):419–422
11 Kwong LM, Jasty M, Harris WH. High failure rate of bulk femoral head allografts in total hip acetabular reconstructions at 10 years. J Arthroplasty 1993;8(04):341–346
12 D'Antonio JA, Capello WN, Borden LS, et al. Classification and management of acetabular abnormalities in total hip arthroplasty. Clin Orthop Relat Res 1989;(243):126–137
13 Guimaraes RP, Alves DPL, Silva GB, et al. Translation and cultural adaptation of the Harris Hip Score into Portuguese. Acta Ortop Bras 2010;18(03):142–147
14 Paprosky WG, Perona PG, Lawrence JM. Acetabular defect classification and surgical reconstruction in revision

arthroplasty. A 6-year follow-up evaluation. J Arthroplasty 1994;9(01):33–44
15 da Silva AF, Antebi U, Honda EK, Rudelli M, Guimarães RP. Comparative Study of the Osteointegration of Irradiated and Non-irradiated Bone Grafts Used in Patients with Revision Hip Arthroplasty. Rev Bras Ortop 2019;54(04):477–482
16 DeLee JG, Charnley J. Radiological demarcation of cemented sockets in total hip replacement. Clin Orthop Relat Res 1976; (121):20–32
17 Knight JL, Fujii K, Atwater R, Grothaus L. Bone-grafting for acetabular deficiency during primary and revision total hip arthroplasty. A radiographic and clinical analysis. J Arthroplasty 1993;8(04):371–382
18 Nehme A, Lewallen DG, Hanssen AD. Modular porous metal augments for treatment of severe acetabular bone loss during revision hip arthroplasty. Clin Orthop Relat Res 2004;(429): 201–208
19 van Haaren EH, Heyligers IC, Alexander FGM, Wuisman PIJM. High rate of failure of impaction grafting in large acetabular defects. J Bone Joint Surg Br 2007;89(03):296–300
20 Brown NM, Morrison J, Sporer SM, Paprosky WG. The Use of Structural Distal Femoral Allograft for Acetabular Reconstruction of Paprosky Type IIIA Defects at a Mean 21 Years of Follow-Up. J Arthroplasty 2016;31(03):680–683
21 Garbuz D, Morsi E, Gross AE. Revision of the acetabular component of a total hip arthroplasty with a massive structural allograft. Study with a minimum five-year follow-up. J Bone Joint Surg Am 1996;78(05):693–697
22 Zmolek JC, Dorr LD. Revision total hip arthroplasty. The use of solid allograft. J Arthroplasty 1993;8(04):361–370