Tradução e adaptação cultural à língua portuguesa do Long Head Biceps Score*

Translation and Cultural Adaptation to Portuguese of the Long Head of Biceps Tendon Score

André Couto Godinho[1] Felipe Santiago de Almeida[2] João César Zakur Ayres[3]
Pedro Couto Godinho[1] Glaydson Gomes Godinho[1] Marcel Jun Tamaoki Sugawara[4]

[1] Serviço de Cirurgia do Ombro, Hospital Ortopédico, Belo Horizonte, Minas Gerais, Brasil
[2] Pontifícia Universidade Católica de Minas Gerais (PUC Minas), Betim, Minas Gerais, Brasil
[3] Faculdade da Saúde e Ecologia Humana (FASEH), Vespasiano, Minas Gerais, Brasil
[4] Departamento de Ortopedia e Traumatologia, Escola Paulista de Medicina, Universidade Federal de São Paulo, São Paulo, São Paulo, Brasil

Endereço para correspondência André Couto Godinho, MD, Msc, Rua Professor Otávio Coelho de Magalhães, 115, Mangabeiras, 30210-300, Belo Horizonte, Minas Gerais–MG, Brasil (e-mail: andre_cgod@hotmail.com).

Rev Bras Ortop 2023;58(3):471–477.

Resumo

Objetivo Realizar a tradução e adaptação cultural à língua portuguesa do Long Head of Biceps Tendon (LHB).

Métodos O processo envolveu a produção de traduções por indivíduos com domínio da língua-alvo, retrotraduções de maneira independente, criação de um comitê para comparar as versões original e traduzida, realização de pré-teste com a versão final, e elaboração da versão final.

Resultados O questionário foi traduzido e adaptado conforme a metodologia proposta. Na primeira versão em português (VP1), houve divergências na tradução de doze termos. A retrotradução da VP1 apresentou, quando comparada à versão original, divergência em oito termos. A segunda versão em português (VP2), elaborada por um comitê, foi aplicada a um grupo pré-teste constituído por 30 participantes, e ao final chegou-se à terceira versão em português, denominada LHB-pt.

Conclusão A tradução e adaptação do LHB foram concluídas com sucesso.

Palavras-chave
- LHB score
- tenodese
- tenotomia
- tendão da cabeça longa do bíceps

* *Trabalho desenvolvido no Serviço de Cirurgia de Ombro do Hospital Ortopédico BH (Belo Horizonte, Minas Gerais), em conjunto com o Departamento de Ortopedia e Traumatologia da Universidade Federal de São Paulo, São Paulo, Brasil.*

recebido
06 de Janeiro de 2022
aceito
28 de Abril de 2022

DOI https://doi.org/10.1055/s-0042-1750825.
ISSN 0102-3616.

© 2022. Sociedade Brasileira de Ortopedia e Traumatologia. All rights reserved.
This is an open access article published by Thieme under the terms of the Creative Commons Attribution-NonDerivative-NonCommercial-License, permitting copying and reproduction so long as the original work is given appropriate credit. Contents may not be used for commercial purposes, or adapted, remixed, transformed or built upon. (https://creativecommons.org/licenses/by-nc-nd/4.0/)

Thieme Revinter Publicações Ltda., Rua do Matoso 170, Rio de Janeiro, RJ, CEP 20270-135, Brazil

Abstract

Objective To translate and culturally adapt the Long Head of Biceps Tendon (LHB) score into Brazilian Portuguese.

Methods The process involved translations by professionals fluent in the target language, followed by independent back translations. Next, a committee compared the original and translated versions, pretested the final version, and concluded it.

Results We translated and adapted the questionnaire according to the proposed methodology. In the first version in Portuguese (VP1) there was divergence regarding the translation of twelve terms. Compared to the original version, the back translation of VP1 presented eight diverging terms. A committee prepared a second version in Portuguese (VP2) and applied it to a pretest group consisting of 30 participants. Finally, we conceived the third version in Portuguese, called LHB-pt.

Conclusion The translation and cultural adaptation into Brazilian Portuguese of the LBH score was successfully accomplished.

Keywords
- LHB score
- tenodesis
- tenotomy
- long head biceps tendon

Introdução

As lesões do tendão da cabeça longa do bíceps representam uma importante causa de dor no ombro,[1] que ocorre na face anterior e pode se irradiar ao longo de seu trajeto pelo braço.[2] Os sintomas geralmente são provenientes de instabilidade, inflamação, ou trauma local.[3] A incidência da dor oscila entre 36% e 83%, e aumenta de acordo com a gravidade da lesão do manguito rotador que pode estar associada.[4,5]

Para auxiliar no diagnóstico, diversos testes clínicos foram descritos. O teste de Speed,[6] amplamente aceito e difundido no meio acadêmico, apresenta alta sensibilidade (90%) e baixa especificidade (13,8%).[7]

Quando o tendão da cabeça longa do bíceps sofre ruptura completa de suas fibras, uma deformidade estética conhecida como sinal de Popeye pode ser observada. Trata-se do aumento de volume na região distal do braço, na face anterior, causado pela migração do seu ventre muscular. Em uma revisão sistemática[8] envolvendo 699 tenotomias, constatou-se que essa deformidade pode ser observada em 43% dos casos. Na literatura nacional,[9–12] sua presença oscila entre 8,3% e 59,1%. A identificação desse sinal pode ser influenciada por diversos fatores, como idade, nível de experiência do avaliador, e obesidade (especialmente quando o paciente apresenta índice de massa corporal [IMC] $> 30\ kg/m^2$).[9,10,13] Sua avaliação representa um importante desfecho em estudos que avaliam o tratamento das lesões do bíceps.

A função do bíceps braquial está relacionada à supinação do antebraço, à flexão do cotovelo, e tem uma pequena contribuição na flexão do ombro.[14] Autores de estudos eletroneuromiográficos[15] observaram que o ventre muscular da cabeça longa contribui para a estabilização dinâmica da articulação glenoumeral, especialmente durante a flexão e a abdução. Em um estudo retrospectivo[16] de avaliação isocinética envolvendo pacientes tenotomizados, com seguimento de 7 anos, constatou-se uma perda de 7% da força máxima de flexão e de 9,1% da força máxima de supinação do antebraço. Uma maior perda de força de supinação, decorrente da ruptura completa do tendão, já foi observada por outros autores.[17] Essas alterações também foram registradas na literatura nacional; entretanto, não foi constatada associação entre maior perda de força em pacientes com sinal de Popeye mais evidente.[18]

Tendo em vista uma ampla variedade de desfechos associados a essa estrutura, foi desenvolvido o Long Head Biceps escore,[19] um questionário funcional, específico, aplicável por um examinador, com análise comparativa dos ombros. É constituído de três grandes campos que recebem pontuações distintas, sendo o primeiro relacionado à detecção de sinais e sintomas, o segundo, à identificação do sinal de Popeye, e o terceiro, à avaliação da força de flexão do cotovelo.

O objetivo do presente estudo é descrever o processo de tradução e adaptação cultural do LHB score para o português do Brasil.

Materiais e Métodos

O presente estudo foi submetido e aprovado pelo comitê de ética de nossa instituição. A intenção de tradução foi comunicada aos criadores do escore, que a aceitaram.

Tradução e adaptação cultural

As traduções para o português e a adaptação cultural do LHB score foram realizadas de acordo com a diretriz proposta por Guillemin.[20] O processo contemplou cinco passos: 1) Traduções feitas por tradutores que dominam a língua-alvo; 2) retrotraduções, feitas de forma independente; 3) criação de um comitê para comparar o original e a tradução; 4) realização de um pré-teste com a versão final para verificar a equivalência com o original; e 5) adaptação dos pesos das pontuações para o contexto cultural.

A tradução foi feita por dois tradutores, de língua materna portuguesa e com domínio do inglês. As duas versões produzidas foram confrontadas pelos pesquisadores para gerar a primeira versão em português (VP1). Os termos *patient name*, *date of examination* e *date of birth* foram excluídos da tradução, uma vez que não fazem parte do escore.

Gerada a VP1, iniciou-se a retrotradução. Após a escolha dos termos da VP1, foi elaborada pelos pesquisadores a forma

traduzida do "LHB score" seguindo os mesmos padrões gráficos e de imagem do escore original. Então, a VP1 foi avaliada por uma terceira tradutora, também cegada para o estudo, de língua materna inglesa e fluente em português, que fez a retrotradução.

Tanto os tradutores que realizaram a VP1 quanto a tradutora da segunda etapa desconheciam a finalidade do estudo.

O terceiro passo foi a organização de um comitê, formado por três tradutores, três pesquisadores e três médicos ortopedistas com especialização em cirurgia do ombro, que realizou uma análise comparativa entre a versão original, a VP1, e a retrotradução. A partir dessa análise, por consenso, foi definida a terminologia a ser empregada na segunda versão em português (VP2). O comitê avaliou a equivalência semântica (significado das palavras), idiomática (expressões idiomáticas e coloquialismos), e conceitual (validade do conceito) por meio da experiência prática.

Finalizadas as três primeiras etapas, foi iniciada a fase de pré-teste. Neste momento, o pesquisador principal recrutou 30 participantes. Foram incluídos pacientes brasileiros, dos gêneros masculino e feminino, com idades entre 18 e 80 anos, com diagnóstico de ruptura parcial ou subtotal do tendão da cabeça longa do bíceps, lesões do lábio superior de anterior para posterior (*superior labrum anterior to posterior*, SLAP, em inglês), e instabilidade do tendão bicipital associada a lesão da polia ou lesão do manguito rotador, submetidos ao tratamento cirúrgico artroscópico, com

Tabela 1 Divergências entre tradutores e especialistas na elaboração da primeira versão em português (VP1)

Item	Original	Tradutor A	Tradutor B	VP1
Pain/Cramps*	Pain/Cramps (max. 50 points)	Dor/Cãibras (máx. 50 pontos)	Dor/Cólica (máximo 50 pontos)	Dor/Cãibras (máx. 50 pontos)
Severe*	Severe	Severa	Severa	Grave
None	None	Nenhuma	Nenhuma	Nenhuma
LHB – pain	LHB – pain	Dor LHB	Dor LHB	Dor na cabeça longa do bíceps
Right side	Right side	Lado direito	Lado direito	Lado direito
Left side	Left side	Lado esquerdo	Lado esquerdo	Lado esquerdo
Tenderness*	Tenderness over the bicipital grove	Maciez ao redor do sulco bicipital	Sensibilidade no sulco bicipital	Sensibilidade no sulco bicipital
Speed-test*	Speed-test	Teste de velocidade	Teste rápido	Teste de Speed
Cramps*	Cramps	Cãibras	Cólicas	Cãibras
At rest*	At rest	Em repouso	Sem esforço	Em repouso
On exertion*	On exertion	Em esforço	Com esforço	Em esforço
None	None	Nenhuma	Nenhuma	Nenhuma
Cosmesis*	Cosmesis (max. 30points)	Cosmética (máx. 30 pontos)	Cosmese (máximo 30 pontos)	Estética
Patient-dependent deformity*	Patient-dependent deformity	Percepção do paciente em relação à deformidade	Deformidade do paciente dependente	Percepção do paciente em relação à deformidade
None	None	Nenhuma	Nenhuma	Nenhuma
Mild*	Mild	Fraca	Suave	Leve
Moderate	Moderate	Moderada	Moderada	Moderada
Severe*	Severe	Severa	Severa	Grave
Examiner-dependent deformity*	Examiner-dependent deformity	Percepção do examinador em relação à deformidade	Deformidade do examinador dependente	Percepção do examinador em relação à deformidade
Elbow flexion strength	Elbow flexion strength (max. 20 points)	Força de flexão do cotovelo (máx. 20 pontos)	Força de flexão do cotovelo (máximo 20 pontos)	Força de flexão do cotovelo (máx. 20 pontos)
Affected side	Affected side	Lado afetado	Lado afetado	Lado afetado
Opposite side	Opposite side	Lado oposto	Lado oposto	Lado oposto
Total	Total	Total	Total	Total

Abreviaturas: LHB, long head of the biceps; max., maximum; máx., máximo.
Nota:* Termos que apresentaram divergências entre os tradutores e/ou divergência com a VP1 elaborada pelos pesquisadores.

seguimento mínimo de 1 ano. Foram excluídos pacientes diagnosticados com tendinite calcárea, artrose glenoumeral ou lesão neurológica associada. Os critérios de não exclusão foram: pacientes com surdez, afasia ou qualquer déficit cognitivo que limitasse diretamente a compreensão do teste.

Os pacientes selecionados receberam um Termo de Consentimento Livre e Esclarecido (TCLE) que foi preenchido antes do pré-teste. Após a assinatura do termo, o pesquisador principal realizou a leitura em voz alta da VP2. Se algum dos termos não fosse compreendido pelo participante, o pesquisador poderia explicar com suas próprias palavras o significado. Após a explicação do pesquisador, o participante poderia então sugerir uma nova palavra que, em sua opinião, apresentava uma definição mais clara no contexto da língua portuguesa brasileira. Os itens que obtiveram 15% ou mais de não compreensão foram reformulados utilizando as definições propostas pelos participantes como base para a elaboração da versão em português 3 (VP3).

Resultados

Os termos apresentados pelos tradutores A e B, bem como a VP1, podem ser vistos na ►**Tabela 1**. Nesta primeira etapa do processo, foram observadas doze divergências.

Os resultados do processo de retrotradução são demonstrados na ►**Tabela 2**. Nesta etapa, foram observadas oito divergências de tradução com relação à versão original. Nesta mesma tabela, estão também descritos os termos escolhidos pelo comitê para a VP2.

Tabela 2 Resumo das divergências entre tradutores e especialistas na elaboração da segunda versão em português (VP2)

Versão original	VP1	Retrotradução	VP2
Pain/Cramps (max. 50 points)*	Dor/Cãibras (máx. 50 pontos)	Pain/Cramps (max. 50 points)	Dor/Desconforto muscular (máx. 50 pontos)
Severe*	Grave	Severe	Intensa
None	Nenhuma	No pain**	Nenhuma
LHB – pain	Dor na cabeça longa do bíceps	Pain on the biceps brachii long head**	Dor na cabeça longa do bíceps
Right side	Lado direito	Right side	Lado direito
Left side	Lado esquerdo	Left side	Lado esquerdo
Tenderness over the bicipital grove*	Sensibilidade no sulco bicipital	Sensitivity in the bicipital groove**	Dolorimento no sulco bicipital
Speed-test	Teste de Speed	Speed-test	Teste de Speed
Cramps*	Cãibras	Cramps	Desconforto muscular
At rest	Em repouso	At rest	Em repouso
On exertion*	Em esforço	With effort**	Ao esforço
None	Nenhuma	None	Nenhuma
Cosmesis			
(max. 30 points)*	Estética (máx. 30 pontos)	Aesthetics (máx. 30 points)**	Aspecto estético (máx. 30 pontos)
Patient-dependent deformity*	Percepção do paciente em relação à deformidade	Perception of the patient in relation to the deformity**	Percepção da deformidade pelo paciente
None	Nenhuma	None	Nenhuma
Mild*	Leve	Slight**	Discreta
Moderate	Moderada	Moderate	Moderada
Severe	Grave	Severe	Grave
Examiner-dependent deformity*	Percepção do examinador em relação à deformidade	Perception of the examiner in relation to the deformity**	Percepção da deformidade pelo examinador
Elbow flexion strength (max. 20 points)	Força de flexão do cotovelo (máx. 20 pontos)	Elbow flexion strength (max. 20 points)	Força de flexão do cotovelo (máx. 20 pontos)
Affected side	Lado afetado	Affected side	Lado afetado
Opposite side	Lado oposto	Opposite side	Lado oposto
Total	Total	Total	Total

Abreviaturas: LHB, long head of the biceps; max., maximum; máx., máximo; VP1, primeira versão em português.
Notas: * Termos modificados pelo comitê. ** Termos que apresentaram divergência entre a versão original e a retrotradução.

Tabela 3 Características da amostra submetida ao pré-teste

Gênero	n
Masculino	12
Feminino	18
Idade (anos)	
Mínima	45
Máxima	79
Dominância	
Destro	29
Sinistro	01
Lateralidade	
Direito	16
Esquerdo	14
Procedimento no ombro	
Reparo artroscópico do manguito rotador	30
Procedimento no bíceps	
Tenotomia	19
Tenodese	11

A ►**Tabela 3** apresenta a análise descritiva do grupo submetido ao pré-teste. A maior parte da amostra era composta por mulheres com o lado direito acometido e média de idade de 62,3 anos. O seguimento pós-cirúrgico mínimo foi de um ano, e o máximo, de seis anos.

Terminada essa etapa, chegou-se à versão final da tradução do LHB para o português do Brasil, denominada LHB-pt (►**Fig. 1**).

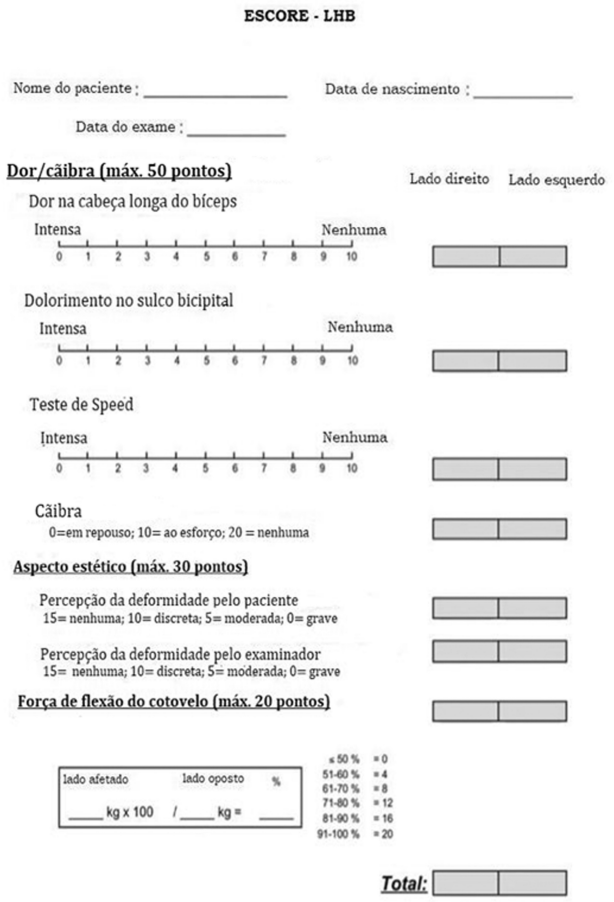

Fig. 1 LHB-pt.

Discussão

O principal benefício deste trabalho é oferecer para uso público o LHB-pt. Essa é uma ferramenta prática e promissora em estudos que envolvam o tendão da cabeça longa do bíceps.

Diversos autores[21–24] já demonstraram que Escores gerais de avaliação da função do ombro, como Constant-Murley, não são úteis no seguimento de pacientes com doenças do tendão da cabeça longa do bíceps. Por meio dessas questionários, tampouco foi possível detectar diferenças entre os procedimentos de tenotomia e tenodese do tendão bicipital.[21–24] Ao realizar avaliação funcional comparativa de pacientes submetidos a diferentes técnicas de tenodese do tendão bicipital utilizando o LHB score, Schiebel et al.[25] foram capazes de observar diferenças entre os grupos.

Por incluir em seus tópicos desfechos considerados importantes por diversos autores,[8–10,21–24,26–28] o LHB torna-se mais específico para este tipo de avaliação. Entretanto, sua precisão é limitada, tendo em vista que pode haver sobreposição com os sintomas apresentados pela lesão do manguito rotador. Sendo assim, já foi demonstrado[19] que o LHB score não é útil no rastreio de lesões antes da cirurgia.

Em um estudo[29] sobre a tradução e adaptação cultural do LHB para o turco, foram observadas a sua reprodutibilidade, validade e confiabilidade. Os autores[29] concluíram que o questionário é reprodutível (coeficiente interclasse 0,940; $p < 0{,}001$), válido (alfa de Cronbach = 0,640) e confiável, pois se manteve estável ao longo do processo de testagem e retestagem. Apesar de não termos avaliado as propriedades do teste em nosso trabalho, acreditamos que os resultados podem ser extrapolados para o LHB-pt.

Após a análise da VP1 e da retrotradução pelo comitê de especialistas, algumas modificações foram realizadas. O termo *dor/cãibra* foi alterado para *dor/desconforto muscular*. Isso ocorreu pois o comitê identificou que *cãibra*, no contexto sociocultural brasileiro, é utilizado para definir uma sensação de desconforto muscular muito intenso. Como o objetivo do escore é identificar a intensidade do desconforto muscular apresentado por um indivíduo, não seria correto utilizar um termo que culturalmente já define o desconforto como intenso. No entanto, ao realizar o pré-teste, 14 pacientes (46%) sugeriram substituir o termo *desconforto muscular* por *cãibra*. Dessa forma, os pesquisadores optaram pelo termo *cãibra* na última versão.

O termo *grave* foi modificado por *intensa*, que está mais associado à mensuração da dor e ao desconforto muscular, ao passo que *grave* pode dar a subtender ao paciente a piora de sua doença de forma subjetiva, sem avaliação quantitativa.

O termo *sensibilidade no sulco bicipital* foi alterado para *dolorimento no sulco bicipital*, pois o termo sensibilidade, no contexto brasileiro, está mais relacionado à capacidade sensitiva, seja ela tátil, de temperatura ou dolorosa. Segundo o comitê, o objetivo do escore não é identificar a capacidade sensitiva do sulco bicipital, mas identificar a sensação de dolorimento à palpação local. Sendo assim, optou-se pelo termo *dolorimento*.

Algumas modificações foram sugeridas para a adaptação ao contexto sintático do português brasileiro. Portanto, *em esforço* foi alterado para *ao esforço*. Da mesma forma, *percepção do paciente em relação à deformidade* e *percepção do examinador em relação à deformidade* foram modificados, respectivamente, por *percepção da deformidade pelo paciente* e *percepção da deformidade pelo examinador*.

O termo *estética* também foi alterado, pois *aspecto estético* representa uma forma mais didática de o paciente compreender que, neste quesito, o objetivo é avaliar as características físicas do local examinado. Para avaliar o grau de deformidade percebido pelo paciente, o comitê optou por utilizar os termos *nenhuma*, *discreta*, *moderada* e *grave*. Entre estes termos, apenas *discreta* não constava da VP1, e foi o escolhido para a VP2, pois o comitê considerou que uma possível mudança de aspecto estético seria classificada de modo melhor com o termo *discreta* quando comparada com *leve*.

Vale ressaltar que a primeira pergunta do questionário se refere à dor na cabeça longa do bíceps. Muitos avaliadores, ao aplicarem o teste, podem ficar em dúvida sobre como realizar essa mensuração. Scheibel et al.[25] afirmam que esse parâmetro deve ser avaliado como uma percepção de dor espontânea na face anterior do ombro. Não houve modificação nessa metodologia ao realizarmos a tradução e adaptação do escore. É importante esclarecer também que, segundo os criadores do LHB,[19] a mensuração da força de flexão do cotovelo deve ser realizada com auxílio de um dinamômetro e repetida três vezes. A média da força de flexão do membro a ser avaliado é comparada com a do membro contralateral saudável. O resultado percentual é graduado entre 0 e 20 pontos. A pontuação de 20 é obtida quando valores acima de 91% são alcançados; 16 pontos, quando a força estiver compreendida entre 90% e 81%; 12 pontos, quando os valores estiverem entre 80% e 71%; 8 pontos, entre 70% e 61%; 4 pontos, entre 60% e 51%; e 0 quando a força estiver abaixo de 50%.

Acreditamos que o caráter objetivo das respostas associado a perguntas diretas facilite o uso na prática clínica. Apesar da grande diversidade de regionalismos e vícios de linguagem encontrados em nosso país, o questionário é de fácil compreensão e grande aplicabilidade em estudos de avaliação do tendão da cabeça longa do bíceps.

Como limitações, podemos citar que não foram avaliadas a reprodutibilidade e confiabilidade do teste. Acreditamos que essas propriedades poderão ser identificadas em publicações futuras.

Conclusão

A tradução e adaptação cultural do LHB, a partir das quais foi gerada a versão LHB-pt, foram realizadas com sucesso.

Suporte Financeiro
Os autores declaram que não receberam apoio financeiro de fontes públicas, comerciais, ou sem fins lucrativos.

Conflito de Interesses
Os autores declaram não haver conflito de interesses.

Referências

1 Mijic D, Kurowicki J, Berglund D, et al. Effect of biceps tenodesis on speed of recovery after arthroscopic rotator cuff repair. JSES Int 2020;4(02):341–346
2 Gill HS, El Rassi G, Bahk MS, Castillo RC, McFarland EG. Physical examination for partial tears of the biceps tendon. Am J Sports Med 2007;35(08):1334–1340
3 Sethi N, Wright R, Yamaguchi K. Disorders of the long head of the biceps tendon. J Shoulder Elbow Surg 1999;8(06):644–654
4 Desai SS, Mata HK. Long Head of Biceps Tendon Pathology and Results of Tenotomy in Full-Thickness Reparable Rotator Cuff Tear. Arthroscopy 2017;33(11):1971–1976
5 Werner BC, Brockmeier SF, Gwathmey FW. Trends in long head biceps tenodesis. Am J Sports Med 2015;43(03):570–578
6 Crenshaw AH, Kilgore WE. Surgical treatment of bicipital tenosynovitis. J Bone Joint Surg Am 1966;48(08):1496–1502
7 Bennett WF. Specificity of the Speed's test: arthroscopic technique for evaluating the biceps tendon at the level of the bicipital groove. Arthroscopy 1998;14(08):789–796
8 Slenker NR, Lawson K, Ciccotti MG, Dodson CC, Cohen SB. Biceps tenotomy versus tenodesis: clinical outcomes. Arthroscopy 2012;28(04):576–582
9 Godinho GG, Mesquita FA, França FdeO, Freitas JM. "ROCAMBOLE-LIKE" biceps tenodesis: technique and results. Rev Bras Ortop 2015;46(06):691–696
10 Almeida A, Gobbi LF, de Almeida NC, Agostini AP, Garcia AF. Prevalence of popeye deformity after long head biceps tenotomy and tenodesis. Acta Ortop Bras 2019;27(05):265–268
11 Ikemoto RY, Pileggi PE, Murachovsky J, et al. Tenotomy with or without tenodesis of the long head of the biceps using repair of the rotator cuff. Rev Bras Ortop 2015;47(06):736–740
12 Checchia SL, Doneux Santos P, Miyazaki AN, et al. Biceps brachii arthroscopic tenotomy for rotator cuff irreparable injuries. Rev Bras Ortop 2003;38(09):513–521
13 Walch G, Edwards TB, Boulahia A, Nové-Josserand L, Neyton L, Szabo I. Arthroscopic tenotomy of the long head of the biceps in the treatment of rotator cuff tears: clinical and radiographic results of 307 cases. J Shoulder Elbow Surg 2005;14(03):238–246
14 Landin D, Thompson M, Jackson MR. Actions of the Biceps Brachii at the Shoulder: A Review. J Clin Med Res 2017;9(08):667–670
15 Chalmers PN, Cip J, Trombley R, et al. Glenohumeral Function of the Long Head of the Biceps Muscle: An Electromyographic Analysis. Orthop J Sports Med 2014;2(02):2325967114523902
16 The B, Brutty M, Wang A, Campbell PT, Halliday MJ, Ackland TR. Long-term functional results and isokinetic strength evaluation after arthroscopic tenotomy of the long head of biceps tendon. Int J Shoulder Surg 2014;8(03):76–80
17 Mariani EM, Cofield RH, Askew LJ, Li GP, Chao EY. Rupture of the tendon of the long head of the biceps brachii. Surgical versus nonsurgical treatment. Clin Orthop Relat Res 1988;(228):233–239
18 Almeida A, Valin MR, de Almeida NC, Roveda G, Agostini AP. Análise comparativa da força muscular entre pacientes tenotomizados artroscopicamente da cabeça longa do bíceps com relação à deformidade estética. Rev Bras Ortop 2012;47(05):593–597
19 Kerschbaum M, Arndt L, Bartsch M, Chen J, Gerhardt C, Scheibel M. Using the LHB score for assessment of LHB pathologies and LHB

surgery: a prospective study. Arch Orthop Trauma Surg 2016;136 (04):469–475
20 Guillemin F. Cross-cultural adaptation and validation of health status measures. Scand J Rheumatol 1995;24(02):61–63
21 Zhang Q, Zhou J, Ge H, Cheng B. Tenotomy or tenodesis for long head biceps lesions in shoulders with reparable rotator cuff tears: a prospective randomised trial. Knee Surg Sports Traumatol Arthrosc 2015;23(02):464–469
22 Hsu AR, Ghodadra NS, Provencher MT, Lewis PB, Bach BR. Biceps tenotomy versus tenodesis: a review of clinical outcomes and biomechanical results. J Shoulder Elbow Surg 2011;20(02): 326–332
23 Koh KH, Ahn JH, Kim SM, Yoo JC. Treatment of biceps tendon lesions in the setting of rotator cuff tears: prospective cohort study of tenotomy versus tenodesis. Am J Sports Med 2010;38 (08):1584–1590
24 Ahmed AF, Toubasi A, Mahmoud S, Ahmed GO, Al Ateeq Al Dosari M, Zikria BA. Long head of biceps tenotomy versus tenodesis: a systematic review and meta-analysis of randomized controlled trials. Shoulder Elbow 2021;13(06):583–591
25 Scheibel M, Schröder RJ, Chen J, Bartsch M. Arthroscopic soft tissue tenodesis versus bony fixation anchor tenodesis of the long head of the biceps tendon. Am J Sports Med 2011;39(05): 1046–1052
26 Galasso O, Gasparini G, De Benedetto M, Familiari F, Castricini R. Tenotomy versus tenodesis in the treatment of the long head of biceps brachii tendon lesions. BMC Musculoskelet Disord 2012; 13:205
27 Frost A, Zafar MS, Maffulli N. Tenotomy versus tenodesis in the management of pathologic lesions of the tendon of the long head of the biceps brachii. Am J Sports Med 2009;37(04):828–833
28 Shank JR, Singleton SB, Braun S, et al. A comparison of forearm supination and elbow flexion strength in patients with long head of the biceps tenotomy or tenodesis. Arthroscopy 2011;27(01):9–16
29 Najafov E, Özal Ş, Kaptan AY, et al. Validity and Reliability of the Turkish Version of LHB Score. J Sport Rehabil 2020;30(01):30–36