Liberação endoscópica do nervo ulnar no cotovelo: Descrição da técnica e série de casos

Endoscopic Release of the Ulnar Nerve at the Elbow: Technique Description and Case Series

Ricardo Kaempf de Oliveira[1] João Pedro Farina Brunelli[1] Matheus Baldasso Araújo[2] Márcio Aita[1] Vicente Carratalá[3] Pedro J. Delgado[4]

[1] Hospital Santa Casa de Misericórdia de Porto Alegre, RS, Brasil
[2] Faculdade de Medicina do ABC, Santo André, SP, Brasil
[3] Serviço de Ortopedia e Traumatologia, União de Mutuas, Valencia, Espanha
[4] Unidade de Cirurgia de Mão, Hospital Universitário Madrid Montepríncipe, Universidade CEU San Pablo, Boadilla del Monte, Madri, Espanha

Endereço para correspondência João Pedro Farina Brunelli, Rua Leopoldo Bier, 825 Conjunto 301, Porto Alegre, RS, CEP: 90620-100 (e-mail: brunelli.joao@gmail.com).

Rev Bras Ortop 2023;58(3):449–456.

Resumo

Objetivo A liberação endoscópica do nervo ulnar permite reproduzir uma liberação simples (*in situ*), mas através de incisões menores e com menor lesão de partes moles e uma maior preservação da vascularização do nervo. A visualização clara através da endoscopia permite observar todo o trajeto do nervo e das estruturas nobres circundantes, mostrando os sinais de compressão, possibilitando realizar a liberação de forma segura em um trajeto de 10 cm nos sentidos distal e proximal ao epicôndilo medial.

Método Foram encontrados, de forma retrospectiva, no período entre janeiro de 2016 e janeiro de 2020, 15 pacientes (sendo 1 com lesão bilateral) submetidos a liberação da compressão do nervo ulnar no cotovelo pela técnica endoscópica com equipamento de Agee (Micro-Aire Sugical Instruments, Charlottesville, VA, EUA).

Resultados Todos os pacientes tiveram melhora dos sintomas de compressão do nervo ulnar e o período de retorno ao trabalho foi de em média 26,5 dias. Não houve recidivas e não houve a necessidade de outro procedimento. Também não houve complicações graves decorrentes do procedimento, como infecção, lesão nervosa ou vascular. Em um paciente, houve parestesia transitória dos ramos sensitivos para o antebraço, com retorno completo da função em 8 semanas.

Conclusão Os resultados mostram que a liberação endoscópica do nervo ulnar no cotovelo com o equipamento de Agee é uma técnica segura, confiável e com bons resultados.

Palavras-chave
- nervo ulnar
- síndrome do túnel ulnar
- síndromes de compressão nervosa
- cotovelo
- parestesia
- procedimentos cirúrgicos minimamente invasivos

Trabalho desenvolvido no Departamento de Ortopedia e Traumatologia do Hospital Santa Casa de Misericórdia de Porto Alegre, RS, Brasil.

recebido
07 de Dezembro de 2021
aceito
16 de Maio de 2022

DOI https://doi.org/10.1055/s-0042-1751023.
ISSN 0102-3616.

© 2022. Sociedade Brasileira de Ortopedia e Traumatologia. All rights reserved.
This is an open access article published by Thieme under the terms of the Creative Commons Attribution-NonDerivative-NonCommercial-License, permitting copying and reproduction so long as the original work is given appropriate credit. Contents may not be used for commercial purposes, or adapted, remixed, transformed or built upon. (https://creativecommons.org/licenses/by-nc-nd/4.0/)

Thieme Revinter Publicações Ltda., Rua do Matoso 170, Rio de Janeiro, RJ, CEP 20270-135, Brazil

Abstract

Objective The endoscopic release of the ulnar nerve reproduces a simple (*in situ*) procedure with smaller incisions, less soft tissue damage, and higher preservation of nerve vascularization. Endoscopy allows the clear visualization of the entire path of the nerve and surrounding noble structures. Moreover, it reveals any signs of compression and allows a safe release of 10 cm distally or proximally to the medial epicondyle.

Methods A retrospective survey revealed that 15 subjects (1 with a bilateral injury) underwent an ulnar nerve compression release at the elbow using the endoscopic technique with Agee (Micro-Aire Sugical Instruments, Charlottesville, VA, EUA) equipment from January 2016 to January 2020.

Results Symptoms of ulnar nerve compression improved in all patients; on average, they resumed their work activities in 26.5 days. There was no recurrence or need for another procedure. In addition, there were no severe procedure-related complications, such as infection and nerve or vascular injury. One patient had transient paresthesia of the sensory branches to the forearm, with complete functional recovery in 8 weeks.

Conclusion Our study shows that the endoscopic release of the ulnar nerve at the elbow with the Agee equipment is a safe, reliable technique with good outcomes.

Keywords

- ulnar nerve
- cubital tunnel syndrome
- nerve compression syndromes
- elbow
- paresthesia
- minimally invasive surgical procedures

Introdução

A compressão do nervo ulnar no cotovelo é a segunda neuropatia compressiva mais frequente no membro superior, ficando atrás apenas da síndrome de túnel do carpo,[1–4] apresentando uma incidência de 25 casos a cada 100 mil habitantes e sendo 2 vezes mais comum nos homens.[5] O sintoma mais comum é a parestesia na borda ulnar da mão e do antebraço, podendo também apresentar dor na região medial do cotovelo que se irradia até o antebraço, assim como fraqueza na musculatura intrínseca da mão e diminuição da força de pinça. Nos casos mais graves e de longa evolução, pode ocorrer atrofia da musculatura intrínseca da mão, principalmente do primeiro músculo interósseo dorsal.[3,4]

A posição superficial do nervo ulnar no túnel cubital e o aumento da tensão e da tração às quais ele é submetido com a flexão do cotovelo o tornam suscetível a esta neuropatia compressiva. Na maioria dos pacientes a origem é idiopática, embora se tenha que descartar possíveis lesões como osteófitos, cúbito valgo pós-traumático, tumores de partes moles, contraturas pós-traumáticas e subluxação do nervo ulnar no epicôndilo medial.[2,4]

A localização mais frequente da compressão é no túnel cubital, formado pelo epicôndilo medial e a ulna proximal e coberto pelo ligamento arqueado de Osborne. Na porção proximal, a zona de maior compressão é a arcada de Struthers, localizada ~ 10 cm proximal ao epicôndilo medial. Na região distal, o nervo ulnar pode ser comprimido pela fáscia profunda ou entre as duas cabeças do flexor ulnar do carpo. Em média, os locais da possível compressão se estendem desde oito centímetros proximais a cinco centímetros distais ao epicôndilo medial (►**Fig. 1A**).[3,6]

A falha do tratamento conservador é indicação para a liberação cirúrgica do nervo ulnar. A liberação endoscópica do nervo ulnar permite reproduzir uma liberação simples (*in situ*), mas através de incisões menores e com menor lesão de partes moles e uma maior preservação da vascularização do nervo. A visualização clara através da endoscopia permite

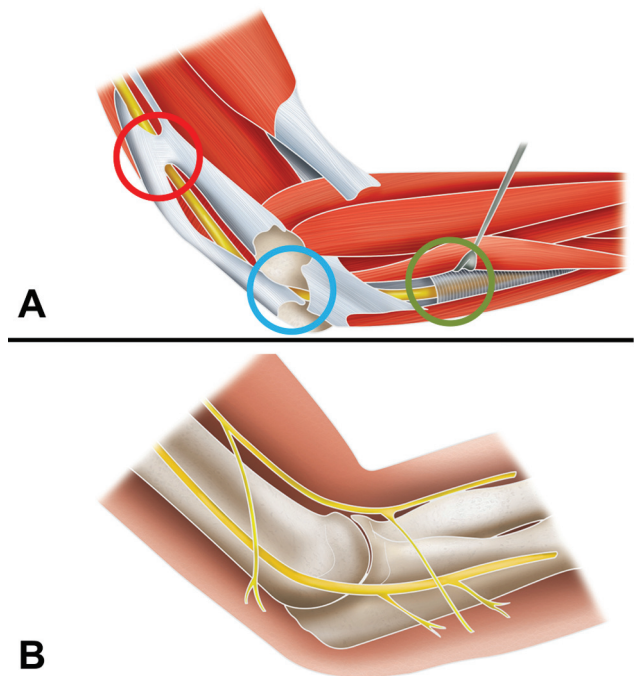

Fig. 1 Anatomia da região medial do cotovelo com os locais mais frequentes de compressão do nervo ulnar. Na porção proximal, a zona de maior compressão é a arcada de Struthers (círculo vermelho), na região central, é no túnel cubital (círculo azul), e na região distal o nervo ulnar pode ser comprimido pela fáscia profunda ou entre as duas cabeças do flexor ulnar do carpo (círculo verde). Localizações se estendem desde ~ 8 centímetros proximais a ~ 5 centímetros distais ao epicôndilo medial (**A**). Anatomia do nervo ulnar e cutâneo medial do antebraço, com seus ramos sensitivos superficiais que passam em um sentido oblíquo no cotovelo e devem ser protegidos durante a liberação endoscópica do nervo ulnar (**B**). Fonte: Instituto da Mão.

Tabela 1 Classificação de McGowan para síndrome do túnel cubital

Grau 0	Sem sintomas
Grau 1	Sintomas mínimos, com parestesias e disestesias. Sem fraqueza ou atrofia da musculatura intrínseca inervada pelo ulnar.
Grau 2	Sintomas moderados, com fraqueza e atrofia da musculatura intrínseca inervada pelo ulnar. Ainda com alguma função motora preservada.
Grau 3	Sintomas severos, com paralisia da musculatura intrínseca inervada pelo ulnar. Marcada fraqueza da mão.

observar todo trajeto do nervo e das estruturas nobres circundantes, mostrando os sinais de compressão, possibilitando realizar a liberação de forma segura em um trajeto de 10 cm nos sentidos distal e proximal ao epicôndilo medial. Diferentes estudos e metanálise têm concluído que a descompressão cubital simples (*in situ*) tem resultados comparáveis à transposição anterior, classicamente proposta, mas com menos complicações.[7–9]

A presença de lesões que ocupam espaço, descompressão ulnar prévia (ou transposição), rigidez grave do cotovelo que requeira tratamento, subluxação sintomática do nervo cubital e traumatismos prévios com aderência de cicatrizes contraindicam a cirurgia endoscópica.[10,11]

O presente estudo tem como objetivo descrever a técnica e os resultados de uma série de pacientes tratados de forma cirúrgica por compressão do nervo ulnar no cotovelo com liberação endoscópica utilizando o equipamento de Agee.[12,13]

Material e Método

Foram encontrados, de forma retrospectiva, no período entre janeiro de 2016 e janeiro de 2020, 17 pacientes submetidos à liberação endoscópica do nervo ulnar no cotovelo (LENUC). Por falta de seguimento adequado, dois pacientes foram excluídos. Portanto, foram analisados 15 pacientes, sendo que 1 apresentou lesão bilateral e foram operados os 2 cotovelos, em tempos diferentes, totalizando 16 cotovelos analisados, com avaliação completa e um mínimo de 9 meses de evolução pós-operatória. O trabalho foi analisado e autorizado pelo comitê de ética do nosso hospital.

Após anamnese e exame físico sugestivos de compressão do nervo ulnar no cotovelo, todos os pacientes tiveram o diagnóstico confirmado por eletroneuromiografia. Os pacientes foram classificados no pré-operatório em graus de gravidade seguindo a classificação proposta por McGowan modificada (►**Tabela 1**).[10]

A LENUC foi indicada para pacientes que não apresentaram melhora após 3 meses de tratamento conservador consistente, com uso de medicação anti-inflamatória, fisioterapia e uso de órteses noturnas. Foram excluídos do estudo pacientes com antecedente de fraturas no cotovelo afetado, pacientes com rigidez articular com indicação de artólise e pacientes com radiculopatia cervical associada. Foram incluídos apenas pacientes adultos ($>$ 18 anos) e não houve restrição quanto ao limite superior de idade.

Os resultados analisam o aspecto clínico e as possíveis complicações decorrentes da cirurgia. Os resultados foram avaliados pela escala de Wilson et al. modificada (►**Tabela 2**) e pelo sistema de pontuação de Bishop (►**Tabela 3**)[2,10] Também foi analisado o tempo necessário para volta às atividades física, da vida diária e profissional. A cirurgia foi realizada pelo mesmo cirurgião em todos os pacientes e a liberação foi realizada conforme a técnica descrita a seguir.

Técnica de Liberação Endoscópica do Nervo Ulnar com Aparelho de Agee

O instrumental de Agee (Micro-Aire Sugical Instruments, Charlottesville, VA, EUA) foi idealizado para a liberação endoscópica da síndrome do túnel do carpo e foi adaptado também para o tratamento da síndrome do túnel cubital.[12,13]

No procedimento, o paciente é posicionado em decúbito dorsal, com o membro superior apoiado em uma mesa de mão, sendo realizada anestesia tipo bloqueio regional e sedação, com uso de garrote pneumático. Inicialmente, flexiona-se o cotovelo, com rotação externa do ombro, obtendo-se, assim, acesso cômodo à porção medial do

Tabela 2 Critérios de Wilson e Krout para avaliação do resultado pós-operatória de pacientes com compressão do nervo ulnar no cotovelo

Resultado	Descrição
Excelente	Sem dor no local da incisão, com mínimas alterações sensitivas e motoras
Bom	Melhora dos sintomas da compressão, mas com alterações sensitivas ocasionais
Regular	Melhora, mas com persistência de alterações sensitivas ou motoras, as quais são menores do que antes da cirurgia
Ruim	Sem melhora ou até com piora dos sintomas.

Tabela 3 Sistema de pontuação de bishop

Avaliação	N° de pontos
Satisfação do paciente	
Satisfeito	2
Satisfeito com restrições	1
Insatisfeito	0
Melhora	
Melhor	2
Sem alteração	1
Pior	0
Intensidade dos sintomas residuais (dor, parestesia, fraqueza)	
Assintomático	3
Ocasional	2
Moderado	1
Intenso	0
Atividade profissional	
Trabalhando ou capaz de retornar	1
Não trabalhando	0
Intensidade de trabalho	
Limitada	0
Ilimitada	1
Força de preensão e pinça	
$\geq$ 80% em ambos os lados	2
$\geq$ 80% em um lado	1
$<$ 80% em ambos os lados	0
Sensibilidade estática e discriminação de dois pontos	
Normal $\geq$ 5mm)	1
Anormal ($<$ 5mm)	0
	Total 12
Resultado pontos	
Excelente	10–12
Bom	7–9
Regular	4–6
Ruim	1–3

cotovelo. Para os menos experientes, indicamos o uso de caneta dermográfica, marcando o epicôndilo medial, o olécrano e todo o trajeto do nervo ulnar, que se situa imediatamente posterior ao epicôndilo medial.

A incisão de um e meio a dois centímetros deve realizada de forma oblíqua, localizada um centímetro proximal ao canal retroepitroclear (►**Fig. 2**). Através desta miniabordagem, realiza-se cuidadosa dissecção, chegando à fáscia profunda e ao nervo ulnar. Depois de localizado e protegido o nervo ulnar, deve-se criar um espaço entre a fáscia profunda e o tecido celular subcutâneo, com o uso de uma tesoura de Metzembaum. Lembrar que, diferente da liberação da síndrome do túnel do carpo, no espaço subcutâneo ao redor do túnel cubital passa o nervo cutâneo medial do antebraço e seus ramos; por isso, é necessário criar um espaço tanto no interior do túnel cubital quanto entre a fáscia e o tecido celular subcutâneo, protegendo os ramos de nervos sensitivos (►**Fig. 1B**).

Inicialmente, realiza-se a liberação proximal do nervo ulnar. Introduz-se a cânula no espaço criado entre o nervo ulnar e a fáscia, avançando de forma cuidadosa, sem forçar a entrada para não lesar o nervo. Simultaneamente, deve-se introduzir um afastador de partes moles longo entre a parte superficial da fáscia e o tecido subcutâneo para evitar o risco de dano dos ramos nervosos sensitivos superficiais e dos vasos no trajeto superficial durante e a liberação (►**Fig. 3**). Quando a cânula é inserida, as fibras da fáscia que recobre o túnel cubital podem ser claramente visualizadas, estando a lâmina entre o nervo e a fáscia. Neste local, o gatilho é acionado e a lâmina de 3,5 mm é projetada na ponta do aparelho. O ligamento é incisado com o movimento retrógrado da pistola segurada pela mão do cirurgião. Geralmente, um movimento único e contínuo é necessário para abrir o ligamento na sua totalidade. Mesmo assim, deve-se revisar se todo o ligamento foi aberto, podendo ser necessário acionar a pistola outras vezes (►**Fig. 4**).

Realiza-se exatamente o mesmo procedimento do trajeto proximal para a liberação distal. Inicialmente, com os afastadores, cria-se um espaço entre o nervo e o teto do túnel cubital. Introduz-se a cânula superficial ao nervo e profundo à fáscia e o afastador de partes moles superficial, criando um espaço entre a fáscia (profundo) e o tecido celular subcutâneo (superficial). Comprova-se a ausência de ramos nervosos e vasos superficiais no local da liberação. Introduz-se a cânula com a óptica e localiza-se o trajeto distal do nervo ulnar. Quando se está seguro de que o nervo se encontra abaixo da cânula ao longo de todo o seu trajeto, sob visão direta da fáscia, realiza-se a abertura da porção distal da fáscia. Ocasionalmente, pode ser necessária dissecção romba com tesouras para permitir a entrada da cânula abaixo da fáscia, removendo possíveis aderências do nervo que possam impedir a introdução e o avanço do aparelho. Retira-se então a cânula e realiza-se a visualização dos tecidos com a ajuda dos afastadores, deixando espaço para a introdução da óptica que irá mostrar o trajeto do nervo liberado, tanto proximal quanto distal ao epicôndilo medial. A facilidade de seguir o trajeto do nervo ulnar com a óptica tanto proximal quanto distal, sem pontos de compressão, confirma que o nervo foi liberado em todo o seu trajeto. Caso seja encontrado algum ponto de possível compressão, com o uso de uma tesoura, pode-se finalizar a liberação sob a visão endoscópica.

Antes do fechamento da incisão, libera-se o garrote e realiza-se a hemostasia. O local da incisão é suturado e aplica-se um curativo elástico compressivo. Na maioria das vezes, a cirurgia é realizada de forma ambulatorial. O paciente é estimulado a manter a mão elevada e a mobilizar os dedos. Permite-se mobilização ativa suave do cotovelo desde o 1° dia após a cirurgia. Recomenda-se o uso de gelo no local da cirurgia e o primeiro curativo é realizado entre 3 e 5 dias após a cirurgia. Neste dia, a imobilização elástica é substituída por um Band-Aid (Johnson & Johnson, New Brunswick,

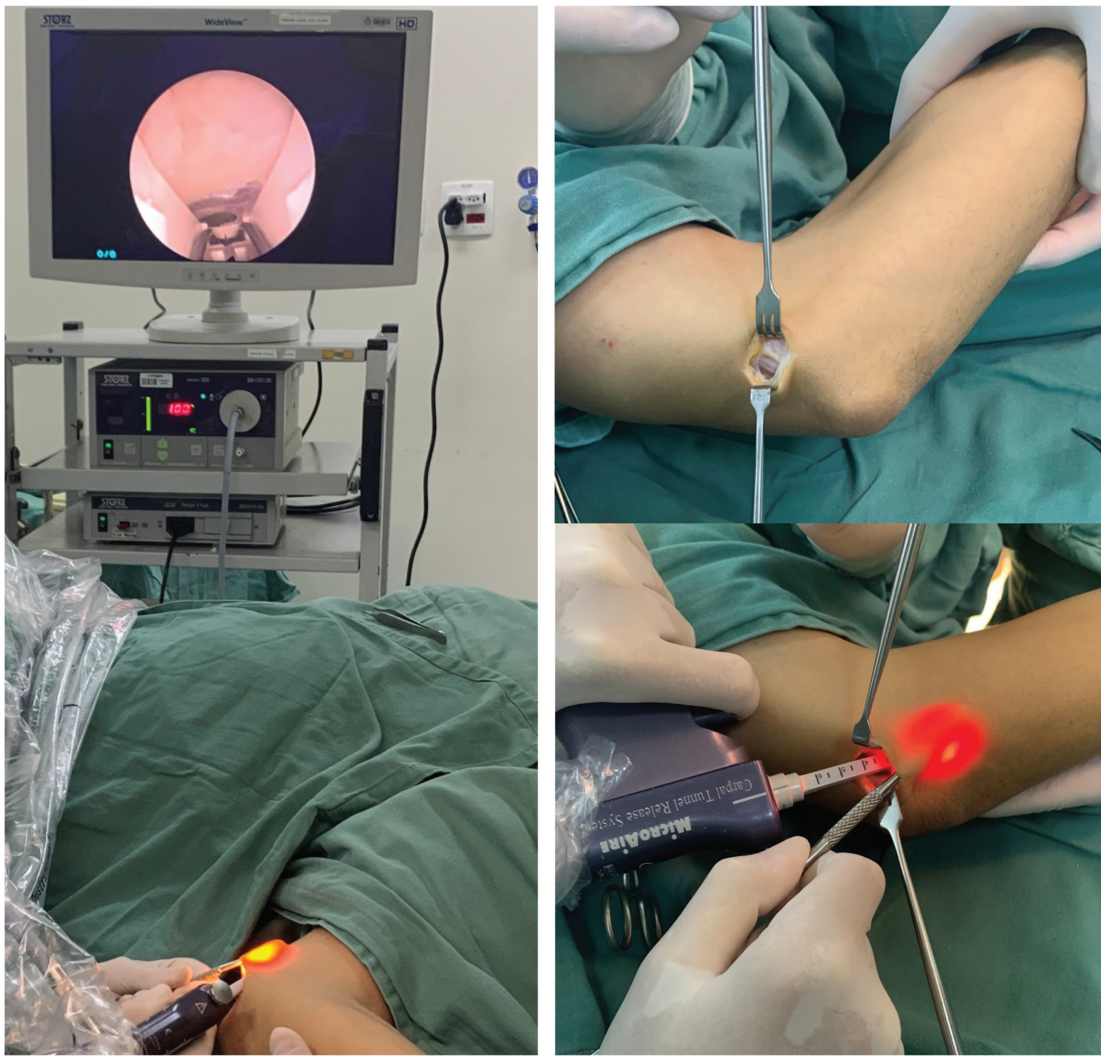

Fig. 2 A incisão de 1,5 a 2 centímetros deve realizada de forma oblíqua, localizada 1 centímetro proximal ao canal retroepitroclear (**A**). Através desta miniabordagem, realiza-se uma cuidadosa dissecção, chegando-se à fáscia profunda e ao nervo ulnar. Liberação do nervo ulnar inicialmente na porção proximal e (**B**), posteriormente, na região distal (**C**). Fonte: Instituto da Mão.

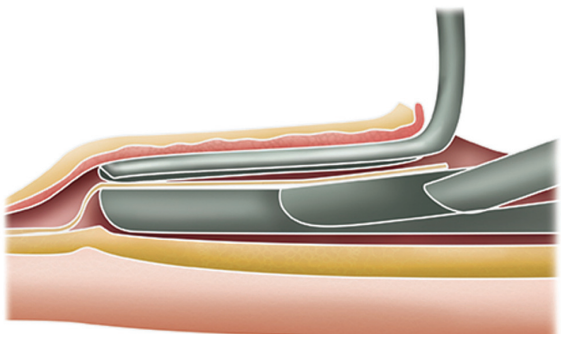

Fig. 3 Desenho esquemático da relação entre as estruturas anatômicas e o instrumental utilizado para o procedimento. De superior a inferior, a pele é afastada por um afastador de partes moles longo, sob o qual encontra-se a fáscia. Este afastador possibilita a proteção dos ramos sensitivos superficiais do nervo ulnar. Imediatamente abaixo da fáscia, introduz-se a cânula que irá seccioná-la, descomprimindo o nervo. O nervo ulnar encontra-se protegido durante todo o procedimento na parte inferior da cânula e poderá ser visualizado ao final do procedimento direcionando-a para o lado oposto.

NJ, EUA). Como regra geral, consegue-se a mobilidade articular completa após a 1ª semana do procedimento. Retira-se os pontos de sutura entre 10 e 12 dias após a cirurgia. O paciente é instruído a não realizar esforço físico por 2 semanas, sendo permitido realizar as atividades laborais tão cedo as tolere. Esclarece-se que, por um período de 2 a 3 meses após o procedimento, é normal que ocorra um desconforto na região medial do cotovelo.

Resultados

Analisamos um total de 16 cotovelos operados (15 pacientes) com LENUC, seguidos de forma prospectiva, com acompanhamento desde o momento da cirurgia até a liberação para atividades laborais e desportivas (►**Tabela 4**). Sete pacientes eram do sexo feminino e nove do masculino. Operamos sete cotovelos direitos e nove esquerdos. A idade no momento da cirurgia variou de 26 a 66 anos, com média de 45.81 anos. O tempo de evolução da doença variou de 6 a 24 meses, com

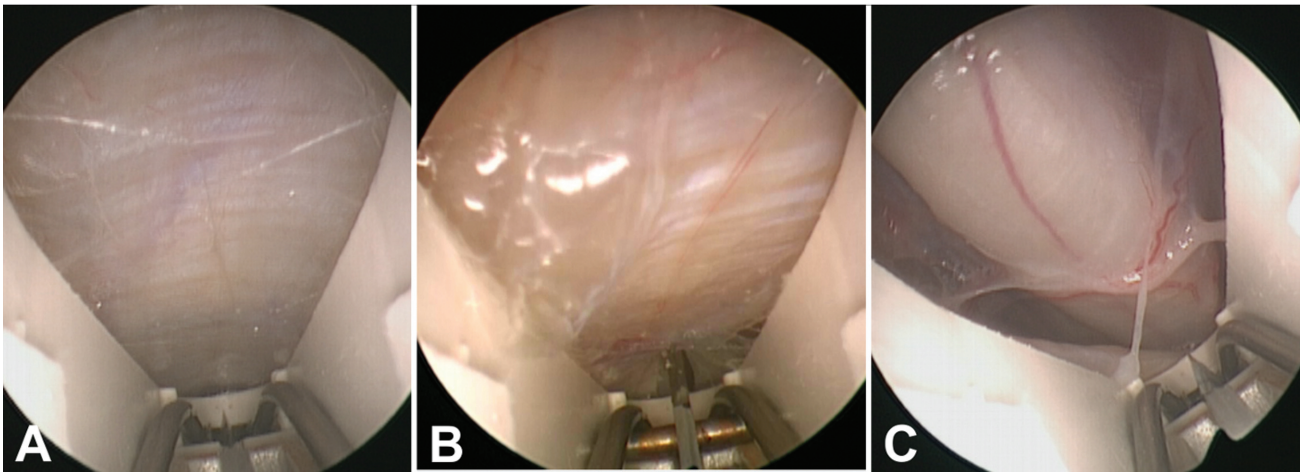

Fig. 4 Visão endoscópica das fibras da fáscia que fecha o túnel cubital (**A**). O gatilho é acionado e a lâmina de 3,5 mm é projetada na ponta aparelho. O ligamento é incisado com o movimento retrógrado da pistola segurada pela da mão do cirurgião. Geralmente, um movimento único e contínuo é necessário para abrir o ligamento na sua totalidade (**B**). Confirmação de que o nervo foi liberado em todo o seu trajeto (C). Fonte: Instituto da Mão.

Tabela 4 Série de pacientes e resultados pós-operatórios

Cotovelos	Gênero	Idade (anos)	Lado	Início (meses)	ENMG	McGowan	Wilson e Krout	Retorno ao trabalho (dias)	Seguimento (meses)	Bishop
1	M	34	E	8	Moderada	2	Excelente	30	12	Excelente
2	F	49	E	12	Moderada	2	Excelente	15	24	Excelente
3	M	39	D	18	Severa	2	Bom	60	18	Bom
4	M	33	E	6	Moderada	2	Excelente	15	12	Excelente
5	M	66	E	24	Severa	3	Bom	30	12	Regular
6	M	26	D	12	Severa	2	Excelente	20	18	Excelente
7	F	52	E	8	Moderada	3	Excelente	15	24	Excelente
8	M	44	E	9	Moderada	2	Excelente	30	18	Excelente
9	F	52	D	9	Moderada	2	Excelente	45	24	Excelente
10	F	53	E	15	Moderada	2	Excelente	30	36	Excelente
11	M	38	D	18	Severa	3	Bom	15	9	Excelente
12	M	47	E	12	Moderada	3	Excelente	10	12	Excelente
13	F	60	E	12	Severa	2	Regular	30	18	Regular
14	M	41	D	12	Moderada	3	Bom	45	18	Bom
15	F	51	D	6	Severa	2	Excelente	20	12	Excelente
16	F	48	D	9	Severa	2	Excelente	15	9	Excelente

Abreviação: ENMG, eletroneuromiografia.

média de 11.87 meses. Todos os pacientes realizaram eletroneuromiografia, a qual mostrou compressão moderada em nove pacientes e grave em sete. Clinicamente, pela classificação de McGowan, 11 pacientes foram do tipo II e 5 do tipo III.

O tempo médio de seguimento foi de 17.25 meses, variando de 9 a 36 meses. Segundo a escala de Wilson et al., obteve-se 11 pacientes com resultado excelente, 4 com resultado bom e 1 com resultado regular. Todos os pacientes tiveram melhora dos sintomas de compressão do nervo ulnar, e o período de retorno ao trabalho médio foi de 26.56 dias, variando de 10 a 60 dias.

Não houve recidivas e não houve a necessidade de um outro procedimento. Também não houve complicações graves decorrentes do procedimento, como infecção, lesão nervosa ou vascular. Em um paciente, houve parestesia transitória dos ramos sensitivos para o antebraço, com retorno completo da função em 8 semanas.

Discussão

O manejo da neuropatia compressiva do ulnar no cotovelo deve ser feito de forma não cirúrgica em pacientes com lesão leve (classificados com tipo I de McGowan) e com pouco

tempo de evolução da doença.[14,15] Quando ocorre falha no tratamento conservador e para os pacientes com lesões mais avanças (tipos II e III de McGowan), está indicado o tratamento cirúrgico. Existem várias técnicas descritas e não há consenso sobre qual é a melhor.[10,16,17] Elas podem ser divididas didaticamente na que realiza descompressão *in situ* do nervo ulnar, na epicondilectomia medial e nas que fazem a transposição anterior do nervo, podendo este ser posicionado de modo subcutâneo, intramuscular e submuscular. A maioria destas técnicas apresenta bons resultados e baixo índice de complicações.[3,18–20]

Dellon[21] realizou uma metanálise revisando 50 artigos com mais de 2.000 pacientes usando diferentes técnicas cirúrgicas. Ele concluiu que, em 90% dos pacientes com sintomas mínimos de compressão, a maioria das técnicas tem resultados satisfatórios. Gervasio et al.,[22] Biggs et al.[23] e Bartels et al.[24] mostraram em estudos prospectivos que a liberação *in situ* do nervo ulnar é pelo menos tão eficaz quanto a transposição submuscular ou a transposição subcutânea, o que tem levado ao desenvolvimento, nos últimos anos, de técnicas cada vez menos invasivas, com resultados satisfatórios.

Tsai et al.[25] foi o primeiro a propor uma técnica assistida por endoscopia em 1989. Posteriormente, várias técnicas similares foram descritas por outros.[12,26–28]

As últimas revisões publicadas afirmam que a técnica aberta e a cirurgia endoscópica tiveram resultados clínicos, níveis de satisfação do paciente e taxa de recidivas semelhantes.[29] No entanto, a liberação endoscópica do nervo ulnar oferece ao paciente diversos benefícios em relação à cirurgia aberta, como redução da morbidade na área cirúrgica, minimização do risco de lesões das estruturas nobres adjacentes com significativa redução na taxa de complicações, recuperação mais rápida e resultados estéticos que geram um maior grau de satisfação dos pacientes devido ao menor tamanho da incisão.[29]

Na nossa série, nenhum paciente exigiu um segundo procedimento para nova liberação, pois, com a técnica descrita, atingimos níveis muito proximais e distais que evitam que pontos de potencial compressão não sejam liberados. Também não tivemos lesões dos nervos sensitivos cutâneos.

O custo do procedimento endoscópico é superior ao do procedimento tradicional aberto, podendo ser uma limitação em algumas circunstâncias. Este custo pode ser compensado, não obstante, caso o retorno às atividades laborais seja mais precoce.[4]

O autor Carratalá V. já publicou dois artigos com séries de pacientes tratados por compressão do nervo ulnar no cotovelo utilizando a técnica descrita por Cobb et al.,[26] que utiliza o sistema Endoscopic Cubital Tunnel Release System (Endorelease, Integra LifeSciences, Plainsboro, NJ, EUA) e uma óptica padrão de quatro milímetros, com bons resultados, semelhantes os da nossa série, realizada com o aparelho de Agee.[10,11,26]

O uso de técnicas de liberação endoscópica do nervo ulnar no cotovelo através de incisão mínima está aumentando e a maioria dos artigos publicados mostra um benefício significativo ao paciente.[1] No entanto, nosso estudo, como a maioria das publicações, é limitado pela falta de grupos de controle, pelo pequeno tamanho da amostra e por medidas de resultados não padronizados.

Conclusões

Os resultados do nosso estudo mostram dados consistentes de que a liberação endoscópica do túnel cubital com descompressão do nervo ulnar é uma técnica segura, confiável e com bons resultados, apresentando um alto índice de satisfação dos pacientes, com rápida melhora e com vantagens estéticas. Ressaltamos, porém, que se trata de uma técnica que exige treinamento prévio com procedimentos artroscópicos por parte do cirurgião.

Suporte Financeiro
O presente estudo não recebeu nenhum suporte financeiro de fontes públicas, comerciais ou sem fins lucrativos.

Conflito de Interesses
Os autores declaram não haver conflito de interesses.

Referências

1 Palmer BA, Hughes TB. Cubital tunnel syndrome. J Hand Surg Am 2010;35(01):153–163
2 Fernandes CH, Matsumoto MH, Honmoto PK, et al. Transposição anterior submuscular do nervo ulnar para o tratamento da síndrome do túnel cubital. Rev Bras Ortop 1998;33(06):465–471
3 Staples JR, Calfee R. Cubital Tunnel Syndrome: Current Concepts. J Am Acad Orthop Surg 2017;25(10):e215–e224
4 Cobb TK. Endoscopic cubital tunnel release. J Hand Surg Am 2010; 35(10):1690–1697
5 Mondelli M, Giannini F, Ballerini M, Ginanneschi F, Martorelli E. Incidence of ulnar neuropathy at the elbow in the province of Siena (Italy). J Neurol Sci 2005;234(1-2):5–10
6 Mirza A, Mirza JB, Lee BK, Adhya S, Litwa J, Lorenzana DJ. An anatomical basis for endoscopic cubital tunnel release and associated clinical outcomes. J Hand Surg Am 2014;39(07):1363–1369
7 Zlowodzki M, Chan S, Bhandari M, Kalliainen L, Schubert W. Anterior transposition compared with simple decompression for treatment of cubital tunnel syndrome. A meta-analysis of randomized, controlled trials. J Bone Joint Surg Am 2007;89(12): 2591–2598
8 Macadam SA, Gandhi R, Bezuhly M, Lefaivre KA. Simple decompression versus anterior subcutaneous and submuscular transposition of the ulnar nerve for cubital tunnel syndrome: a meta-analysis. J Hand Surg Am 2008;33(08):1314.e1–1314.e12
9 Nabhan A, Ahlhelm F, Kelm J, Reith W, Schwerdtfeger K, Steudel WI. Simple decompression or subcutaneous anterior transposition of the ulnar nerve for cubital tunnel syndrome. J Hand Surg [Br] 2005;30(05):521–524
10 Carratalá V, Lucas F, Correa N, Sánchez-Alepuz E. Liberación endoscópica del túnel cubital. Rev Esp Artrosc Cir Articul 2018; 25(02):184–192
11 V. Carratalá VLucas-García F, Sánchez E, Calero R. Descompresión endoscópica del túnel cubital, técnica y experiencia. Rev Iberoam Cir Mano 2014;42(01):9–17
12 Bain GI, Bajhau A. Endoscopic release of the ulnar nerve at the elbow using the Agee device: a cadaveric study. Arthroscopy 2005;21(06):691–695
13 Stadie AT, Keiner D, Fischer G, Conrad J, Welschehold S, Oertel J. Simple endoscopic decompression of cubital tunnel syndrome

with the Agee system: anatomic study and first clinical results. Neurosurgery 2010;66(6, Suppl Operative)325–331, discussion 331–332
14 Dellon AL, Hament W, Gittelshon A. Nonoperative management of cubital tunnel syndrome: an 8-year prospective study. Neurology 1993;43(09):1673–1677
15 Elhassan B, Steinmann SP. Entrapment neuropathy of the ulnar nerve. J Am Acad Orthop Surg 2007;15(11):672–681
16 Ahcan U, Zorman P. Endoscopic decompression of the ulnar nerve at the elbow. J Hand Surg Am 2007;32(08):1171–1176
17 Fowler JR. Endoscopic cubital tunnel release. J Hand Surg Am 2014;39(10):2064–2066
18 Mitsionis GI, Manoudis GN, Paschos NK, Korompilias AV, Beris AE. Comparative study of surgical treatment of ulnar nerve compression at the elbow. J Shoulder Elbow Surg 2010;19(04):513–519
19 Goldberg BJ, Light TR, Blair SJ. Ulnar neuropathy at the elbow: results of medial epicondylectomy. J Hand Surg Am 1989;14(2 Pt 1):182–188
20 Sousa M, Aido R, Trigueiros M, Lemos R, Silva C. Cubital compressive neuropathy in the elbow: in situ neurolysis versus anterior transposition - comparative study. Rev Bras Ortop 2014;49(06):647–652
21 Dellon AL. Review of treatment results for ulnar nerve entrapment at the elbow. J Hand Surg Am 1989;14(04):688–700
22 Gervasio O, Gambardella G, Zaccone C, Branca D. Simple decompression versus anterior submuscular transposition of the ulnar nerve in severe cubital tunnel syndrome: a prospective randomized study. Neurosurgery 2005;56(01):108–117, discussion 117
23 Biggs M, Curtis JA. Randomized, prospective study comparing ulnar neurolysis in situ with submuscular transposition. Neurosurgery 2006;58(02):296–304, discussion 296–304
24 Bartels RH, Verhagen WI, van der Wilt GJ, Meulstee J, van Rossum LG, Grotenhuis JA. Prospective randomized controlled study comparing simple decompression versus anterior subcutaneous transposition for idiopathic neuropathy of the ulnar nerve at the elbow: Part 1. Neurosurgery 2005;56(03):522–530, discussion 522–530
25 Tsai TM, Bonczar M, Tsuruta T, Syed SA. A new operative technique: cubital tunnel decompression with endoscopic assistance. Hand Clin 1995;11(01):71–80
26 Cobb TK, Tyler J, Sterbank P, Lemke J. Efficiency of endoscopic cubital tunnel release. Hand (N Y) 2008;3(02):191
27 Hoffmann R, Lubahn J. Endoscopic cubital tunnel release using the Hoffmann technique. J Hand Surg Am 2013;38(06):1234–1239
28 Mirza A, Reinhart MK, Bove J, Litwa J. Scope-assisted release of the cubital tunnel. J Hand Surg Am 2011;36(01):147–151
29 Sochacki KR, Bernstein DT, Harris JD, Liberman SR. Endoscopic decompression of the ulnar nerve in the cubital tunnel yields similar outcomes but a lower complication rate than open decompression: a systematic review and meta-analysis. J Isakos 2017;2(01):8–13