Seleção de enxerto entre autoenxerto e aloenxerto de tendão na reconstrução do ligamento cruzado anterior com base na perspectiva histológica: uma metanálise

Graft Selection Between Tendon Autograft and Allograft in Anterior Cruciate Ligament Reconstruction Based on the Histological Perspective: A Meta-Analysis

Celleen Rei Setiawan[1] I Gusti Ngurah Wien Aryana[1]

[1] Departamento de Ortopedia e Traumatologia, Sanglah General Hospital, Faculty of Medicine, Udayana University, Denpasar, Bali, Indonésia.

Rev Bras Ortop 2023;58(3):388–396.

Endereço para correspondência Celleen Rei Setiawan, M.D., Sanglah General Hospital, Jl. Diponegoro, Dauh Puri Klod, Kec. Denpasar Bar., Kota Denpasar, Bali 80113, Indonésia (e-mail: Celleenrei0806@gmail.com).

Resumo

Objetivo: O objetivo desta metanálise comparar a cicatrização de ligamentos no autoenxerto e aloenxerto na reconstrução do ligamento cruzado anterior (LCA).

Métodos: A seleção dos estudos adequados foi realizada de acordo com as diretrizes de Relatórios Preferenciais para Revisões Sistemáticas e Metanálises (*Preferred Reporting Items for Systematic Reviews and Meta-Analyses* – PRISMA). Uma análise estatística foi feita usando um gerente de revisão. Os relatórios eletrônicos foram pesquisados usando os bancos de dados PubMed, Medline e Cochrane Library. Os critérios de inclusão foram estudos em animais e a histologia celular de ambos os enxertos como desfecho.

Resultado: A pesquisa inicial revelou 412 artigos potenciais. Após a retirada das duplicatas, restaram 246 artigos. Então, 14 artigos foram obtidos e selecionados pela relevância e elegibilidade. Os artigos relevantes foram pesquisados manualmente, verificando sua elegibilidade e detalhando os estudos para não perder os relatórios incluídos. Posteriormente, foram incluídos 5 estudos, com um total de 232 amostras, relatando os resultados de biópsia com histologia quantitativa de cicatrização de

Palavras-chave
- Adolescente
- Aloenxerto
- Autoenxertos
- Reconstrução do ligamento cruzado anterior.

Trabalho desenvolvido no Departamento de Ortopedia e Traumatologia, Sanglah General Hospital, Faculty of Medicine, Udayana University, Denpasar, Bali, Indonésia.

recebido
04 de Julho de 2022
aceito
04 de Outubro de 2022

DOI https://doi.org/10.1055/s-0043-1768618.
ISSN 0102-3616.

© 2023. Sociedade Brasileira de Ortopedia e Traumatologia. All rights reserved.
This is an open access article published by Thieme under the terms of the Creative Commons Attribution-NonDerivative-NonCommercial-License, permitting copying and reproduction so long as the original work is given appropriate credit. Contents may not be used for commercial purposes, or adapted, remixed, transformed or built upon. (https://creativecommons.org/licenses/by-nc-nd/4.0/)

Thieme Revinter Publicações Ltda., Rua do Matoso 170, Rio de Janeiro, RJ, CEP 20270-135, Brazil

ligamento entre aloenxerto e autoenxerto. As amostras de biópsia nesses estudos foram examinadas sob microscópio leve ou eletrônico, para análise da área de distribuição celular e estágios de ligamentização em cada grupo. As metanálises encontraram diferença significativa entre autoenxerto e aloenxerto (Heterogeneidade, I2 = 89%; Diferença média, 95% intervalo de confiança [IC] = −34,92, −54,90, −14,93; $p = 0{,}0006$). Também há uma diferença significativa nos dois enxertos na contagem celular de mais de 24 semanas (Heterogeneidade, I2 = 26%; Diferença média, 95% IC = −14,59 , −16,24, −12,94; $p < 0{,}00001$).

Conclusão: Na presente metanálise, o autoenxerto mostra resultados significativos quando comparado ao aloenxerto, com mais acúmulo celular e resposta de remodelagem mais rápida no processo de ligamentização sendo observado no primeiro. No entanto, será necessário um estudo clínico maior para enfatizar o resultado desta literatura.

Abstract

Objective: The purpose of this meta-analysis is to compare ligament healing on autograft and allograft in anterior cruciate ligament (ACL) reconstruction.

Methods: The selection of appropriate studies was conducted according to the Preferred Reporting Items for Systematic Reviews and Meta-Analyses (PRISMA) guidelines. We made a statistical analysis using a review manager. Electronic reports were searched using the PubMed, Medline, and Cochrane Library databases. The inclusion criteria were animal studies and cellular histology of both grafts as an outcome.

Results: The initial search revealed 412 potential articles. After duplicates were removed, 246 articles remained. Then, 14 articles were obtained and chosen for relevance and eligibility. The relevant articles were searched manually, checking for eligibility and detailing the studies in order not to miss the included reports. Subsequently, 5 studies were included, with a total of 232 samples, reporting the biopsy results with quantitative histology of ligament healing between allograft and autograft. The biopsy samples in those studies were examined under light or electron microscopes, to analyze the cellular distribution area and ligamentization stages in each group. The meta-analyses found significant difference between autograft and allograft (Heterogeneity, I2 = 89%; Mean Difference, 95% confidence interval [CI] = −34.92, −54.90, −14.93; $p = 0.0006$). There is also a significant difference on both graft in cellular count at over 24 weeks (Heterogeneity, I2 = 26%; Mean Difference, 95% CI = −14.59, −16.24, −12.94; $p < 0.00001$).

Conclusion: In the current meta-analysis, autograft shows significant results when compared to allograft, with more cellular accumulation and faster remodeling response on the ligamentization process being noticed in the former. However, a larger clinical trial will be needed to emphasize this literature's result.

Keywords
- Adolescent
- Allograft
- Anterior cruciate ligament reconstruction
- Autograft

Introdução

A lesão no ligamento cruzado anterior (LCA) do joelho é uma das mais encontradas em populações jovens. Embora não seja bem-definida, algumas literaturas estimaram que a incidência varia de 30 a 78 por 100.000 pessoas ao ano.[1] Além disso, a ruptura do LCA também pode causar morbidade significativa, prejudicando a estabilidade do joelho e resultando em dificuldade para participar de atividades esportivas, além de aumentar o risco de lesão de menisco e estar associada a danos estruturais. Devido à alta incidência de lesão do LCA, a reconstrução cirúrgica desempenha um papel importante na restauração da função do joelho, especialmente no campo da Ortopedia Esportiva.[2]

Ao contrário de outros tecidos, como o ligamento colateral medial (LCM), o LCA não cicatrizará espontaneamente quando rompido. A razão ainda não está clara, mas pode ser causada pela falta de abastecimento vascular ou devido à falha intrínseca das células LCA para produzir novo colágeno. A estrutura principal do LCA é 90% composta de colágeno tipo 1 e o restante do colágeno tipo III, ambos excretados intracelulares e modificados extracelulares; e que são

automontados nas microfibrilas. O colágeno no LCA será degradado continuamente dentro de 300 a 500 dias. Outras moléculas além das de colágeno compreendem apenas 1% do peso seco do ligamento, incluindo proteoglicanos (condroitina-4-sulfato e sulfato de dermatan). Os fibroblastos também estão localizados na linha de colágeno, funcionando como uma comunicação celular para coordenar o processo celular e metabólico, além de produzir e manter matriz extracelular.[3–6]

Quando o ligamento é exposto a peso prolongado, sua massa e sua carga para falha aumentam, especialmente se a carga for maior do que a quantidade sustentada, causando ruptura parcial ou completa do ligamento. A ruptura completa do ligamento exigirá reconstrução cirúrgica usando autoenxerto ou aloenxerto. O autoenxerto fornece *scaffold* como uma composição próxima à composição natural do ligamento nativo. Alguns estudos experimentais avaliaram o processo de remodelação do autoenxerto no pós-operatório, incluindo alterações celulares como o crescimento vascular e a proliferação do fibroblasto. A princípio, a fase inflamatória acontecerá de minutos até 48 a 72 horas após a cirurgia; seguida da fase de reparação, que inicia sinais de proliferação de fibroblastos para reconstruir a matriz tecidual do ligamento. A fase final é a de remodelação, que pode durar anos, em que o enxerto começa a se assemelhar ao tecido ligamentar normal. Além disso, alguns cientistas acreditam que a ligamentização ocorre apenas na porção externa do enxerto, a revascularização precoce na superfície do enxerto ocorrerá dentro de 2 a 4 semanas, e a zona avascular na substância média do enxerto existe mesmo após 6 a 12 meses. De acordo com algumas pesquisas, o autoenxerto começará a aparecer como tecido ligamentar "normal" dentro de 9 meses. A principal vantagem no autoenxerto é a ausência de reação do corpo estranho, já que o enxerto foi retirado do mesmo tecido corporal. Independentemente dessa vantagem, o autoenxerto também está associado a alguma morbidade, como desconforto e diminuição da amplitude de movimento sobre a área do doador, o que pode afetar a reabilitação pós-operatória.[5–7]

Como alternativa, o aloenxerto é um tecido retirado de doador da mesma espécie. Existem algumas vantagens para o uso de aloenxerto, como menor tempo de cirurgia e ausência de morbidade do sítio de doação. A maior desvantagem é o risco de transmissão de doenças.[8] Ainda assim, alguns estudos consideram o aloenxerto como o melhor substituto para o autoenxerto.[6]

Um método padrão para avaliar o processo de remodelagem da cicatrização do enxerto do tendão ósseo é um exame histológico do tecido do enxerto.[9,10] Por conta das dificuldades de obtenção do exame histológico humano devido à pesquisa ética, há um número limitado de estudos experimentais que comparam diretamente a ligamentização do autoenxerto e do aloenxerto, e alguns estudos de contradição sobre qual a melhor opção de enxerto para reconstrução do LCA. Para avançar ainda mais, deve ser realizada uma análise minuciosa dos estudos experimentais anteriores sobre o processo de histologia em autoenxerto e aloenxerto. O objetivo desta revisão é analisar sistematicamente o processo de reprodução de autoenxerto e aloenxerto com base nos achados histológicos.

Materiais e Métodos

Estratégia de pesquisa

Essa revisão sistemática foi realizada de acordo com as Diretrizes de Relatórios Preferenciais para Revisões Sistemáticas e Metanálises (PRISMA).[11,12] A busca de estudos foi feita nos bancos de dados PubMed, Science Direct e a Cochrane Library em 23 de maio de 2020, para identificar todos os estudos publicados relatando a cicatrização de ligamentos com base no processo histológico, comparando autoenxerto e aloenxerto para reconstrução do LCA. Extraímos os critérios de elegibilidade em palavras-chave do Operador Booleano. As palavras-chave utilizadas são "ligamentização" OU "processo de consolidação de ligamentos" OU "remodelagem" E "autoenxerto-tendão" OU "autotransplante de tendão" OU "enxerto autólogo" E "aloenxerto-tendão" OU "alotransplante de tendão" E "reconstrução de LCA" OU "reconstrução do ligamento cruzado anterior" OU "cirurgia do LCA" OU "cirurgia do Ligamento Cruzado Anterior."

Todos os aspectos inerentes a cada estudo, incluindo qualidade do estudo, objetivo, seleção do estudo, dados variáveis, risco de avaliação de viés e dados irrelevantes foram analisados pelos primeiros autores. Todos os resumos e títulos de todos os estudos foram lidos e selecionados adequadamente por decisão do primeiro autor. Registros duplicados e estudos irrelevantes foram removidos nesta fase. Então, o segundo autor decidiu se os estudos deveriam ser analisados, como especialista em Cirurgia Esportiva Ortopédica. Além disso, os estudos submetidos à primeira triagem foram avaliados por ambos autores a partir dos critérios de inclusão e exclusão.

Critérios de Inclusão e Exclusão

Utilizamos o método PICO (População, Intervenção, Comparação e Desfecho). Os critérios de inclusão foram populacionais (estudos em animais) com a intervenção sendo cirurgia de reconstrução do LCA utilizando autoenxerto e aloenxerto. A comparação foi a cura celular com base nos achados histológicos entre autoenxerto e aloenxerto.

Foram excluídos relatórios de caso, séries de casos, artigos de revisão e todos os artigos com nível de evidência superior a II (►**Tabela 1**). Todos os estudos submetidos à reconstrução do LCA utilizando apenas autoenxerto ou aloenxerto também foram excluídos.

Protocolos adequados de estudo para verificação de resultados, bem como documentação compreensível do processo de remodelação.

Avaliações de Qualidade do Estudo

Os autores pesquisaram os estudos por títulos e resumos com base em critérios de inclusão. Em seguida, foram extraídos artigos completos adequados ao tema de todas as bases de dados. Os autores tiveram uma reunião e discutiram quais estudos altamente relevantes deveriam ser incluídos. Foi feita a avaliação de qualidade e conteúdo de estudos, e

Tabela 1 Estudo utilizado nesta metanálise

Autores	*Journal*	*País*	*Faixa de data do procedimento*	*Design de estudo*	*Nível de Evidência*
Razi, 2009	*Journal of Orthopaedic Surgery and Research*	*Irã*	*2006 - 2012*	*Estudo prospectivo de coorte*	*III*
Barber, 2014	*The Arthroscopy Association of North America*	*EUA*	*2001 - 2012*	*Estudo Comparativo Retrospectivo*	*III*
Larson, 2016	*The Arthroscopy Association of North America*	*EUA*	*2002 - 2007*	*Série de casos*	*IV*
Li, 2012	*The American Journal of Sports Medicine*	*China*	*NA*	*Estudo prospectivo de coorte*	*III*
Engelman, 2014	*The American Journal of Sports Medicine*	*EUA*	*2005 - 2009*	*Estudo de Controle de Casos*	*III*
Sun, 2011	*The Journal of Arthroscopic and Related Surgery*	*China*	*2005 - 2008*	*Estudo comparativo prospectivo*	*II*
Tian, 2016	*The American Jorunal of Sports Medicine*	*China*	*2008 - 2009*	*Ensaio controlado randomizado*	*II*

quaisquer discordâncias foram discutidas para finalizar um estudo altamente qualificado e elegível.

Todos os aspectos dos estudos, incluindo qualidade metodológica, dados variáveis e risco de avaliação de viés, foram avaliados com preenchimento de formulários (►**Fig. 1**), que foram coletados pelo autor principal. Finalmente, os autores se reuniram para discutir quaisquer pontos contraditórios.

Análise estatística

Medimos o resultado em metanálise usando o programa Review Manager (RevMan. The Nordic Cochrane Center, Cochrane Collaboration, Odense, Dinamarca), versão 5.3. A heterogeneidade interestudo foi computada com o teste $\chi 2$, com resultados sendo considerados heterogêneos se $I^2 < 50\%$. Para o resultado contínuo, utilizou-se a diferença média (DM) e a razão de chances (*odds ratio* – OR) para resultados dicotômicos. Os autores também avaliaram o impacto clínico desta revisão de metanálise utilizando uma análise sequencial de ensaio (*trial sequential analysis* – TSA) com o software estatístico da TSA (Copenhagen Trial Unit, Copenhague, Dinamarca), versão beta 0.9. O resultado é considerado significativo se a curva Z cruzar a linha de futilidade.

Resultado

Resultado da pesquisa

A pesquisa inicial pela PubMed, MEDLINE e Cochrane Library revelou 412 artigos potenciais. Os registros restantes após a retirada das duplicatas foram de 246 artigos. Destes, 14 artigos foram obtidos e selecionados para relevância e elegibilidade. Os artigos relevantes foram pesquisados manualmente, com verificação de elegibilidade e detalhes estudados para não perder relatórios incluídos. Posteriormente, foram incluídos 5 estudos nesta metanálise, relatando resultados de biópsia com histologia quantitativa de cicatrização de



Fig. 1 Diagrama de fluxo descrevendo a estratégia de realização deste estudo com base na diretriz do PRISMA.

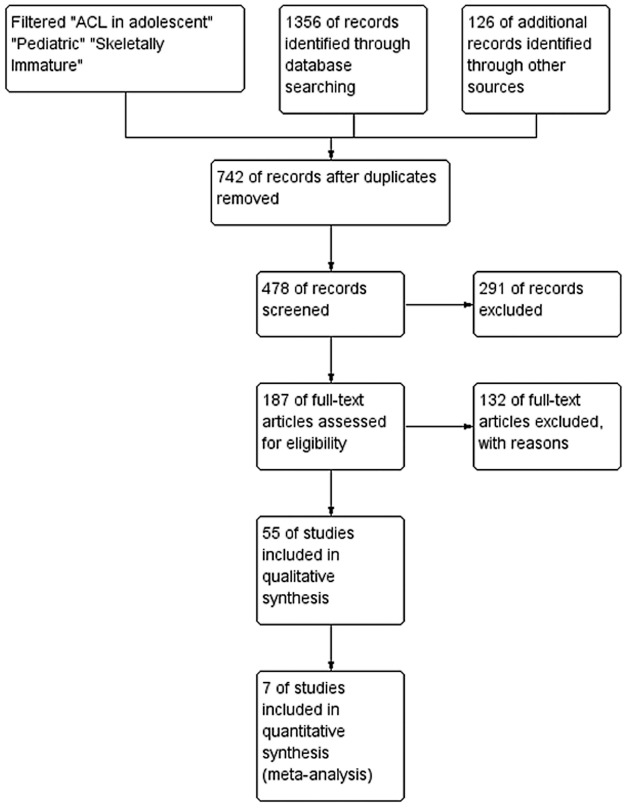

Fig. 2 Resumo de risco de viés: revisar os julgamentos dos autores sobre cada item de risco de viés para cada estudo incluído.

ligamento entre aloenxerto e autoenxerto. Os 9 estudos excluídos não forneceram comparação de ligamento entre aloenxerto e autoenxerto, nem um prazo de ligamentização. Ao final do processo seletivo, foram incluídos 5 estudos com modelos animais, conforme mostrado na ►**Fig. 2**. A amostra total de todos os estudos é de 232 modelos animais.[7,13–16] Todos os estudos foram prospectivos de desenho de estudos com pontos de tempo designados para exame de histologia.

Todos os artigos apresentaram nível variado de evidência, do nível I ao II (►**Tabela 1**). A duração do acompanhamento começou no início do pós-operatório até o máximo de 54 semanas. Os modelos animais usados foram mamíferos como ovelhas merino, cabras e coelhos neozelandeses. Cada critério de estudo foi listado na ►**Tabela 2**.

Reconstrução do LCA

Todos os estudos incluídos tinham grupos de transplante de autoenxerto e aloenxerto, com quatro deles utilizando o tendão flexor como aloenxerto e autoenxerto. Os tipos de preparação de autoenxerto e aloenxerto foram variados. Todos os estudos usaram de transplante de enxerto com diâmetro de 6 a 7 mm. Esses estudos realizaram artrotomia e o LCA nativo extirpado, seguido pela reconstrução do LCA. As fixações do enxerto também variaram, desde botão de fixação da tíbia, femoral, parafuso esponjoso e pontos de Krakow. Após os procedimentos cirúrgicos, cada animal foi imobilizado em gaiola individual.

Exame de Enxerto

Os animais foram eutanizados em tempos fixos variando de 2 até 52 semanas, e o processo de cura foi avaliado por histomorfometria. Apenas um estudo avaliou a macroscopia bruta do início do tratamento do enxerto, a partir das duas semanas iniciais após a cirurgia, e encontrou acúmulo de fluido sinovial sobre a inserção do enxerto.[13] Amostras de tecido foram colhidas do tecido médio do feixe de enxerto até os locais de inserção do enxerto; apenas três estudos mostraram o tamanho da amostra no local da biópsia que variava de corte livre em torno de 7 to 8 µm.[14–16] Também realizaram coloração de H&E seguida de análise histológica realizada sob microscópios de luz convencional e/ou eletrônico elevado.

Processo de ligamentização

Para documentar o processo de ligamentização, todos os estudos avaliaram diferentes aspectos, como distribuição e morfologia celular, aparecimento de células inflamatórias, vascularização, matriz extracelular, fases de cicatrização e tempo de cicatrização. Os aspectos que todos esses estudos avaliaram são a distribuição celular do enxerto remodelador, fase de cura e duração do processo de cura. A segunda análise da artroscopia e da histologia foi iniciada em 2 até 54 semanas, como visto nas ►**Figs. 1** e **2**.[7,13–16] A mudança inicial de remodelagem e processo degenerativo pode ser vista 2 semanas após o operatório. No tendão periférico, a matriz regular será substituída por tecido conjuntivo denso.[13] Em 6 semanas de pós-operatório, houve proliferação celular de osteoblasto e vaso sanguíneo recém-formado, marcadamente diferente entre aloenxerto e autoenxerto, com menor celularidade no primeiro.[7,14,15] O *crimp* de colágeno começa a se reorganizar em direção ao centro do enxerto e a ossificação endocondral começa na junção do tendão ósseo ao longo de 12 semanas em ambos os enxertos.[7] A formação celular e o componente vascular se assemelham ao LCA intacto em 48 semanas no autoenxerto. A densidade de miofibroblastos continuará aumentando ao longo de 52 semanas, quando a distribuição celular e morfologia foi melhorada em cada enxerto.[7,15]

Dos artigos inclusos nesta pesquisa, 4 avaliaram que houve menos proliferação celular e vascular no tendão de aloenxerto, em vez de autoenxerto. Além disso, 4 dos 5 estudos incluídos foram avaliados em diferentes estágios de ligamentização do que os já observados até 54 semanas.[7,14–16] Apenas um estudo foi observado em curto período, até 8 semanas.[13] Os 4 outros relatórios mencionaram três estágios diferentes de ligamentização com características semelhantes de alterações histológicas.[7,14–16] A cura do aloenxerto e do autoenxerto tem fases e período de ligamentização semelhantes, exceto pela densidade das células, distribuição celular em cada fase e vascularização do enxerto tendinoso, que nunca chegarão ao nível do LCA nativo.[10]

Realizamos uma metanálise na contagem celular de 6 a 8 semanas com um resultado estatisticamente significativo entre autoenxerto e aloenxerto (Heterogeneidade, $I^2 = 89\%$; DM, intervalo de confiança de [IC] 95% = −34,92, −54,90,

Tabela 2 Resultado característico dos estudos incluídos

Parâmetros	Razi et al 2019			Barber et al 2014			Larson et al 2016			Li et al 2012			Engelman et al 2014		
	Aloenxerto (n = 13)	Autoenxerto (n = 18)	Valor-p	Aloenxerto (n = 28)	Autoenxerto (n = 53)	Valor-p	Aloenxerto (n = 8)	Autoenxerto (n = 22)	Valor-p	Aloenxerto (n = 30)	Autoenxerto (n = 22)	Valor-p	Aloenxerto (n = 38)	Autoenxerto (n = 35)	Valor-p
Resultados Primários															
Falha no enxerto	6 (46,2%)	7 (38,9%)		2 (7,1%)	5 (9,4%)	0,85	3 (37,5%)	2 (9%)	0,10	0	0	>0,99	11 (28,95%)	4 (11,43%)	0,3756
Teste Lachman positivo	6 (46,2%)	7 (38,9%)	0,68	3 pt (gr 1 +)	3 pt (gr 1 +)		3 (37,5%)	2 (9%)		6 (20%) gr 1+	4 (18,2%) gr 1+		0	0	
Teste de mudança pivô positivo	0	0		2 pt	4 pt		0	0					0	0	
Tradução articular do joelho (Artrômetro KT, RM)	Lado a lado: -	Lado a lado: -		Lado a lado: 0,59 mm (DP = 1,5) < 3 mm: 22 pt 3–5 mm: 3 pt > 5 mm: 0	Lado a lado: 0,34 mm (DP = 1,9) < 3 mm: 43 pt 3–5 mm: 6 pt > 5 mm: 1	0,58	Média lado a lado: 0,4 ± 2,4 mm		<0,01	0,42 ± 0,04 mm	0,43 ± 0,02 mm	0,5908	10,81% pt	15,63% pt	0,5538
Pontuações do IKDC	84,3 ± 3,2	85,6 ± 4,4	0,39	1,9–2,9 (pré-pós-operatório) (2,4 ± 0,5)	3,3–3,1 (pré-pós-operatório) (3,2 ± 0,09) (	0,32	68,2–91,8 (−27,7–(−18,0) IC 95% Média: 80 ± 11,8		<0,01	92,6 ± 5,9	93,3 ± 5,2	P = 0,644	94 ± 5	88 ± 10	0,4817
Pontuações de Cincinnati				54,6–86,2 (pré-pós-operatório) (70,4 ± 15,8)	39,5–85,1 (pré-pós-operatório) (62,3 ± 22,8)	0,76	75–93,1 (−26,4(−12,1) IC 95% (94 ± 9,05)		<0,01						
KOOS	78 ± 7,2	75 ± 7,4	> 0,05												
Pontuações de Lysholm				60,3–89,9 (pré-pós-operatório) (75,1 ± 14,8)	44,8–87,0 (pré-pós-operatório) (65,9 ± 21,1)	0,43	79,3–91,5 (−20,1(−6,4) IC 95% (85,4 ± 6,09)		<0,01	93,4 ± 5,2	94,3 ± 5,4	P = 0,543	91,5 ± 6,5	84,5 ± 6,5	0,4650
Resultados Secundários															
Cirurgia de revisão	6 pt	7 pt		2 pt	5 pt		3 pt	2 pt		0	0		11 pt	4 pt	
Infeção	0	1 pt (5,6)													

*Os valores em Falhas de Enxerto e Teste de Lachman são relatados como número (porcentagem). Valores em IKDC, Cincinnati e Lysholm são relatados como medianos (alcance interquartil). IKDC (Comitê Internacional de Documentação do Joelho).

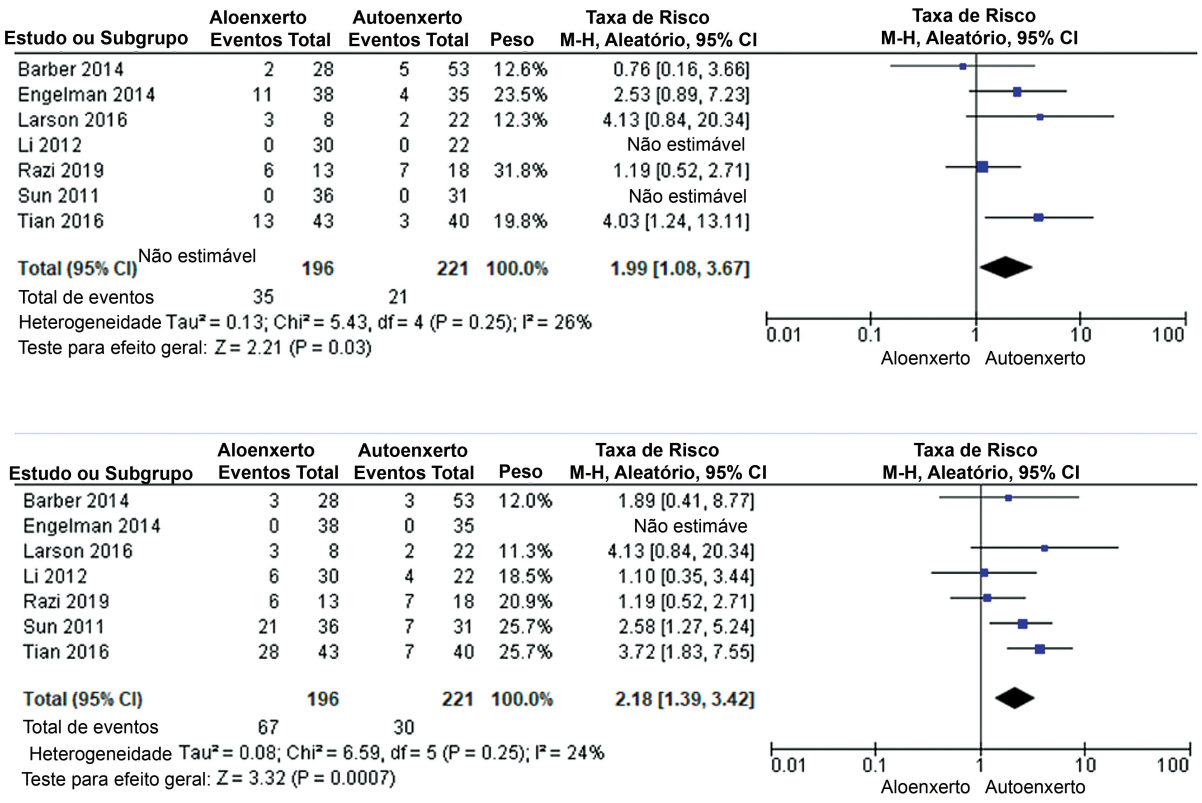

Fig. 3 Comparação: Aloenxerto vs Autoenxerto; Resultado: Falha no enxerto, teste de Lachman > +1, Pontuação IKDC, Cirurgia de Revisão.

−14,93; $p = 0{,}0006$). A contagem celular em mais de 24 semanas também foi estatisticamente significativa entre ambos os enxertos (Heterogeneidade, $I^2 = 26\%$; DM, IC 95% = −14,59, −16,24, −12,94; $p < 0{,}00001$) (►**Fig. 3**).

Discussão

Hoje em dia, o aloenxerto ganhou mais popularidade do que autoenxerto na reconstrução do LCA, por conta do tempo cirúrgico reduzido, da baixa morbidade do doador, e da falta de mudança no rastreamento patelofemoral.[2] No entanto, existem debates sobre o aloenxerto irradiado, que utiliza irradiação gama e tem maior impacto na cura do enxerto. Vários estudos sobre o processo de cura de aloenxertos descobriram que este ocorria da mesma maneira que o autoenxerto, mas com uma taxa mais lenta de cura. Gulotta et al.[3] descobriu que congelar os componentes de aloenxerto durante a sua preparação também desnaturará os componentes da superfície celular, resultando na diminuição da imunogenicidade do enxerto e causando o ligamento de aloenxerto hipocelular e limitação da resposta imune durante os primeiros estágios de cicatrização.[3,9] Por outro lado, o autoenxerto tem algumas vantagens sobre o aloenxerto, inclusive a diminuição do risco de transmissão de doenças durante a reconstrução do LCA; alguns autores também demonstraram que a incorporação de enxerto entre enxerto de tendão e inserção óssea apresentou taxa maior em relação ao aloenxerto.[6,13]

De acordo com os estudos incluídos, baseados na distribuição celular, vascularização e outros sinais de histologia de maturação do enxerto, existem três fases distintas consecutivas de ligamentização. Pauzenberger et al.,[10] em uma revisão com base em quatro estudos, descobriu que a fase inicial de cura começa de 2 até 12 semanas, seguida de remodelagem até 48 semanas, até a fase final de maturação que estará em curso até 48 meses.[6,10] Utilizando principalmente modelos animais para avaliar o processo de ligamentização em aloenxerto e autoenxerto, Gulotta et al.[3] revela que a cicatrização intra-articular de ambos os enxertos tem o mesmo processo, desde a fase inicial até a remodelação progressiva e a maturação, a diferença sendo que aloenxerto depende da cicatrização osso-tendão e cura através do tecido fibrovascular com ancoragem da formação de fibra de Sharpey e nova produção óssea, primeira cicatrização de aloenxerto será submetida a osteonecrose sobre a inserção do enxerto ósseo tendinoso, seguido de incorporação enxerto-túnel.[3,10] Vários estudos experimentais também não encontraram diferenças na reconstrução do LCA, usando aloenxerto ou autoenxerto do tendão patelar. Por outro lado, Jackson et al.[14] usaram tendão patelar de cabra para demonstrar que havia uma taxa de cura mais lenta e a incorporação menos completa de enxertos de tendões a um túnel de inserção em comparação com o autoenxerto. A reconstrução do LCA com aloenxerto deve ser protegida da carga máxima por um período maior de tempo.[14,17] Outro relatório demonstrou formação de miofibroblastos e *crimp* de

Parameters	*Tian et al 2016*			*Sun et al 2011*		
	Aloenxerto (n = 43)	*Autoenxerto (n = 40)*	*Valor-p*	*Aloenxerto (n = 36)*	*Autoenxerto (n = 31)*	*Valor-p*
Resultados Primários						
Falha no enxerto	*(13)30,2%*	*(3) 7,5%*	*0,001*	*0*	*0*	*NA*
Teste Lachman positivo	*Gr 0: 15 (34,9%) Gr I: 16 (37,2%) Gr II: 12 (27,9%) Gr III: 0*	*Gr 0: 33 (82,5%) Gr I: 4 (10%) Gr II: 3 (7,5%) Gr III: 0*	*0,001*	*Gr 0: 29 (80,6%) Gr I: 11 (35,5%) Gr II: 10 (32,3%) Gr III:0*	*Gr 0: m10 (32,3%) Gr I: 4 (11,1%) Gr II: 3 (8,3%)*	*0,00011*
Teste de mudança pivô positivo	*Gr 0: 27 (62,5%) Gr I: 11 (25,6%) Gr II: 5 (11,6%) Gr III: 0*	*Gr 0: 37 (92,5%) Gr I: 3 (7,5%) Gr II: 0 Gr III: 0*	*0,004*	*19 (61,3%) gr 0 8 (25,8%) gr 1 4 (12,9%) gr 2*	*33 (91,7%) gr 0 3 (8,3%) gr 1*	*0,008*
Tradução articular do joelho (Artrômetro KT, RM)	*Lado a lado: 5,5 mm (DP = 1)*	*Lado a lado: 2,4 mm (0,7)*	*0,04*	*Lado a lado: 5,6 mm (DP = 3,1) < 3 mm: 10 (32,3%) > 5mm: 10 (32,3%)*	*Lado a lado: 2,5 mm (DP = 0,7) < 3 mm: 31 (86,1%) > 5mm: 3 (8,3%)*	*0,00017*
Pontuações do IKDC	*85 ± 11*	*89 ± 9*	*0,0748*	*83 + 10*	*87 + 10*	*0,208*
Pontuações de Cincinnati	*87 ± 12*	*90 ± 10*	*0,2214*	*85 + 13*	*88 + 11*	*0,212*
Pontuações de Lysholm	*86 ± 9*	*90 ± 11*	*0,0727*	*87 + 11*	*89 + 8*	*0,353*
Resultados Secundários						
Cirurgia de revisão	*0*	*0*		*0*	*0*	
Infeção				*0*	*0*	

**Os valores em Falhas de Enxerto e Teste de Lachman são relatados como número (porcentagem). Valores em IKDC, Cincinnati e Lysholm são relatados como medianos (alcance interquartil). IKDC (Comitê Internacional de Documentação do Joelho).*

colágeno; a expressão de miofibroblastos foi maior, a restauração mais rápida e a organização do *crimp* de colágeno foi melhor em autoenxerto; este processo ocorre na fase inicial de cura do autoenrxerto.[5,7,18] Outro estudo, por Nikolaou et al.,[8] usando aloenxerto criopreservado (−80º C) em caninos como modelo de estudo descobriu que não havia interrupção de cura e efeito sobre propriedades biomecânicas, então as estruturas de aloenxerto ainda eram semelhantes ao autoenxerto. Shino et al.,[19] que usaram aloenxerto congelado (−20º C) em modelos de cães, também encontraram um processo de cura semelhante com autoenxerto. Ao longo de 30 semanas, o aloenxerto terá propriedades mecânicas como as do LCA nativo anterior e, com mais de 52 semanas, o ligamento cruzado anterior será semelhante à sua composição normal.

Além disso, esta revisão mostra o conceito de ligamentização geral entre autoenxerto e aloenxerto proposto em modelos animais. A ligamentização do enxerto é um contínuo da biologia e um processo dependente do tempo. A diferenciação da cura do enxerto entre autoenxerto e aloenxerto é útil para a escolha pré-operatória do enxerto e para a determinação do tempo de reabilitação pós-operatória. Entretanto, não há consenso na revisão atual quanto ao prazo do processo de ligamentização, já que cada estudo tem histologia quantitativa diferente da cura do enxerto.

Limitações

A validade desta revisão é determinada pela qualidade dos estudos incluídos, que têm intervalo de publicação de 1993 a 2012. Como diferentes técnicas cirúrgicas de reconstrução do LCA foram progressivamente desenvolvidas, vários modelos animais foram utilizados, mas nenhum dos estudo analisados aqui utilizaram modelos humanos. Enquanto isso, os animais tinham uma taxa maior de cura de enxerto em comparação aos humanos. No entanto, nenhum dos estudos anteriores em humanos havia comparado a cicatrização de ligamentos em cada tipo de enxerto, já que um segundo procedimento invasivo quase nunca foi feito. Esses estudos com modelos animais podem ser uma referência inicial para comparar a cicatrização de ligamentos com outros estudos que utilizaram maior população e humanos como modelo de estudo. A heterogeneidade interestudo com parâmetros diferentes pode interferir nos resultados, como vários métodos de estudo de histologia e resultados quantitativos de histologia. Além disso, ainda há um número limitado de estudos anteriores que compararam a ligamentização entre aloenxerto e autoenxerto. Outros estudos clínicos são necessários para comparar a melhor cicatrização entre autoenxerto e aloenxerto, com base nas revisões de histologia, para aumentar a taxa de sucesso da reconstrução do LCA. Esses

estudos clínicos parecem ser importantes em relação à taxa de falha, que aumentou.

Os processos de cura no autoenxerto e no aloenxerto foram compostos da mesma maneira, se assemelhando ao LCA nativo a partir de 48 semanas em fase de maturação. A grande diferença de ambos os processos de ligamentização é a distribuição celular, que será pior no aloenxerto do que no autoenxerto. Recomendamos autoenxerto na reconstrução do LCA, pois este mostra mais acúmulo celular e resposta de remodelagem mais rápida em comparação com o aloenxerto, com resultado significativo. Assim, tanto a cicatrização do autoenxerto quanto do aloenxerto têm duração de tempo semelhante e três fases cronológicas e distinguíveis, começando com fase inflamatória precoce e seguindo para fase de remodelação e fase de maturação. No entanto, serão necessários estudos clínicos maiores para enfatizar o resultado desta literatura.

Conclusão

Na reconstrução do LCA, tanto o autoenxerto quanto o aloenxerto podem ser considerados como o tratamento de escolha. Entretanto, concluímos que o autoenxerto é melhor do que o aloenxerto quando comparando suas taxas de cura. Além disso, no autoenxerto, a distribuição celular é diferente do aloenxerto, no qual há uma menor acumulação celular, de forma que o autoenxerto tem melhores resultados com resposta de remodelagem mais rápida. A avaliação do nível de atividade dos pacientes e a reabilitação pós-operatória também são importantes para melhores resultados.

Suporte Financeiro
Os autores declaram que não receberam nenhum apoio financeiro de fontes públicas, comerciais ou sem fins lucrativos para conduzir o presente estudo.

Conflito de Interesses
Os autores não têm conflito de interesses para declarar.

Agradecimentos
Gostaríamos de agradecer a todas as pessoas que nos ajudaram com este estudo.

References

1 Gans I, Retzky JS, Jones LC, Tanaka MJ. Epidemiology of Recurrent Anterior Cruciate Ligament Injuries in National Collegiate Athletic Association Sports: The Injury Surveillance Program, 2004–2014. Orthop J Sports Med 2018;6(06):2325967118777823
2 Claes S, Verdonk P, Forsyth R, Bellemans J. The "ligamentization" process in anterior cruciate ligament reconstruction: what happens to the human graft? A systematic review of the literature. Am J Sports Med 2011;39(11):2476–2483
3 Gulotta LV, Rodeo SA. Biology of autograft and allograft healing in anterior cruciate ligament reconstruction. Clin Sports Med 2007; 26(04):509–524
4 Scheffler SU, Unterhauser FN, Weiler A. Graft remodeling and ligamentization after cruciate ligament reconstruction. Knee Surg Sports Traumatol Arthrosc 2008;16(09):834–842
5 Hauser RA, Dolan EE, Phillips HJ, Newlin AC, Moore RE, Woldin BA. Ligament injury and healing: a review of current clinical diagnostics and therapeutics. Open Rehabil J 2013;6:1–20
6 Murray MM, Vavken P, Fleming B. The ACL handbook Knee: Biology, mechanics and treatment. New York: Springer; 2013
7 Dustmann M, Schmidt T, Gangey I, Unterhauser FN, Weiler A, Scheffler SU. The extracellular remodeling of free-soft-tissue autografts and allografts for reconstruction of the anterior cruciate ligament: a comparison study in a sheep model. Knee Surg Sports Traumatol Arthrosc 2008;16(04):360–369
8 Nikolaou PK, Seaber AV, Glisson RR, Ribbeck BM, Bassett FH III. Anterior cruciate ligament allograft transplantation. Long-term function, histology, revascularization, and operative technique. Am J Sports Med 1986;14(05):348–360
9 Ekdahl M, Wang JH, Ronga M, Fu FH. Graft healing in anterior cruciate ligament reconstruction. Knee Surg Sports Traumatol Arthrosc 2008;16(10):935–947
10 Pauzenberger L, Syré S, Schurz M. "Ligamentization" in hamstring tendon grafts after anterior cruciate ligament reconstruction: a systematic review of the literature and a glimpse into the future. Arthroscopy 2013;29(10):1712–1721
11 Selçuk AA. A Guide for Systematic Reviews: PRISMA. Turk Arch Otorhinolaryngol 2019;57(01):57–58
12 Moher D, Shamseer L, Clarke M, et al; PRISMA-P Group. Preferred reporting items for systematic review and meta-analysis protocols (PRISMA-P) 2015 statement. Syst Rev 2015;4(01):1
13 Bhatia S, Bell R, Frank RM, et al. Bony incorporation of soft tissue anterior cruciate ligament grafts in an animal model: autograft versus allograft with low-dose gamma irradiation. Am J Sports Med 2012;40(08):1789–1798
14 Jackson DW, Grood ES, Goldstein JD, et al. A comparison of patellar tendon autograft and allograft used for anterior cruciate ligament reconstruction in the goat model. Am J Sports Med 1993;21(02): 176–185
15 Scheffler SU, Schmidt T, Gangéy I, Dustmann M, Unterhauser F, Weiler A. Fresh-frozen free-tendon allografts versus autografts in anterior cruciate ligament reconstruction: delayed remodeling and inferior mechanical function during long-term healing in sheep. Arthroscopy 2008;24(04):448–458
16 Mayr HO, Stoehr A, Dietrich M, et al. Graft-dependent differences in the ligamentization process of anterior cruciate ligament grafts in a sheep trial. Knee Surg Sports Traumatol Arthrosc 2012;20 (05):947–956
17 Hsu SL, Liang R, Woo SL. Functional tissue engineering of ligament healing. Sports Med Arthrosc Rehabil Ther Technol 2010;2:12
18 Hauser RA, Dolan EE. Ligament injury and healing: an overview of current clinical concepts: Ross Hauser Review. J Prolother 2011;3 (04):836–846
19 Shino K, Kawasaki T, Hirose H, Gotoh I, Inoue M, Ono K. Replacement of the anterior cruciate ligament by an allogeneic tendon graft. An experimental study in the dog. J Bone Joint Surg Br 1984; 66(05):672–681