Mieloma múltiplo (Parte 2) – Atualização sobre a abordagem da doença óssea

Multiple Myeloma (Part 2) – Update on The Approach to Bone Disease

Alex Guedes[1] Ricardo Gehrke Becker[2] Luiz Eduardo Moreira Teixeira[3]

[1] Grupo de Oncologia Ortopédica, Hospital Santa Izabel, Santa Casa de Misericórdia da Bahia, Salvador, BA, Brasil
[2] Serviço de Trauma Ortopédico, Hospital de Clínicas de Porto Alegre, Universidade Federal do Rio Grande do Sul, Porto Alegre, RS, Brasil
[3] Departamento do Aparelho Locomotor, Faculdade de Medicina, Universidade Federal de Minas Gerais, Belo Horizonte, MG, Brasil

Endereço para correspondência Alex Guedes, MD, MSc, PhD, Rua Marechal Floriano 212/401, Canela, 40.110-010, Salvador-BA, Brasil (e-mail: alexguedes2003@yahoo.com.br).

Rev Bras Ortop 2023;58(3):368–377.

Resumo

O aumento da expectativa de vida da população mundial levou a incremento concomitante na prevalência de mieloma múltiplo (MM), patologia que geralmente afeta a população idosa. Lesões ósseas são frequentes nos portadores desta condição, demandando abordagem precoce, desde o tratamento medicamentoso, passando pela radioterapia até a cirurgia ortopédica (profilática ou terapêutica) com os objetivos de prevenir ou retardar a ocorrência de fratura, ou, quando este evento já ocorreu, tratá-la mediante estabilização ou substituição (lesões situadas no esqueleto apendicular) e/ou promover estabilização e descompressão medular (lesões situadas no esqueleto axial), proporcionando rápido alívio da dor, retorno à deambulação e ressocialização, devolvendo a qualidade de vida aos pacientes. O objetivo desta revisão é atualizar o leitor sobre a fisiopatologia, a clínica, exames laboratoriais e de imagem, diagnóstico diferencial e abordagem terapêutica da doença óssea no mieloma múltiplo (DOMM).

Palavras-chave
- Difosfonatos
- Fraturas espontâneas
- Mieloma múltiplo
- Procedimentos cirúrgicos profiláticos
- Procedimentos ortopédicos
- Radioterapia

Abstract

The increase in life expectancy of the world population has led to a concomitant increase in the prevalence of multiple myeloma (MM), a disease that usually affects the elderly population. Bone lesions are frequent in patients with this condition, demanding an early approach, from drug treatment, through radiotherapy to orthopedic surgery (prophylactic or therapeutic) with the objective of preventing or delaying the occurrence of fracture, or, when this event has already occurred, treat it through stabilization or replacement (lesions located in the appendicular skeleton) and/or promote stabilization and spinal cord decompression (lesions located in the axial skeleton), providing rapid pain relief, return to ambulation and resocialization, returning quality of life to patients. The aim of this review is to update the reader on the findings of pathophysiology, clinical,

Keywords
- Diphosphonates
- Fractures Spontaneous
- Multiple myeloma
- Prophylactic Surgical procedures
- Orthopedic procedures
- Radiotherapy

recebido
09 de Agosto de 2022
Aceito, após revisão
16 de Dezembro de 2022

DOI https://doi.org/10.1055/s-0043-1770150.
ISSN 0102-3616.

© 2023. Sociedade Brasileira de Ortopedia e Traumatologia. All rights reserved.
This is an open access article published by Thieme under the terms of the Creative Commons Attribution-NonDerivative-NonCommercial-License, permitting copying and reproduction so long as the original work is given appropriate credit. Contents may not be used for commercial purposes, or adapted, remixed, transformed or built upon. (https://creativecommons.org/licenses/by-nc-nd/4.0/)

Thieme Revinter Publicações Ltda., Rua do Matoso 170, Rio de Janeiro, RJ, CEP 20270-135, Brazil

laboratory and imaging, differential diagnosis and therapeutic approach of multiple myeloma bone disease (MMBD).

INTRODUÇÃO

As principais manifestações clínicas da doença óssea no mieloma múltiplo (DOMM) estão relacionadas à destruição óssea.[1,2] Apesar do progresso na terapia antitumoral e tratamentos mais agressivos, a incidência de DOMM ainda é elevada. Complicações como osteopenia difusa, lesões osteolíticas, fraturas patológicas, hipercalcemia e dor óssea ocorrem em até 80% dos portadores de mieloma múltiplo (MM) ao diagnóstico e em mais de 90% no curso da doença,[3] constituindo as principais causas de morbidade.[1,4,5]

O objetivo deste artigo é atualizar o leitor sobre a abordagem da DOMM, no que diz respeito à fisiopatologia, clínica, avaliação laboratorial e imagiológica, diagnóstico diferencial e tratamento.

FISIOPATOLOGIA

A DOMM caracteriza-se por aumento da reabsorção sobre a formação óssea[1,3,4,6–8] devido à superexpressão do receptor ativador de fator nuclear-kappa B (RANK), seu ligante (RANKL) e a osteoprotegerina (OPG), resultando em aumento da atividade osteoclástica,[3] que conduz ao desenvolvimento de lesões sem evidências de substituição ou reparo típicos[6–8] e osteoporose, dor óssea, fraturas patológicas, hipercalcemia e compressão medular.[3]

Reabsorção Óssea Aumentada

No MM, a destruição óssea é mediada pelos osteoclastos e não pelas células neoplásicas. Os osteoclastos acumulam-se nas superfícies reabsortivas adjacentes às células neoplásicas, e o seu número não se encontra aumentado nas áreas não envolvidas pelo tumor. O aumento na atividade osteoclástica é mediado pela liberação de fatores ativadores do osteoclasto produzidos pelas células neoplásicas ou pelas células do estroma medular (BMSCs).[1]

As células neoplásicas se aderem às BMSCs através da a4b1 integrina, presente nas suas superfícies, à molécula-1 de adesão celular vascular, expressa nas células estromais.[9] A aderência das células de MM às BMSCs e aos osteoblastos aumenta a produção de RANKL, fatores estimulantes de colônias de macrófagos e outras citocinas que ativam osteoclastos, tais como IL-6, IL-11, IL-1β, fatores de necrose tumoral e fator de crescimento fibroblástico básico. Ao mesmo tempo, a produção de OPG, que ocorre naturalmente e antagoniza os efeitos de RANKL, preservando a integridade óssea, é suprimida[1,9] - há diminuição na produção de OPG pelas células estromais, induzida pelas células neoplásicas, e sequestro da OPG pelas células neoplásicas, que a degradam nos seus lisossomas; ambos mecanismos podem contribuir para diminuição local e sistêmica da OPG nos portadores de MM.[1] A proporção RANKL/OPG é determinante na regulação da reabsorção óssea. A rede interativa de citocinas e hormônios envolvidos na reabsorção e antirreabsorção óssea convergem no sistema RANKL/OPG, que atua como efetor final comum na regulação da formação osteoclástica a partir de seus precursores na medula óssea e subsequente ativação.[1]

O RANK e o RANKL possuem importante papel no desenvolvimento dos osteoclastos - o RANK é expresso na superfície destas células; o RANKL é expresso na superfície dos osteoblastos e das células estromais, e, ao ligar-se ao seu receptor (RANK), impulsiona sinais de diferenciação e ativação em precursores osteoclásticos, promovendo reabsorção óssea.[1]

A IL-1β é uma potente estimuladora da formação de osteoclastos, porém seus níveis nos pacientes portadores de MM são muito baixos. Isto sugere que a IL-1β não constitui, provavelmente, um mediador maior na DOMM.[1,9]

A IL-6 estimula o desenvolvimento de osteoclastos. O uso de anti-IL-6 permitiu demonstrar o papel desta citocina no estímulo à reabsorção óssea em portadores de MM.[1]

Outros fatores importantes são as quimiocinas MIP-1α e MIP-1β. Há superprodução de MIP-1α na medula óssea e ambas quimiocinas são secretadas pelas células neoplásicas, atuando na quimioatratividade e ativação de monócitos. Os precursores osteoclásticos e as células estromais expressam receptores para MIP-1α e MIP-1β. A quimiocina MIP-1α bem como a MIP-1β induzem a expressão de RANKL nas células estromais e, consequentemente, incrementam a atividade óssea reabsortiva. Além da capacidade osteoclástica indutiva, estas quimiocinas possuem atividades biológicas relevantes na determinação de outras características clínicas presentes nos portadores de MM, atuando como potentes moduladores da hematopoiese: MIP-1α inibe a eritropoiese precoce e MIP-1β aumenta a apoptose nas células pré-B, suprimindo a eritropoiese, a linfopoiese B e a produção de imunoglobulinas.[1]

Formação Óssea Diminuída

Estudos histomorfométricos e indicadores bioquímicos demonstram que, embora o número e função dos osteoclastos estejam aumentados no MM, a condição determinante da presença ou ausência de lesões líticas é a menor atividade osteoblástica.[1]

Nos estágios iniciais da DOMM, a formação óssea está aumentada, refletindo o acoplamento da reabsorção à formação. Entretanto, com a progressão da doença, a formação óssea diminui, com rápida perda óssea, sugerindo que as células neoplásicas inicialmente estimulam a função osteoblástica e depois a inibem, ou passa a haver toxicidade celular durante a expansão tumoral.[1]

Mesmo quando o MM se encontra em remissão, sem evidência de células neoplásicas na medula, as lesões ósseas persistem. O tratamento com bisfosfonatos inibe a reabsorção sem induzir o reparo ósseo.

A constatação clínica de que pacientes com MM têm atividade osteoblástica diminuída foi confirmada em diversos estudos in vitro e in vivo.[9] Entretanto, poucas interações inibidoras entre osteoblastos e MM foram descritas. As células do MM produzem a proteína dickkoppf 1 (DKK1), que inibe o osteoblasto. De fato, a superexpressão de DKK1 no MM está associada à DOMM.[1] Possíveis candidatos a inibidores dos osteoblastos no MM incluem DKK1 e outros fatores que bloqueiam a via de sinalização Wnt, juntamente com IL-3 e IL-7.[9]

CLÍNICA

A DOMM é a principal causa de morbidade relacionada ao MM.[10] Portadores costumam apresentar dor óssea difusa, especialmente ao redor do esterno e da pelve.

O estado osteopênico culmina com fraturas patológicas[6]; $>$ 50% dos portadores de MM apresentarão fraturas no decurso da doença,[2] principalmente nas vértebras, arcos costais, pelve,[1,6,11] crânio[6] e segmentos proximais do úmero e do fêmur[1,12] - o MM pode ter o seu diagnóstico neste cenário.[11] As fraturas comprometem significativamente a qualidade de vida por associação à dor crônica e incapacidade funcional.[1] A compressão medular ocorre em até 5% dos pacientes, levando à dor, parestesias e paresias nos membros inferiores (MMII).[11]

Um quarto dos portadores de MM apresenta hipercalcemia, mais comum na presença de maior volume tumoral, independentemente do status proteico relacionado ao paratormônio sérico - as razões para isso ainda não estão claras, mas este fato pode estar relacionado à maior intensidade de reabsorção óssea produzida pelas células neoplásicas, bem como à condição da filtração glomerular. O diagnóstico baseia-se na concentração de cálcio iônico, pois o cálcio sérico pode apresentar baixa concentração devido a sua ligação à albumina. Trata-se de condição grave e potencialmente fatal,[1] cuja clínica frequentemente depende da concentração de cálcio: os pacientes podem estar assintomáticos ($\leq$ 3 mmol/l); apresentar sintomas como xerostomia, anorexia e vômito, poliuria, polidipsia, depressão ou confusão (3 a 4 mmol/l); ou, apresentar "crise hipercalcêmica" associada a coma ($\geq$ 4 mmol/l).

EXAMES LABORATORIAIS

É importante dosar o cálcio iônico e realizar provas de função renal e eletroforese de proteínas.

Um achado laboratorial crítico e sensível, porém inespecífico, são as hemácias em *roleaux*, observadas nas lâminas periféricas de portadores de MM.[6]

Marcadores de reabsorção óssea (piridinolina, desoxipiridinolina e telopeptídeo do colágeno I N-terminal na urina) estão aumentados, enquanto marcadores de formação óssea, como osteocalcina e fosfatase alcalina, estão diminuídos.[1]

O aspirado ou a biópsia de medula óssea demonstram a presença de plasmócitos atípicos.[5]

EXAMES DE IMAGEM

Como as principais manifestações clínicas do MM estão relacionadas à DOMM, é importante avaliar o esqueleto mediante exames de imagem,[1] possibilitando: detectar lesões em risco para fratura; fraturas já ocorridas ou compressão medular; adequar o planejamento terapêutico; avaliar a evolução da patologia; e, parametrizar a avaliação da resposta ao tratamento sistêmico.[1,12]

Contrariamente ao observado nas metástases ósseas (MO) de carcinoma, as lesões ósseas no MM não costumam apresentar neoformação óssea reacional.[6,10] Aproximadamente 1-2% dos pacientes têm doença extramedular ao diagnóstico e, em 8% dos casos, ela se desenvolve mais tarde, no curso da doença.[10]

A avaliação por imagens da DOMM inclui as radiografias do corpo inteiro,[1,4–6] a tomografia computadorizada (TC) de baixa dose do corpo inteiro,[12] a ressonância magnética (RM),[1,4–6,12] a ressonância magnética do corpo inteiro (RMCI)[13–16] e a tomografia por emissão de pósitrons-tomografia computadorizada (positron emission tomography-computed tomography, PET-CT)[6,12,16,17] (►**Figs. 1A-F**, **2E-F**).

A cintilografia óssea (CO) com ^{99m}Tc MDP, solicitada rotineiramente na investigação de pacientes portadores de lesões ósseas disseminadas, apesar de altamente sensível na detecção de MO de carcinoma de mama e próstata, não apresenta a mesma sensibilidade no MM, pois lesões não envolvidas por osso reativo costumam não captar[4,15,16] - a CO tem baixa sensibilidade na detecção de lesões osteolíticas (37%-60%),[1,5] exceto nos casos em que há fraturas associadas. As informações proporcionadas pela CO são úteis, entretanto, no direcionamento diagnóstico, sugerindo indicar metodologias de imagem mais adequadas ao estadiamento desta doença.

As vantagens e desvantagens dos diferentes exames de imagem no diagnóstico de DOMM são resumidas na ►**Tabela 1**.

DIAGNÓSTICO DIFERENCIAL

O diagnóstico diferencial inclui gamopatias monoclonais e condições clínicas associadas (gamopatia monoclonal de significância indeterminada, MM latente, plasmocitoma, macroglobulinemia de Waldenström), gamopatias policlonais (doenças do colágeno, cirroses, exantemas virais), MO de carcinoma e osteíte fibrosa cística.[5]

RECOMENDAÇÕES DO INTERNATIONAL MYELOMA WORKING GROUP (IMWG) PARA O TRATAMENTO DA DOMM[8]

Tratamento com Difosfonatos

Difosfonatos são análogos dos pirofosfatos que se ligam a áreas expostas de cristais de hidroxiapatita durante o processo de remodelação óssea. Constituem potentes inibidores da farnesil pirofosfato sintase intracelular, levando à apoptose dos osteoclastos e prevenção da perda óssea.

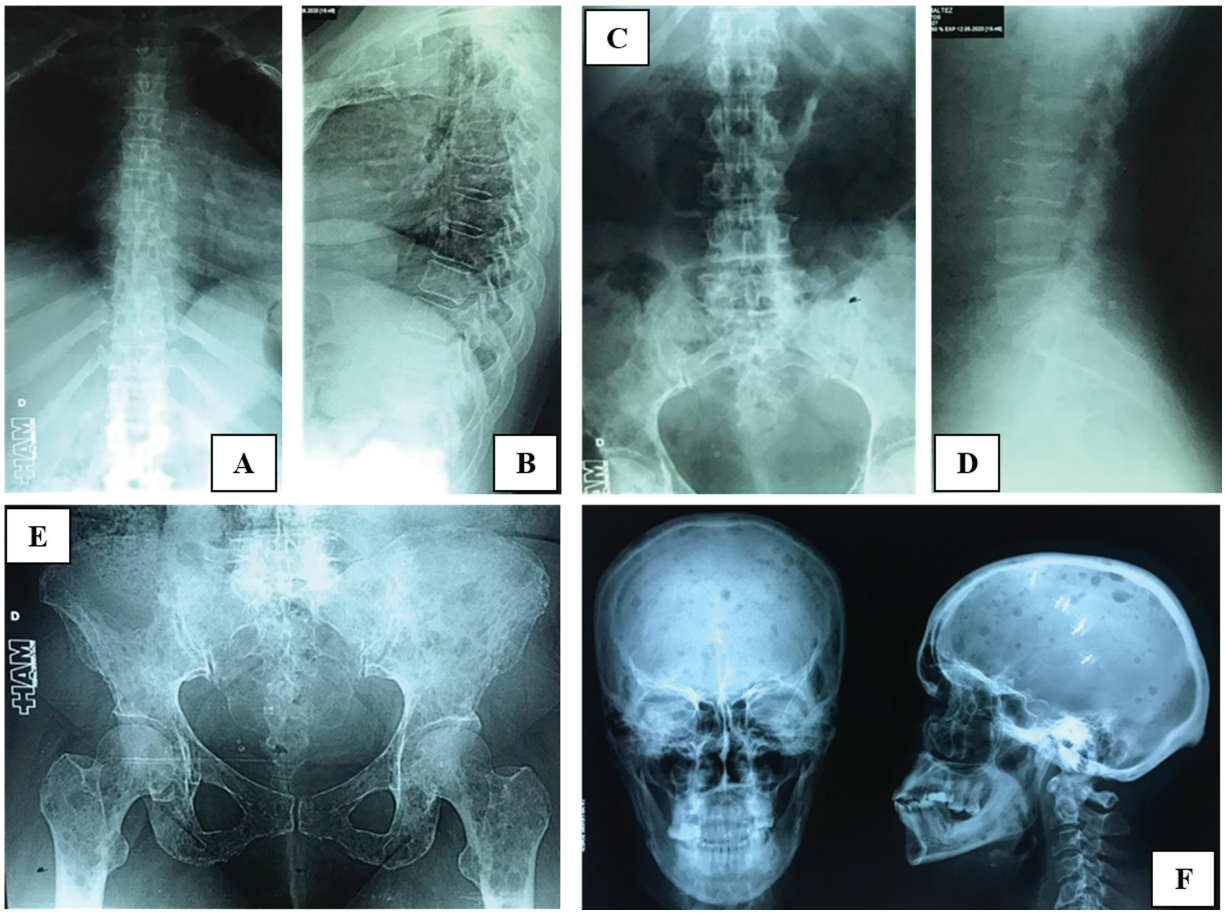

Fig. 1 (A–F) Paciente feminina, 49 anos, negra, portadora de MM, com múltiplas lesões ósseas no esqueleto axial e apendicular.

Indicações

Os difosfonatos (zoledronato ou pamidronato) devem ser administrados a todos os pacientes com MM ativo, independentemente da presença ou ausência (apenas para o zoledronato) de DOMM identificável nos estudos de imagem.

O zoledronato (ZOL) também é indicado no tratamento da hipercalcemia relacionada ao MM e é superior ao pamidronato (PAM) neste cenário.

Escolha do Difosfonato, Via de Administração e Cronograma de Dosagem

Nos pacientes com MM sintomático, 4 mg de ZOL intravenoso (IV) administrados por 15 min a cada 3-4 semanas. 30 ou 90 mg de PAM IV administradas a cada 3-4 semanas por 45 min (para 30 mg) ou 2 h (para 90 mg) são recomendados para prevenção de eventos relacionados ao esqueleto (ERE). Os ajustes de dose são essenciais em caso de comprometimento renal, tanto ao diagnóstico quanto durante o tratamento.

Além de administração mais conveniente, o ZOL é preferível ao PAM devido à redução significativa na taxa de mortalidade. O ZOL também é preferível ao clodronato (CLO) devido à superioridade na redução de ERE e à melhoria da sobrevida, especialmente nos pacientes recém-diagnosticados e portadores de DOMM múltipla ao diagnóstico. Comparado com placebo ou sem tratamento, apenas o ZOL mostrou tanto sobrevida livre de progressão quanto benefícios gerais de sobrevida. O PAM 90 mg IV mensal não é superior ao PAM de 30 mg IV mensal para prevenção de ERE.

Nos pacientes ambulatoriais, a administração de ZOL IV é preferida em relação ao PAM IV ou CLO oral. Nos pacientes incapazes de receber atendimento ambulatorial, a infusão domiciliar pode constituir alternativa; nesses casos, o ZOL é preferível ao PAM, devido ao menor tempo de infusão.

Duração do Tratamento

O ZOL deve ser administrado mensalmente por pelo menos 12 meses. Se, após este período, resposta parcial muito boa ou melhor for alcançada, pode-se considerar diminuir a frequência para cada três meses ou, com base nas recomendações para osteoporose, a cada seis meses ou anualmente, ou mesmo descontinuá-lo. A decisão de descontinuar o ZOL deve considerar avaliação individualizada do risco de fratura com base no gênero, idade, etnia, índice de massa corporal, histórico de fraturas, tabagismo, consumo de álcool, densidade mineral óssea, doença sistêmica (além do MM) associada à osteoporose secundária, e dose diária e cumulativa de glicocorticoide, frequente nos regimes contínuos antimieloma. Se, após 12 meses, uma resposta parcial muito boa não foi alcançada, o ZOL deve ser continuado mensalmente até isto ocorra; daí, pode-se diminuir a frequência ou interromper o tratamento.

O PAM deve ser administrado em portadores de MM que possuam doença ativa e possa ser continuado a critério

Tabela 1 Vantagens e desvantagens daos diferentes modalidades de imagem no diagnóstico da DOMM

Exame de Imagem	Vantagens	Desvantagens
Radiografias do corpo inteiro	Custo; prontamente disponível; detecta lesões no crânio e nos membros - os achados consistem em lesões em saca-bocado, osteoporose ou fraturas em 75% dos pacientes.	Baixa sensibilidade e positividade; detecta lesões somente após destruição óssea aparente (30 a 50% de perda óssea); desconforto por conta do posicionamento e exames repetitivos; o processo de coleta de imagens é lento.
TC de baixa dose do corpo inteiro	Alta sensibilidade e positividade; permite realização de biópsia aspirativa e cirurgia dirigida por imagens 3D; define o planejamento da radioterapia; demonstra a medida das lesões extramedulares, detecta invasão da medula óssea e osteólise; permite avaliar a carga tumoral; a coleta de dados é rápida; menor custo do que a RM ou PET-CT; pouco desconforto para o paciente.	Custo; pode não detectar lesões no crânio e nos arcos costais; difícil determinação do número de lesões; quando não são identificadas lesões ósseas líticas, o valor preditivo negativo é baixo (59%), não excluindo o diagnóstico, sendo necessário acompanhamento e complementação com RM, RMCI e/ou PET-CT.
RM	Não há exposição à radiação; permite localizar e mensurar lesões infiltrativas na medula óssea e das lesões focais; permite diagnosticar com precisão eventual compressão da medula espinhal; o número de lesões pode indicar prognóstico; exibe lesões extramedulares; a imagem de reconstrução 3D pode auxiliar na biópsia e no planejamento da cirurgia e da radioterapia.	Custo; processo demorado para coleta de dados; inadequado para pacientes com claustrofobia ou portadores de implantes metálicos; o fármaco utilizado como contraste é contraindicado em pacientes com comprometimento renal grave; a infiltração da medula óssea pode ser diagnosticada erroneamente como lesão osteolítica; presença de limitações do campo elétrico e artefatos de movimento.
RMCI	Desprovida de radiação ionizante ou necessidade de contraste; aquisição de imagens mais rápida que a PET/CT; bem tolerada; resolução espacial superior; Elevada acurácia no estudo da medula óssea, principalmente quando não há destruição óssea detectável nas radiografias ou TC; mais sensível que PET-CT na detecção do acometimento ósseo; melhor diferenciação entre resposta terapêutica e avanço da doença; fornece informações com valor prognóstico (número e extensão das lesões, predição de risco de fratura).	Custo; acessibilidade e disponibilidade; tempo para aquisição de imagens pode demandar sedação; por constituir metodologia muito sensível, pode induzir à realização desnecessária de exames subsidiários e biópsias; mesmas contraindicações da RM.
PET-CT	Reflete a atividade das lesões; permite avaliar a atividade das lesões no pré e pós-operatório; podem ser obtidas imagens de lesões extramedulares; facilita a avaliação do prognóstico no pré e pós-operatório; a utilização de novos radionuclídeos permite identificar diferentes doenças.	Custo; acessibilidade e disponibilidade; baixa resolução nas lesões menores que 0,5 mm; insensível ao MM com baixa atividade de fluorodexiglicose; valor diagnóstico limitado (resultados falso-positivos decorrentes de inflamação, infecção, fraturas, remodelamento ósseo, alterações pós-cirúrgicas ou pós-biópsia, quimioterapia e radioterapia recentes).

Abreviações: 3D, tridimensional; MM, mieloma múltiplo; PET-CT, *positron emission tomography-computed tomography*; RM, ressonância magnética; RMCI, ressonância magnética do corpo inteiro; TC, tomografia computadorizada.
Fonte: Traduzido e modificado a partir de Surgeon's Committee of the Chinese Myeloma Working Group of the International Myeloma Foundation. Consensus on surgical management of myeloma bone disease. Orthop Surg. 2016;8(3):263-269.

clínico, levando em consideração fatores relacionados ao paciente e à doença.

Se descontinuados, ZOL ou PAM devem ser reiniciados na recaída, para reduzir o risco de novos ERE.

Eventos Adversos

A suplementação de cálcio e vitamina D deve ser realizada em todos os pacientes que recebem difosfonatos, porém somente após a normalização da concentração de cálcio, no caso de hipercalcemia. *Clearance* de creatinina, eletrólitos séricos e albumina urinária (em pacientes que recebem apenas PAM) devem ser monitorados mensalmente, com ajustes das doses em conformidade.

Um exame odontológico abrangente e qualquer tratamento invasivo necessário devem ser realizados antes do início da terapia. Os difosfonatos devem ser descontinuados quando há osteonecrose da mandíbula, a menos que seja necessário tratamento contínuo (progressão da DOMM ou hipercalcemia recorrente). Se possível, os difosfonatos devem ser temporariamente pausados antes e após qualquer extração dentária ou procedimentos orais invasivos, e a antibioticoprofilaxia periprocedural deve ser considerada; após isso, o tratamento pode ser reiniciado considerando risco-benefício. A formação do paciente é essencial na adesão à higiene bucal e ao consumo de suplementos, bem como para reconhecer e relatar eventos adversos precocemente.

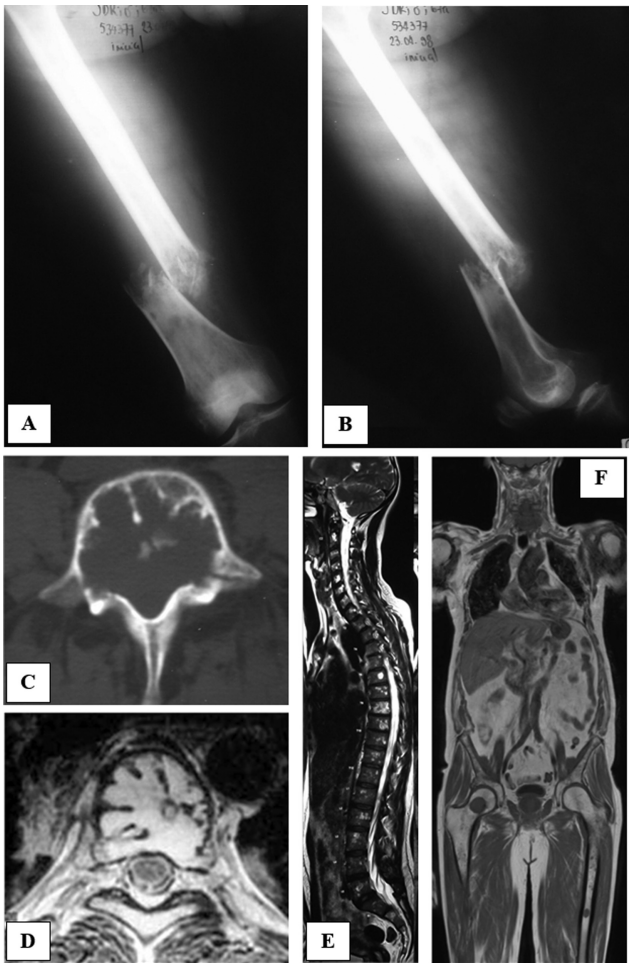

Fig. 2 (**A–F**) (**A, B**) Radiografias nas incidências anteroposterior e perfil do fêmur direito de paciente masculino, 67 anos, negro, portador de MM. Observa-se fratura patológica do segmento diafisário distal do fêmur; (**C, D**) TC e RM de coluna torácica (corte axial) demonstrando osteólise do corpo vertebral (*mini-brain*); (**E, F**) RMCI demonstrando múltiplas lesões em corpos vertebrais (corte sagital), pelve e fêmur (corte coronal).

Tratamento com Denosumab

Denosumab é um anticorpo IgG2 monoclonal humano, altamente específico contra RANKL. Esta droga mimetiza o efeito fisiológico da OPG, inibindo a interação RANKL com RANK, diminuindo a reabsorção óssea.

Indicações

O denosumab é recomendado no tratamento do MM recém-diagnosticado e nas recaídas ou casos refratários com evidência de DOMM múltipla. Possui efeito equivalente ao ZOL em retardar os primeiros ERE após o diagnóstico de MM. O denosumab pode prolongar a sobrevida livre de progressão nos portadores de MM recém-diagnosticado e elegíveis ao transplante autólogo de células-tronco. O denosumab pode ser preferível ao ZOL no tratamento de portadores de MM que apresentam disfunção renal, podendo ser considerado no tratamento de pacientes que apresentam clearance de creatinina inferior a 30 ml/min sob monitoramento próximo. O denosumab também pode ser administrado em pacientes com hipercalcemia relacionada ao MM, especialmente nos refratários ao ZOL.

Via de Administração, Cronograma de Dosagem e Duração do Tratamento

120 mg de denosumab devem ser administrados por via subcutânea (SC) em intervalos mensais. A injeção SC domiciliar torna a administração de denosumab mais cômoda que a administração IV de difosfonatos. O denosumab deve ser administrado continuamente até que ocorra toxicidade inaceitável. A desintensificação, pausa ou descontinuação do medicamento só pode ser considerada após 24 meses, se o paciente obtiver resposta parcial muito boa ou melhor com tratamento antimieloma. Uma avaliação personalizada, baseada nas características do paciente, comorbidades e uso de glicocorticoides também deve orientar as decisões terapêuticas. Até que mais dados estejam disponíveis, uma única dose de difosfonato IV é recomendada, pelo menos seis meses após a última dose de denosumab, para evitar efeito rebote; da mesma forma, a administração de denosumab a cada seis meses pode ser considerada.

Eventos Adversos

A suplementação de cálcio e vitamina D é recomendada para todos os pacientes, especialmente os que apresentam comprometimento renal após a normalização da concentração de cálcio sérico, no caso de hipercalcemia. Cálcio, vitamina D, fosfato e magnésio devem ser dosados regularmente para avaliar a necessidade de suplementação. A saúde bucal deve ser avaliada no início e durante o tratamento. O denosumab deve ser descontinuado 30 dias antes dos procedimentos odontológicos ou orais invasivos até que a cicatrização ocorra, quando pode ser reiniciado.

Radioterapia

As células do MM são radiossensíveis e muitos portadores desta doença necessitarão de radioterapia em algum momento, particularmente no tratamento de lesões ósseas sintomáticas[1] - a radioterapia é altamente eficaz no alívio da dor; até 90% dos pacientes obtém controle álgico com esta abordagem terapêutica.[17]

Compressão medular ocorre em 10% a 20% dos portadores de MM. Nos casos em que não há instabilidade vertebral, o uso de corticosteroides associado à radioterapia pode evitar *déficit* neurológico permanente.[1]

A radioterapia pode ser seguida por vertebroplastia/cifoplastia para assegurar a estabilização vertebral,[18,19] entretanto, a sequência de tratamento parece não afetar a melhora do quadro álgico.[19]

O IMWG recomenda que a radioterapia deva ser considerada quando há dor persistente não controlada, associada à iminência ou vigência de compressão medular, ou a fraturas patológicas; nestes cenários, a radioterapia em baixas doses (acima de 30 Gy) pode ser utilizada como tratamento paliativo.[8]

Tratamento Ortopédico

Em geral, a abordagem ortopédica da DOMM é cirúrgica, reservando-se o tratamento incruento (imobilizações

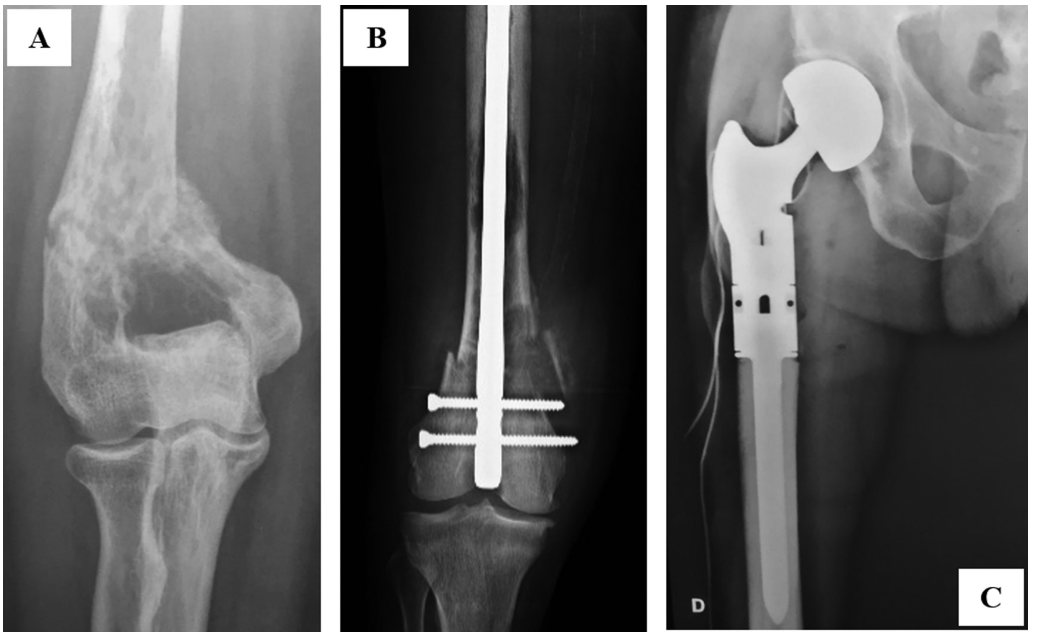

Fig. 3 Abordagem ortopédica no tratamento das lesões ósseas associadas ao MM em iminência ou vigência de fratura. (**A**) Tratamento incruento de fratura do segmento distal do úmero direito; (**B**) HIM no tratamento de fratura metafisária e lesão óssea diafisária distal no fêmur direito; (**C**) Megaprótese modular no tratamento de lesão extensa que afetava o segmento proximal do fêmur direito.

gessadas, braces, coletes em conjunto ao tratamento medicamentoso e/ou radioterápico) às lesões pouco extensas que acometem os membros superiores (►**Fig. 3A**) e o esqueleto axial, acompanhadas ou não por dor óssea tratável de forma conservadora, não associadas a *déficits* neurológicos.

Mais de 90% dos portadores de MM desenvolvem lesões ósseas líticas que podem ser tratadas cirurgicamente.[3] Os objetivos do tratamento cirúrgico são: aliviar a dor[3,7,8]; manter a função[3,7,8]; melhorar a qualidade de vida[3,7,8] mediante abordagem das fraturas patológicas iminentes ou existentes, lesões ósseas focais associadas a dor refratária, compressão medular e radicular, e instabilidade vertebral[3,7,8]; e, (4) necessidade de biópsia percutânea ou aberta (em 6% dos casos, o mielograma é insuficiente para estabelecer o diagnóstico).[12]

Destruição óssea extensiva constitui marcador substituto da doença em estágio avançado e, em geral, intervenções cirúrgicas nesses pacientes podem resultar em maior número de complicações perioperatórias.[3] A maioria dos pacientes recém-diagnosticados demanda início imediato do tratamento sistêmico, prejudicando a função imunológica. Geralmente são idosos, muitos dos quais portadores de diabetes e hipertensão, além de apresentarem hipercalcemia, anemia, coagulopatias e hipoproteinemia. Em particular, deve-se tomar cuidado ao corrigir a anemia; os procedimentos não devem ser realizados até que a concentração de hemoglobina e a contagem de plaquetas, respectivamente, de 10 g/l e 80×10^9/l tenham sido alcançadas.[12] Nesse contexto, a gestão multidisciplinar é considerada essencial.

A radioterapia pós-operatória deve ser considerada[2,8] especialmente nas fraturas dos ossos longos, para obter controle local da doença e prevenir falhas nos procedimentos que envolvam implantes. É particularmente importante naqueles pacientes que apresentam resposta mínima ou ausente ao tratamento sistêmico.[8]

Ainda não foram estabelecidos métodos de estadiamento e estimativa de prognóstico que permitam definir categoricamente quais pacientes são elegíveis para o tratamento cirúrgico.[6,12] O MM deve ser estadiado pré e pós-operatoriamente de acordo com o Revised International Staging System (R-ISS).[6,10,20] A função neurológica deve ser classificada através dos escores de Frankel[12] ou American Spinal Injury Association (ASIA), juntamente com a avaliação da bexiga, intestino e função sexual. A dor deve ser avaliada por sistema de pontuação analógica visual e a função pela escala funcional de Karnofsky[12] ou pelo escore Eastern Cooperative Oncology Group (ECOG).[4] Todos esses sistemas de avaliação são úteis para estimar benefícios terapêuticos no pré e pós-operatório.[9]

O Comitê de Cirurgiões do Chinese Myeloma Working Group (CMWG) contraindica o tratamento cirúrgico quando há condição clínica ruim, disfunções cardíacas, pulmonares e renais intratáveis, distúrbios severos da coagulação - cujo controle é difícil, e grave e incontrolável infecção.[12]

A anestesia geral costuma ser a abordagem escolhida porque os bloqueios intraespinhais e outros métodos de indução anestésica são invasivos, podendo levar a sangramento[3,12] e infecção.[12] Portadores de DOMM geralmente encontram-se em condições físicas ruins - a anestesia geral permite melhor controle da pressão arterial, saturação de oxigênio e frequência respiratória.[3,12]

Os implantes utilizados devem, preferencialmente, ser constituídos de ligas de titânio ou fibra de carbono reforçada (FCR) por gerarem significantemente menos artefatos que aqueles compostos por aço inoxidável. Apesar dos implantes de liga de titânio gerarem menos artefatos, permanece a dificuldade no planejamento adequado da radioterapia,

sobretudo na identificação do alvo e avaliação da quantidade de dose realmente administrada aos tecidos. Implantes de FCR são química e biologicamente estáveis e permitem geração de imagens ainda melhores à TC e RM – estas características facilitam o monitoramento da consolidação de fraturas patológicas, recidiva local, progressão e resposta ao tratamento,[21] além de possibilitar traçar estratégia de radioterapia ideal, pois a qualidade de imagem proporcionada durante o planejamento reduz as discrepâncias entre as doses tardias/entregues e medidas, gerando distribuição de dose mais homogênea[22]; devido ao seu baixo número atômico e propriedades radioativas semelhantes aos tecidos circundantes, são inertes à irradiação iônica e proporcionam perturbação mínima na sua distribuição durante a radioterapia.[21]

Lesões Pélvicas e Periacetabulares

O envolvimento pélvico e periacetabular no MM apresenta características únicas no que tange à biomecânica, à morbidade, à sobrevida global e ao prognóstico, refletindo na qualidade de vida dos indivíduos acometidos.[23] Lesões periacetabulares são particularmente desafiadoras e costumam se associar à dor intensa, incapacidade funcional e fraturas patológicas; por conta da transmissão de carga, lesões que apresentam crescimento progressivo podem comprometer a estabilidade do anel pélvico.[24]

No MM, o envolvimento ósseo pélvico e periacetabular ocorre em cerca de 6% dos casos. A classificação de Harrington (1981) é amplamente utilizada na definição do tratamento das MO de carcinoma ou MM que afetam o acetábulo.[25] O grupo I engloba lesões que apresentam osso subcondral intacto; no grupo II há destruição da parede medial, porém o teto e borda lateral do acetábulo encontram-se intactos; no grupo III há destruição da parede medial, do teto e da borda lateral do acetábulo; o grupo IV é definido pela presença de lesões solitárias que podem ser ressecadas em bloco, com antecipação de cura.[24]

O tratamento operatório é indicado nos portadores de MM que apresentam lesões ósseas periacetabulares cujo tratamento não operatório falhou, nas fraturas patológicas/iminentes,[24,26] no colapso da pelve, ou quando os sintomas forem intoleráveis.[24] A sobrevida esperada deve superar o tempo de recuperação cirúrgica, permitindo melhora real na qualidade de vida.[24] A abordagem cirúrgica dessas lesões historicamente consiste na cimentoplastia das lesões contidas e nas reconstruções de Harrington para lesões maiores e mais destrutivas.[24] Em 1981, Harrington descreveu técnica que envolve a utilização de pinos de Steinmann rosqueados e polimetilmetacrilato para reconstrução de defeitos acetabulares, associada à artroplastia total cimentada do quadril, permitindo a transmissão de forças de sustentação de carga para o segmento intacto da pelve.[24] Devido às limitações dessas técnicas, novas abordagens cirúrgicas, ditadas pelo tamanho e localização destas lesões, foram criadas para gerenciar essa condição desafiadora.[24] O uso de adjuntos ao procedimento de Harrington, como revestimentos restritos e rolamentos de dupla mobilidade, reduziu as taxas historicamente altas de luxação protética.[24] Apesar das melhorias funcionais e no controle da dor, estes procedimentos estão associados a extensas feridas cirúrgicas e grande perda sanguínea, levando ao desenvolvimento de abordagens percutâneas (incluindo fixação de parafuso acetabular e cimentoplastia associada a parafusos) para minimizar a morbidade cirúrgica.[24] Anel antiprotrusão com cimentação da parede medial e enxerto ósseo de impactação acetabular combinado com componentes acetabulares sem cimento são outros métodos bem estabelecidos, indicados para defeitos contidos ou quando a fixação do acetábulo é factível.[25] *Cages* e implantes porosos de tântalo estão se tornando cada vez mais comuns no manejo de grandes defeitos ósseos e lesões destrutivas periacetabulares.[24] Mais recentemente, próteses customizadas, desenvolvidas a partir da análise de estudos de imagem de reconstrução em três dimensões, têm sido utilizadas na substituição de segmentos pélvicos em casos selecionados.[24]

Lesões Vertebrais

O MM é a neoplasia maligna mais frequente da coluna vertebral,[27] representando aproximadamente 15% de todos os casos.[2] Cerca de 70% dos portadores de MM apresentam lesões na coluna,[18] que constitui o sítio mais frequente para fraturas[1] (> 50%)[27] - 8 a 10% dos pacientes desenvolvem *déficits* neurológicos.[2,12,27]

A indicação cirúrgica baseia-se no quadro decisório neurológico, oncológico, mecânico e sistêmico (NOMS), que inclui estado neurológico (mielopatia, grau de compressão medular peridural), radio/quimio-sensibilidade do tumor, instabilidade mecânica, extensão da doença sistêmica e comorbidades.[28]

Vertebroplastia e cifoplastia estão indicadas nos portadores de lesões líticas[3] e/ou fraturas vertebrais compressivas sintomáticas[8] não associadas à compressão medular.[1,11,12] Estes procedimentos proporcionam imediato alívio da dor e estabilização dos corpos vertebrais.[1,12] É fundamental obter amostras de tecido durante a abordagem, buscando maior definição ou correção no diagnóstico.[12]

A vertebroplastia consiste na injeção percutânea de polimetilmetacrilato (PMMA) na vértebra afetada, mediante controle radioscópico. Este procedimento permite diminuição significativa da dor (até 97%), porém apresenta risco (baixo) de extravasamento do cimento e embolia pulmonar.[1]

Tabela 2 Sistema de escore de Mirels

		Escore	
Variável	*1*	*2*	*3*
Sítio	Membro superior	Membro inferior	Peritrocantérica
Dor	Leve	Moderada	Funcional
Lesão	Blástica	Mista	Lítica
Tamanho	< 1/3 da cortical	1/3–2/3 da cortical	> 2/3 da cortical

Fonte: Traduzido a partir de Mirels H. Metastatic disease in long bones: a proposed scoring system for diagnosing impending pathologic fractures. Clin Orthop Relat Res. 1989;249:256–264.

A cifoplastia proporciona estabilização vertebral, alívio da dor e restauração da altura do corpo vertebral. Isto é possível pela inserção de um balão na vértebra afetada que, inflado, cria uma cavidade no corpo vertebral onde o PMMA é injetado. A frequência de extravasamento do cimento é mais baixa com este procedimento.[1]

A abordagem cruenta da coluna vertebral está indicada quando há instabilidade vertebral, associada ou não à compressão medular.[3] Os procedimentos são definidos de acordo com número, local e tamanho das lesões. Os acessos incluem abordagens diretas anteriores, posteriores ou combinadas. Os objetivos do tratamento são: remoção do máximo de tumor possível, descompressão, reconstrução e estabilização.[15,16] Os implantes (liga de titânio ou FCR) são escolhidos de forma a atender exigências específicas de cada procedimento, incluindo placas, sistemas de parafusos pediculares, sistemas de fixação de parafusos de massa lateral, corpos vertebrais artificiais e cages, além de material de preenchimento, como PMMA e aloenxerto. Além de facilitar a modelagem, o PMMA possui função adjuvante local, por conta da reação exotérmica, que destrói as células tumorais - constitui, portanto, a primeira escolha para preenchimento de defeitos ósseos após a remoção de tumores - enxertos ósseos autólogos não são recomendados, porque são mais propensos à reabsorção.[12]

Combinações de cirurgia aberta e minimamente invasiva são utilizadas no tratamento de pacientes com múltiplas lesões vertebrais, permitindo somar vantagens apresentadas por ambas, diminuindo a necessidade de reposição volêmica e prevenindo outras complicações. A ressecção ampla ou radical é desnecessária no tratamento do MM que acomete a coluna vertebral.[12]

Lesões nos Ossos Longos

No MM, as fraturas dos ossos longos são relativamente menos frequentes que as vertebrais, porém costumam demandar hospitalização para intervenção precoce,[6] mediante fixação ou substituição do segmento afetado.[1]

A cirurgia profilática tornou-se realidade com o diagnóstico cada vez mais precoce da DOMM. Esta abordagem proporciona estabilidade precoce, proporcionando menor tempo para recuperação da função quando comparada ao tratamento incruento.[5] Mirels (1989)[29] desenvolveu escore de predição de risco de fratura patológica nas lesões situadas no esqueleto apendicular.[6,29–31] Este escore é baseado em quatro características, às quais são atribuídas pontuações progressivas de 1 a 3, somadas ao final: (1) sítio da lesão; (2) natureza da lesão; (3) tamanho da lesão; e (4) dor (►**Tabela 2**).[30,31] Com base neste escore, é dada recomendação a favor ou contra a cirurgia profilática. Lesões com escore igual ou superior a 9 constituem indicação para abordagem cirúrgica.[29–31] Lesões com escore 7 ou inferior podem ser conduzidas conservadoramente (observação, tratamento radioterápico e/ou farmacológico).[29–31] Um escore de 8 representa um dilema - a probabilidade de fratura é de apenas 15%, sendo recomendado utilizar o julgamento clínico para cada situação, considerando benefícios da cirurgia profilática versus probabilidade de fratura – exames de imagem mais detalhados permitem acessar, mais acuradamente, a dimensão do defeito gerado pela lesão.[6,29–31]

As fraturas patológicas dos ossos longos devem ser operadas o mais brevemente possível, particularmente aquelas nos MMII, por conta do suporte de carga.[6] Os procedimentos incluem ressecção do segmento afetado (ossos "dispensáveis"), preenchimento com PMMA, fixação interna (parafusos, placas ou hastes intramedulares em FCR ou titânio) [6,7,11,12,24] ou substituição por próteses convencionais[16] ou megapróteses.[1,7,11,15,16]

A escolha do procedimento cirúrgico depende da condição geral e expectativa de vida do paciente, resposta prévia à quimioterapia, local acometido, número, tamanho e localização das lesões e extensão da invasão óssea.

Se houver lesões concomitantes nos segmentos distal e proximal do mesmo osso, deve-se optar por placas longas ou hastes intramedulares (HIM). As HIM (►**Fig. 3B**) reforçam o osso afetado com implante definitivo, durável e mecanicamente estável, permitindo a redução da dor e descarga precoce.[24,32] A fresagem só deve ser realizada quando houver boa qualidade óssea. A taxa de reoperação por infecção, pseudartrose ou soltura é substancialmente menor quando utilizada HIM, comparada a outros métodos, por proporcionar maior estabilidade e preservação vascular em ossos acometidos por osteoporose primária, ou secundária à DOMM.[6] As fraturas diafisárias e metadiafisárias do fêmur e do úmero costumam requerer fixação com HIM, seguida de radioterapia.

Nos casos em que há destruição óssea mais extensa acometendo a articulação e/ou o segmento metafisário do osso afetado,[3] pode-se considerar a ressecção com substituição por megapróteses (►**Fig. 3C**).[1] As megapróteses do segmento proximal do fêmur proporcionam bons desfechos funcionais, baixa incidência de complicações e maior qualidade de vida a médio prazo - pacientes com fratura patológica do segmento proximal do fêmur por MM, confirmada ou iminente, tratados mediante ressecção com substituição, apresentam sobrevida significativamente maior.

Embora diferentes tipos de cirurgias possam proporcionar alívio da dor e melhora funcional em localizações anatômicas distintas, os melhores resultados, com menores taxas de complicações, são observados nas lesões situadas nas extremidades superiores[3,12] ou segmentos diafisários dos ossos longos.[12]

CONSIDERAÇÕES FINAIS

A abordagem adequada da DOMM é fundamental para o controle da dor e restabelecimento funcional, proporcionando melhora na qualidade de vida. Para tanto é necessário o entendimento sobre a fisiopatologia, clínica, avaliação laboratorial e imagiológica, diagnóstico diferencial e tratamento associados a esta condição.

Suporte Financeiro
Não houve financiamento.

Conflito de Interesses
Os autores declaram não haver conflitos de interesses.

Referências

1 Hungria VTM. Doença óssea em mieloma múltiplo. Rev Bras Hematol Hemoter 2007;29(01):60–66
2 Kehrer M, Koob S, Kehrer A, Wirtz DC, Schmolders J. Multiple myeloma - Current standards in surgical treatment. Z Orthop Unfall 2019;157(02):164–172
3 Galán-Olleros M, Marco J, Oteo D, et al. Orthopedic surgical treatment and perioperative complications in multiple myeloma bone disease: Analysis of a series (2009-2018). Ann Surg Oncol 2021;28(02):1158–1166
4 Kyle RA, Gertz MA, Witzig TE, et al. Review of 1027 patients with newly diagnosed multiple myeloma. Mayo Clin Proc 2003;78(01): 21–33
5 Ponte FM, Garcia Filho RJ, Hadler MB, Korukian M, Ishihara HY. Avaliação do tratamento ortopédico no mieloma múltiplo. Rev Bras Ortop 2002;37(05):162–170
6 Katsekis KS, Kelham AS. Orthopaedic management of multiple myeloma lesions. JBJS J Orthop Physician Assist 2018;6(04):e40
7 Utzschneider S, Schmidt H, Weber P, Schmidt GP, Jansson V, Dürr HR. Surgical therapy of skeletal complications in multiple myeloma. Int Orthop 2011;35(08):1209–1213
8 Terpos E, Zamagni E, Lentzsch S, et al; Bone Working Group of the International Myeloma Working Group. Treatment of multiple myeloma-related bone disease: recommendations from the Bone Working Group of the International Myeloma Working Group. Lancet Oncol 2021;22(03):e119–e130
9 Lentzsch S, Ehrlich LA, Roodman GD. Pathophysiology of multiple myeloma bone disease. Hematol Oncol Clin North Am 2007;21 (06):1035–1049, viii
10 Rajkumar SV. Multiple myeloma: 2020 update on diagnosis, risk-stratification and management. Am J Hematol 2020;95(05): 548–567
11 American Academy of Orthopaedic Surgeons [Internet]. Orthoinfo; c2020. Diseases & Conditions: Multiple Myeloma/ Plasmacytoma [cited 2022 Mar 12]. Available from: https:// orthoinfo.aaos.org/en/diseases–conditions/multiple-myelomaplasmacytoma/
12 Surgeon's Committee of the Chinese Myeloma Working Group of the International Myeloma Foundation. Consensus on Surgical Management of Myeloma Bone Disease. Orthop Surg 2016;8(03): 263–269
13 Guedes A, Oliveira MBDR, Costa FM, de Melo AS. Updating on Bone and Soft Tissue Sarcomas Staging. Rev Bras Ortop 2021;56(04): 411–418
14 Guedes A, Oliveira MBDR, de Melo AS, Carmo CCMD. Update in Imaging Evaluation of Bone and Soft Tissue Sarcomas. Rev Bras Ortop 2023;58(02):179–190
15 Guedes A, Moreira FD, Mattos ESR, Freire MDM, Guedes AAL, Freire ANM. Abordagem ortopédica das metástases ósseas de carcinoma e mieloma múltiplo. Rev SBC 2022;23(62):83–90
16 Guedes A. Mieloma múltiplo. In: Oliveira LG, ed. Tratado de doenças osteometabólicas. Goiânia: Kelps; 2020:795–818
17 Rudzianskiene M, Inciura A, Gerbutavicius R, et al. Single vs. multiple fraction regimens for palliative radiotherapy treatment of multiple myeloma : A prospective randomised study. Strahlenther Onkol 2017;193(09):742–749
18 Kyriakou C, Molloy S, Vrionis F, et al. The role of cement augmentation with percutaneous vertebroplasty and balloon kyphoplasty for the treatment of vertebral compression fractures in multiple myeloma: a consensus statement from the International Myeloma Working Group (IMWG). Blood Cancer J 2019;9 (03):27
19 Hirsch AE, Jha RM, Yoo AJ, et al. The use of vertebral augmentation and external beam radiation therapy in the multimodal management of malignant vertebral compression fractures. Pain Physician 2011;14(05):447–458
20 Palumbo A, Avet-Loiseau H, Oliva S, et al. Revised international staging system for multiple myeloma: A report from International Myeloma Working Group. J Clin Oncol 2015;33(26): 2863–2869
21 Piccioli A, Piana R, Lisanti M, et al; Italian Orthopaedic Society (SIOT) Bone Metastasis Study Group. Carbon-fiber reinforced intramedullary nailing in musculoskeletal tumor surgery: a national multicentric experience of the Italian Orthopaedic Society (SIOT) Bone Metastasis Study Group. Injury 2017;48(Suppl 3): S55–S59
22 Soriani A, Strigari L, Petrongari MG, et al. The advantages of carbon fiber based orthopedic devices in patients who have to undergo radiotherapy. Acta Biomed 2020;91(03):e2020057
23 Sakellariou VI, Mavrogenis AF, Savvidou O, Sim FH, Papagelopoulos PJ. Reconstruction of multiple myeloma lesions around the pelvis and acetabulum. Eur J Orthop Surg Traumatol 2015;25(04): 643–653
24 Gazendam A, Axelrod D, Wilson D, Ghert M. Emerging Concepts in the Surgical Management of Peri-Acetabular Metastatic Bone Disease. Curr Oncol 2021;28(04):2731–2740
25 Ogawa R, Hirao M, Umezu T, Yanagimoto S. Total Hip Arthroplasty with a Cementless Acetabular Component and Impaction Bone Grafting for Dysplastic Osteoarthritis Complicated by Multiple Myeloma. Case Rep Orthop 2022;2022:3939356
26 Wangsaturaka P, Asavamongkolkul A, Waikakul S, Phimolsarnti R. The results of surgical management of bone metastasis involving the periacetabular area: Siriraj experience. J Med Assoc Thai 2007;90(05):1006–1013
27 Milavec H, Ravikumar N, Syn NL, Yentia Soekojo C, Chng WJ, Kumar N. Surgical Management of Multiple Myeloma With Symptomatic Involvement of the Spine. Int J Spine Surg 2020; 14(05):785–794
28 Laufer I, Rubin DG, Lis E, et al. The NOMS framework: approach to the treatment of spinal metastatic tumors. Oncologist 2013;18 (06):744–751
29 Mirels H. Metastatic disease in long bones. A proposed scoring system for diagnosing impending pathologic fractures. Clin Orthop Relat Res 1989;(249):256–264
30 Jawad MU, Scully SP. In brief: classifications in brief: Mirels' classification: metastatic disease in long bones and impending pathologic fracture. Clin Orthop Relat Res 2010;468(10): 2825–2827
31 Gerrand CH, Rankin K. Metastatic Disease in Long Bones. A Proposed scoring system for diagnosing impending pathologic fractures. In: Banaszkiewicz P, Kader DF, eds. Classic papers in orthopaedics. London: Springer; 2014:479–480
32 Topkar OM, Erol B. Clinical outcomes and complications of surgical interventions for multiple myeloma lesions in the extremities and pelvis: A retrospective clinical study. Acta Orthop Traumatol Turc 2021;55(02):159–165