Investigação do efeito do fator de crescimento epidérmico recombinante humano na cicatrização do manguito rotador: Um modelo experimental

Investigation the Effect of Human Recombinant Epidermal Growth Factor on Rotator Cuff Healing: An Experimental Model

Anil Gulcu[1] Egemen Turhan[2] Ahmet Aslan[1] Sevil Çayli[3] Ebru Alimogullari[3] Gülben Akcan[3]

[1] Departamento de Ortopedia e Traumatologia, Faculdade de Medicina, Universidade Alanya Alaaddin Keykubat, Alanya/Antalya, Turquia
[2] Departamento de Ortopedia e Traumatologia, Faculdade de Medicina, Universidade Hacettepe, Ankara, Turquia
[3] Departamento de Histologia e Embriologia, Faculdade de Medicina, Universidade Ankara Yıldırım Beyazıt, Ankara, Turquia

Endereço para correspondência Anil Gulcu, Professor Adjunto, Faculdade de Medicina, Universidade Alanya Alaaddin Keykubat, Kestel, Merines Cd., 07450 Alanya/Antalya, Turquia (e-mail: anilgulcu@gmail.com).

Rev Bras Ortop 2023;58(2):271–278.

Resumo

Objetivo Investigar a eficácia do fator de crescimento epidérmico (EGF) recombinante humano na cicatrização da lesão do manguito rotador no ombro de coelhos.

Métodos As rupturas do manguito rotador (RMRs) foram criadas experimentalmente em ambos os ombros de 20 coelhos Nova Zelândia. Os coelhos foram divididos nos seguintes grupos: RMR (grupo controle; $n = 5$), RMR + EGF (grupo EGF; $n = 5$), RMR + reparo transósseo (grupo reparo; $n = 5$) e RMR + EGF + reparo transósseo (grupo reparo combinado + EGF; $n = 5$). Todos os coelhos foram observados por 3 semanas, e amostras de biópsias foram coletadas do ombro direito na 3ª semana. Após mais 3 semanas de observação, todos os coelhos foram submetidos à eutanásia, e uma amostra de biópsia foi coletada dos ombros esquerdos. Todo o material de biópsia foi corado com hematoxilina e eosina (H&E) para avaliação de vascularidade, celularidade, proporção de fibras e número de células fibrocartilaginosas à microscopia óptica.

Resultados O grupo reparo combinado + EGF apresentou a maior quantidade e a sequência mais regular de colágeno. O grupo reparo e o grupo EGF apresentaram maior atividade fibroblástica e formação capilar em comparação ao grupo controle, mas a maior atividade fibroblástica e a formação capilar com maior vascularidade foram

Palavras-chave
- cicatrização
- fator de crescimento epidérmico
- lesões do manguito rotador

* *Estudo desenvolvido na Faculdade de Medicina, Universidade Alanya Alaaddin Keykubat, Alanya/Antalya, Turquia.*

recebido
13 de Novembro de 2021
aceito
28 de Abril de 2022
article Publicado on-line
Julho 6, 2022

DOI https://doi.org/10.1055/s-0042-1750832.
ISSN 0102-3616.

© 2022. Sociedade Brasileira de Ortopedia e Traumatologia. All rights reserved.
This is an open access article published by Thieme under the terms of the Creative Commons Attribution-NonDerivative-NonCommercial-License, permitting copying and reproduction so long as the original work is given appropriate credit. Contents may not be used for commercial purposes, or adapted, remixed, transformed or built upon. (https://creativecommons.org/licenses/by-nc-nd/4.0/)

Thieme Revinter Publicações Ltda., Rua do Matoso 170, Rio de Janeiro, RJ, CEP 20270-135, Brazil

detectadas no grupo reparo combinado + EGF ($p < 0,001$). O EGF parece melhorar a cicatrização da ferida no reparo da RMR. A aplicação isolada de EGF, mesmo sem cirurgia reparadora, parece melhorar a cicatrização da RMR.
Conclusão Além do reparo da RMR, a aplicação de EGF recombinante humano auxilia a cicatrização do manguito rotador dos ombros de coelhos.

Abstract

Objective To investigate the effectiveness of human recombinant epidermal growth factor (EGF) in the healing of rotator cuff tear in rabbits' shoulders.
Methods Rotator cuff tears (RCTs) were experimentally created on both shoulders of 20 New Zealand rabbits. The rabbits were divided into the following groups: RCT (sham group; $n = 5$), RCT + EGF (EGF group; $n = 5$), RCT + transosseous repair (repair group; $n = 5$), and RCT + EGF + transosseous repair (combined repair + EGF group; $n = 5$). All rabbits were then observed for 3 weeks, and biopsies were taken from the right shoulders in the 3rd week. After 3 more weeks of observation, all rabbits were sacrificed, and a biopsy was removed from their left shoulders. All biopsy material was stained with hematoxylin & eosin (H&E) and vascularity, cellularity, the proportion of fibers and the number of fibrocartilage cells were evaluated under light microscope.
Results The highest collagen amount and the most regular collagen sequence was detected in the combined repair + EGF group. The repair group and the EGF group showed higher fibroblastic activity and capillary formation when compared with the sham group, but the highest fibroblastic activity and capillary formation with highest vascularity was detected in the combined repair + EGF group ($p < 0.001$). Epidermal growth factor seems to improve wound healing in the repair of RCT. The EGF application alone, even without repair surgery, seems to be beneficial to RCT healing.
Conclusion In addition to rotator cuff tear repair, application of human recombinant EGF has an effect on rotator cuff healing in rabbits' shoulders.

Keywords
- rotator cuff injuries
- wound healing
- epidermal growth factor

Introdução

O manguito rotador é uma estrutura anatômica complexa que envolve a cabeça do úmero e múltiplas inserções musculares. As rupturas do manguito rotador (RMRs) são a causa mais comum de dor no ombro, e fatores intrínsecos e extrínsecos atuam em sua etiopatogenia.[1] A cirurgia pode ser indicada para tratamento de RMRs sintomáticas em pacientes jovens, com lesão de espessura total, resposta ausente ou insuficiente ao manejo não cirúrgico, atividades profissionais que exigem uso excessivo do ombro e limitação dos movimentos dessa articulação.[2] Apesar de todo o tratamento cirúrgico avançado à disposição para esses casos, a má cicatrização em pacientes idosos é o principal problema no manejo da RMR e pode levar a novas rupturas e maus desfechos funcionais.[2,3]

A ocorrência de RMRs tem sido explicada com base em mecanismos intrínsecos e extrínsecos. Acredita-se que RMRs degenerativas sejam decorrentes da morfologia do acrômio ou causadas por hipovascularidade. Independentemente do mecanismo subjacente, as estratégias terapêuticas atuais enfocam a inserção das RMRs no osso.[4,5] Por isso, os métodos cirúrgicos são combinados a diversos estimuladores de cicatrização, como plasma rico em plaquetas (PRP), fatores de crescimento e células-tronco. Apesar do uso recente desses fatores, os efeitos combinados das modalidades terapêuticas aditivas precisam ser mais investigados para esclarecer e aumentar a compreensão da base da cicatrização do tendão.[6,7]

Um modelo experimental de RMR demonstrou que as células-tronco da medula óssea, conhecidas por melhorar a angiogênese, também promovem o crescimento da interface tendão-osso.[6] Além disso, outros moduladores importantes, como fatores de crescimento, estão sendo usados de forma combinada no tratamento de muitas doenças. O principal objetivo de todas essas estratégias é melhorar a angiogênese, suprimir as respostas inflamatórias e aumentar a proliferação celular no sítio da lesão.[8] Estudos anteriores relataram papéis cruciais dos fatores de crescimento na cicatrização do tendão por meio da promoção da proliferação e migração celular, produção de matriz e colágeno, expressão de proteinases e interação com fibronectina.[7,8] Esses efeitos benéficos foram pesquisados em vários distúrbios musculoesqueléticos.

Um hormônio de crescimento popular no tratamento de distúrbios musculoesqueléticos é o fator de crescimento de fibroblastos (FGF). Os efeitos benéficos do FGF como possível tratamento da RMR foram demonstrados por Takahashi et al., que observaram sua regulação positiva em tenócitos, fibroblastos da bainha do tendão e células inflamatórias de

RMRs tratadas com a molécula.[9] O fator de crescimento endotelial vascular (VEGF) é outro importante modulador que pode auxiliar a cicatrização de distúrbios musculoesqueléticos. Bidder et al.[10] mostraram que o tratamento com VEGF aumentou os efeitos angiogênicos e melhorou a cicatrização do tendão em um modelo experimental canino. Da mesma forma, o fator de crescimento epidérmico (EGF) também pode promover a cicatrização óssea por meio de um suposto mecanismo de supressão da atividade osteoblástica e promoção da atividade osteogênica.[11]

O objetivo deste estudo foi investigar os efeitos do EGF recombinante humano na cicatrização da RMR em um modelo animal experimental. Os efeitos do EGF na neovascularização, atividade de fibroblastos e produção de colágeno foram estudados em um modelo de RMR em coelhos.

Materiais e Métodos

Os protocolos do estudo foram elaborados de acordo com o *Animal Welfare Act* e o *Guide for the Care and Use of Laboratory Animals*. Nosso comitê de ética e pesquisa em animais aprovou o estudo (número de aprovação: 2020/464). Coelhos Nova Zelândia foram alojados em gaiolas climatizadas com umidade ($50 \pm 5\%$) e temperatura (22 ± 2 °C) padronizadas e com ciclo claro/escuro de 12 horas no laboratório da unidade de produção animal de nosso biotério. O tamanho da amostra foi determinado pelo comitê de ética devido à perda mínima de animais.

Protocolo do Estudo

Vinte coelhos Nova Zelândia machos (com peso entre 2,5 e 3,5 kg) foram divididos em 4 grupos:

- Grupo controle ($n = 5$): Submetido à criação de RMRs experimentais em ambos os ombros, sem reparo.
- Grupo EGF ($n = 5$): Submetido à criação de RMRs experimentais em ambos os ombros; todos os defeitos receberam uma injeção de EGF (25 µg/kg) e foram fechados sem reparo.
- Grupo de RMR com reparo ($n = 5$): Submetido à criação de RMRs experimentais em ambos os ombros e ao reparo de todos os defeitos tendíneos.
- Grupo de RMR com reparo combinado + EGF ($n = 5$): Submetido à criação de RMRs experimentais em ambos os ombros, ao reparo de todos os defeitos tendíneos e à injeção de EGF (75 µg/kg) nos 2 sítios de lesão.

Procedimento Cirúrgico

Os 2 ombros foram abertos cirurgicamente com o coelho sob anestesia (130 mg/kg de cetamina [Ketalar - Pfizer Inc., Nova Iorque, NY, EUA)] por via intraperitoneal [IP] e 20 mg/kg xilazina [Rompun - Bayer AG, Leverkusen, Alemanha] IP). A profilaxia antibiótica foi feita com a administração intramuscular de 20 mg/kg de cefazolina sódica. Como descrito na literatura, ambos os músculos deltoides foram seccionados para expor a inserção do tendão supraespinhoso no tubérculo maior; a seguir, procedemos à transecção do tendão supraespinhoso para criar uma ruptura de quase 0,7 mm de comprimento (►**Fig. 1**) evitando a inserção do tendão infraespinhoso.[12] As lesões foram reparadas com procedimento transósseo e sutura Prolene 5.0 (Ethicon - Johnson & Johnson, New Brunswick, NJ, EUA). O EGF (Heberprot-P1, Centro de Ingeniería Genética y Biotecnología [CIGB], Havana, Cuba) foi injetado nos sítios de lesão dos grupos relevantes. A administração intratendinosa de EGF foi feita em uma parte distinta do tendão supraespinhoso com uma seringa de insulina.



Fig. 1 Criação experimental de uma laceração com transecção do tendão supraespinoso. (*) indica a ruptura do supraespinoso.

Acompanhamento Pós-operatório

Todos os coelhos foram colocados em gaiolas individuais após os tratamentos e receberam dieta padronizada. A ingestão de alimento e água foi monitorada, e as feridas foram examinadas e limpas diariamente com álcool. Não observamos reações adversas durante este monitoramento. Na terceira semana, o ombro direito de cada coelho foi aberto e amostras de tecido foram obtidas para exame histopatológico. Na sexta semana, o ombro esquerdo foi aberto e amostras de tecido foram obtidas para exame histopatológico. Todos os animais foram submetidos à eutanásia após a conclusão das últimas etapas experimentais.

Avaliação Histoquímica e Histopatológica

Cinco animais de cada grupo foram eutanasiados sob anestesia geral por injeção intramuscular de 2 mL de xilazina 21 e 42 dias após a cirurgia para avaliações histológicas. Após a enucleação, o tendão foi fixado em formol a 4% por 48 horas para evitar autólise e putrefação tecidual. Uma parte de cada tendão, inclusive o sítio da ferida, foi dissecada e incluída em parafina. Pelo menos 10 cortes de 4 µm de espessura foram feitos de cada bloco de tecido, colocados em lâminas e desparafinizadas com xileno e uma série graduada de etanol. Cada corte foi corado com hematoxilina e eosina (H&E) para identificação da vascularidade, celularidade, a proporção de fibras de colágeno em orientação paralela/calibrosas e número de células fibrocartilaginosas. Essas características foram classificadas em uma escala de 0 a 4 de acordo com uma modificação de um sistema anterior usado por Ide et al.[13] As pontuações de classificação para todos os grupos foram: 1: < 25%, 2: 25 a 50%, 3: 50 a 75% e 4: > 75%.

A análise morfométrica das lâminas foi realizada por digitalização e avaliação computacional de imagens em programa específico de processamento (Image J, 1.50i - NIH, Bethesda, MD, EUA). As áreas que representam a proporção de fibras de

colágeno em orientação paralela/calibrosas, vascularidade e celularidade foram digitalizadas a partir de 5 campos observados em microscópio óptico Olympus BX43 (Olympus Europa SE & Co. KG, Hamburgo, Alemanha) com magnificações ×100, ×200 e ×400. O resultado para cada elemento corresponde à média aritmética da porcentagem medida em cada um dos 5 campos adjacentes (pela mesma pesquisadora, S. C., em todos os casos).

Análise Estatística

A análise estatística foi realizada em SigmaPlot versão 14 (Jandel Scientific Corp., San Rafael, CA, EUA) para análise histoquímica. Medidas repetidas de três amostras foram realizadas em cada tipo de experimento, e todos os dados quantitativos foram apresentados como média ± erro-padrão (EP). Diferenças significativas nas variáveis foram avaliadas por análise de variância (ANOVA) *on ranks* com o método de Holm-Sidak. Além disso, comparações múltiplas entre os grupos específicos foram realizadas. A análise estatística foi feita no pacote para análise de pontuação clínica IBM SPSS Statistics for Windows, versão 19.0 (IBM Corp., Armonk, NY, EUA).

Resultados

Durante o período de acompanhamento, não houve reações anafiláticas, efeitos adversos ou mortes em nenhum dos animais dos quatro grupos.

O grupo tratado com EGF apresentou maior regulação de colágeno em comparação ao grupo controle (►**Fig. 2 A**, **B**, **C**, **D**). Da mesma forma, uma maior quantidade de colágeno foi detectada no grupo tratado com EGF do que no grupo controle (►**Fig. 2**). Os grupos EGF e controle apresentaram menores quantidades de colágeno e menor regularidade na sequência da molécula em comparação ao grupo submetido ao reparo da RMR; no entanto, a quantidade e a sequência mais regulares de colágeno foram detectadas no grupo submetido ao reparo de RMR combinado ao tratamento com EGF (►**Fig. 2 E**, **F**, **G**, **H**). O grupo de tratamento combinado também apresentou maior

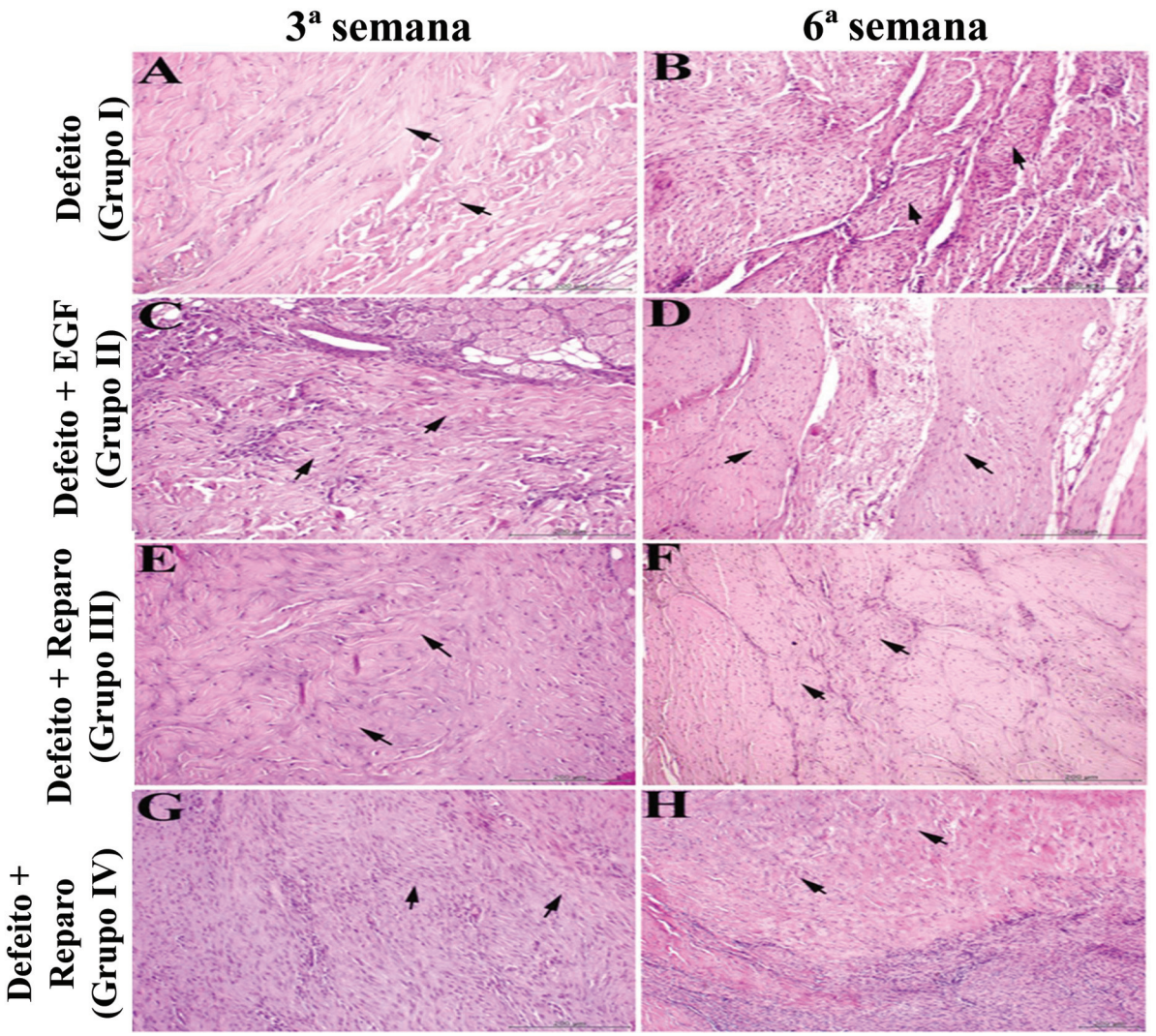

Fig. 2 Exame histológico da distribuição e disposição das fibras de colágeno em amostras de tecido de um modelo de ruptura do manguito rotador (RMR) de coelho tratada com ou sem reparo cirúrgico e com ou sem fator de crescimento epidérmico (EGF). As alterações na terceira semana são mostradas em A, C, E e G, enquanto as alterações na sexta semana são mostradas em B, D, F e H. Os feixes de colágeno estão indicados por setas pretas. (Coloração de hematoxilina e eosina [H&E]; barra: 20 µm).

Tabela 1 Espessura do colágeno e do tendão em amostras de um modelo de ruptura do manguito rotador em de coelho tratada com ou sem reparo cirúrgico e com ou sem fator de crescimento epidérmico

Grupos	Defeito	Defeito + EGF*	Defeito + reparo	Defeito + reparo + EGF*	Defeito	Defeito + EGF*	Defeito + reparo	Defeito + reparo + EGF*
Amostra histológica	3ª semana n:5	3ª semana n:5	3ª semana n:5	3ª semana n:5	6ª semana n:5	6ª semana n:5	6ª semana n:5	6ª semana n:5
Espessura do colágeno	1,5 mm	1,9 mm	2,15 mm	2,4 mm	1,5 mm	1,9 mm	2,15 mm	2,4 mm
p	0,001							
Espessura total do tendão	1,65 mm	2,15 mm	2,35 mm	2,55 mm	1,65 mm	2,15 mm	2,35 mm	2,55 mm
p	0,001							

*EGF: Fator de crescimento epidérmico, $p < 0,05$ é significante.

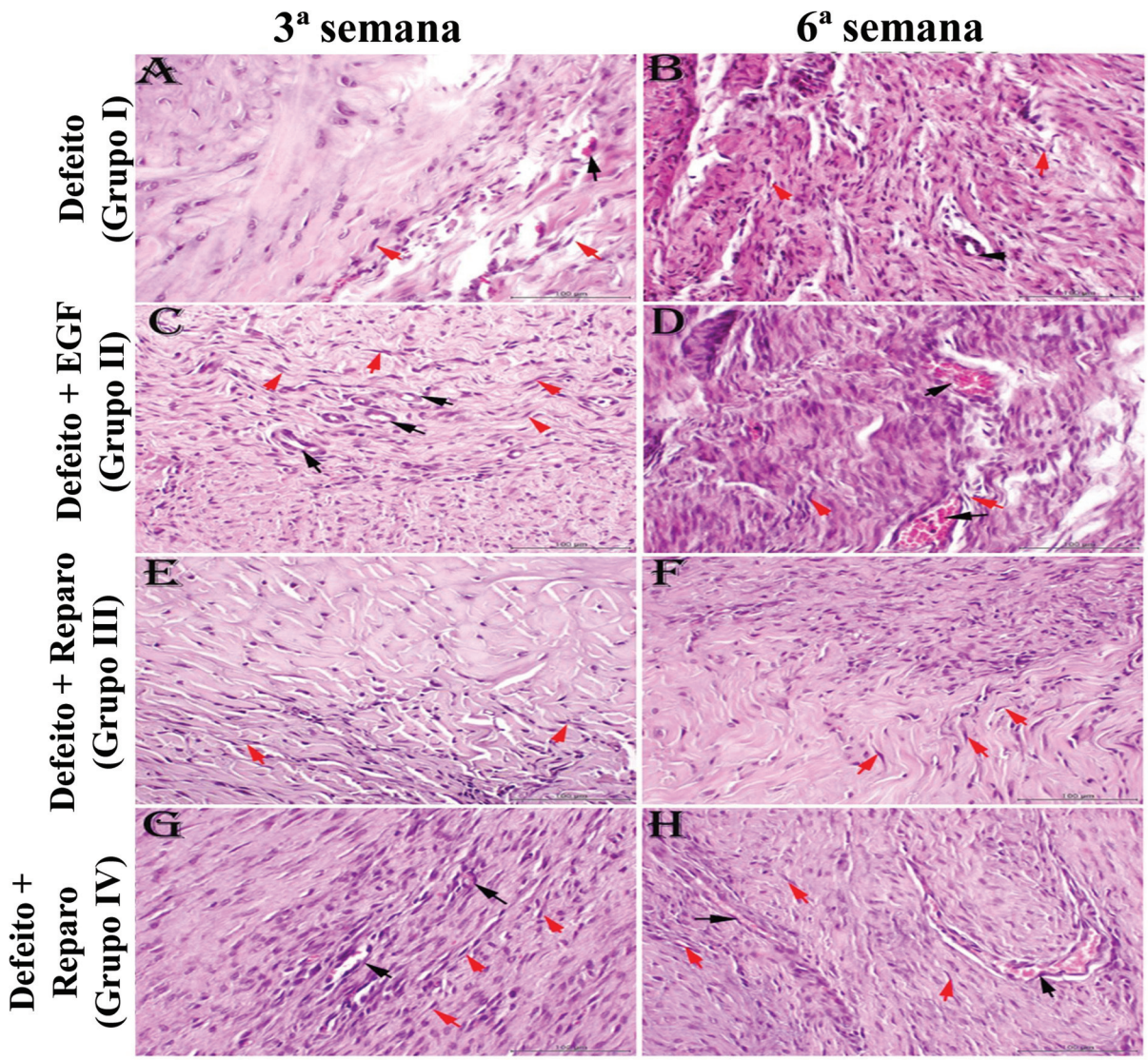

Fig. 3 Exame histológico de capilares, número de fibroblastos e sua disposição em amostras de tecido de um modelo de ruptura do manguito rotador (RMR) de coelho tratada com ou sem reparo cirúrgico e com ou sem fator de crescimento epidérmico (EGF). As alterações na terceira semana são mostradas em A, C, E e G, enquanto as alterações na sexta semana são mostradas em B, D, F e H. Os capilares são indicados com setas pretas e as disposições de fibroblastos são marcadas com setas vermelhas.

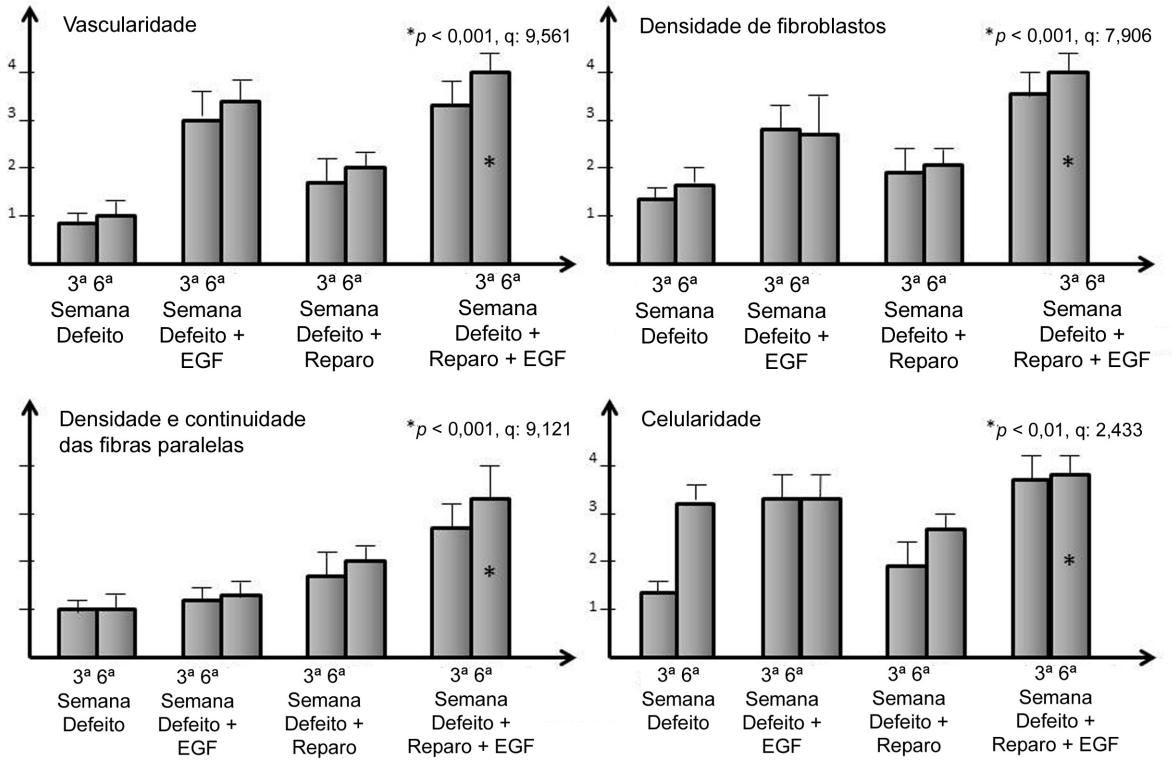

Fig. 4 Gráficos em barras dos padrões de cicatrização do tecido para comparação visual entre os grupos.

espessura de colágeno e tendão. Os resultados da espessura do colágeno e do tendão são listados na ►**Tabela 1**.

O grupo tratado com EGF também apresentou maior formação capilar e atividade fibroblástica do que o grupo controle (►**Fig. 3 A**, **B**, **C**, **D**). O grupo submetido ao reparo da RMR apresentou aumento moderado na formação capilar e atividade fibroblástica em comparação aos grupos controle ou EGF, mas a maior atividade fibroblástica e formação capilar com maior vascularidade ocorreu no grupo que recebeu o tratamento com EGF combinado ao reparo da RMR (►**Fig. 3 E**, **F**, **G**, **H**). Os resultados histológicos de vascularidade, deposição de colágeno e atividade fibroblástica foram semelhantes na terceira e sexta semanas, embora essas atividades celulares tenham sido ligeiramente maiores na sexta do que na terceira semana. O grupo que recebeu o tratamento combinado apresentou vascularidade, densidade de fibroblastos, densidade de fibras paralelas e continuidade acentuadas ($p < 0{,}001$); no entanto, o aumento da celularidade foi apenas moderado em comparação aos outros grupos (p: 0,01). As diferenças estatísticas entre os grupos em relação à vascularidade, densidade/continuidade de fibroblastos e celularidade são apresentadas em gráficos de barras (►**Fig. 4**).

Discussão

A literatura tem muitos relatos de insucesso do reparo de RMR como uma questão cirúrgica em aberto. Portanto, a maioria dos estudos se concentrou em resolver esse problema e melhorar a cicatrização da RMR.[14] As inserções do tendão do manguito rotador apresentam fibrocartilagem para absorção de choques. No entanto, sua posição anatômica impõe maior atividade em exercício e cargas mecânicas maiores. Os efeitos crescentes de choque podem, portanto, levar à separação do tendão dessa estrutura de fibrocartilagem e causar lesões de cicatrização difícil ou ausente.[15] Todas as pesquisas científicas visam, consequentemente, melhorar a estrutura da ferida de difícil cicatrização com combinações de suplementos biológicos. As terapias com ácido hialurônico, por exemplo, foram investigadas por Honda et al.[16] no reparo de RMRs experimentais. Esses autores descobriram que o tratamento com ácido hialurônico de coelhos com RMR submetidos ao reparo aumentou a formação de condrócitos, a maturação do tendão e a força biomecânica.[16] Do mesmo modo, Ide et al.[13] estudaram os efeitos do FGF no remodelamento tendão-osso em ratos com lesão aguda e reparo do tendão supraespinhoso. Esses autores relataram maiores pontuações de maturação da inserção óssea em ratos tratados com FGF em comparação ao grupo com RMR sem tratamento. Além disso, observaram aumento da força biomecânica na segunda, quarta e sexta semanas quando o tratamento com FGF foi combinado ao reparo da RMR.[13] Nossos achados são condizentes com a literatura, que indica que os fatores de crescimento melhoram os resultados do reparo da RMR. Por outro lado, nossos resultados revelam os efeitos do EGF recombinante humano em vez do FGF na recuperação da RMR.

Randelli et al.[17] investigaram a administração de PRP após o tratamento artroscópico de humanos com RMR e relataram melhores resultados e bons escores pós-operatórios nesses

pacientes. Os efeitos benéficos do PRP levaram ao seu uso atual no tratamento para vários distúrbios ortopédicos.[17–19] Estudos anteriores afirmaram que o PRP poderia melhorar a cicatrização do tendão devido à participação de fatores de crescimento, como fator de crescimento derivado de plaquetas (PDGF), EGF, VEGF e fator transformador do crescimento β (TGF-β); essas moléculas são as principais citocinas no PRP.[19] Acredita-se que o PRP também melhore a regeneração capilar necessária para a cicatrização do tendão.[20] A resposta vascular na interface tendão-osso durante os reparos do manguito rotador é aceita como a etapa principal no processo de cicatrização e sua ausência é uma possível causa de insucesso de reparos da RMR.[21] No entanto, um estudo que comparou o tratamento com PRP e EGF na cicatrização de tendões alegou que esse último gerou maior neovascularização e maiores níveis de tenócitos, fibroblastos, colágeno e macrófagos teciduais. Assim, os autores concluíram que o EGF pode ser um tratamento mais eficaz do que outros fatores de crescimento para cicatrização do tendão.[22] À luz dessa literatura, investigamos o efeito do EGF recombinante humano na cicatrização normal da RMR, bem como sua ação na vasculogênese durante o processo cicatricial.

O papel do EGF na cicatrização de tecidos patológicos e normais já foi estudado.[23] O EGF atua como um fator mitogênico para células epiteliais e endoteliais, bem como para fibroblastos; além disso, sua aplicação aumentou a síntese de fibronectina, a angiogênese, a fibroplasia e a atividade de colagenase.[23] O principal efeito do EGF começa após a formação de um tampão hemostático de plaquetas, o que desencadeia a cicatrização da ferida.[23] Basal et al.[11] relataram que o EGF melhora a formação óssea e a microcirculação ao provocar neoangiogênese no início da osteonecrose da cabeça do fêmur. Kocyigit et al.[24] investigaram os efeitos do tratamento com EGF em um modelo de cicatrização do tendão calcâneo em ratos e observaram maior vascularidade, maiores concentrações de pericitos adjacentes às células endoteliais dos vasos e maiores concentrações de adipócitos em ratos tratados com EGF em comparação ao grupo de cicatrização normal. No entanto, não detectaram diferenças de força biomecânica entre os grupos tratados ou não com EGF.[24] Da mesma forma, observamos aumento da vascularização, maior deposição de colágeno e maior atividade fibroblástica em coelhos com RMR tratados com EGF. Porém, não pudemos realizar testes de resistência biomecânica porque a junção tendão-ósseo é muito baixa no manguito rotador do animal.

Nossos achados indicaram que a injeção de EGF recombinante humano em um modelo de reparo da RMR experimental em coelhos pareceu melhorar a cicatrização mesmo na ausência de reparo cirúrgico. O tratamento com EGF aumentou a atividade fibroblástica, a deposição de colágeno e a vascularidade em comparação ao grupo controle. Até onde sabemos, este é o primeiro estudo a mostrar um efeito benéfico do tratamento com EGF em RMRs não reparadas.

Limitações do Estudo

A principal limitação deste estudo é seu delineamento experimental com utilização de modelo animal. O efeito do EGF deve, portanto, ser confirmado em seres humanos. Outra limitação é o pequeno tamanho da amostra, pois o número de animais foi o menor possível por questões éticas. Uma análise histológica abrangente, com amostras de tamanho maior, melhorará a compreensão dos efeitos do EGF.

Conclusão

Em conclusão, verificou-se que o EGF sozinho melhora a cicatrização do manguito rotador mesmo na ausência de reparo cirúrgico. No entanto, o EGF é ainda mais eficaz quando combinação ao reparo da RMR e parece acelerar a recuperação. Portanto, a combinação da aplicação de EGF ao reparo do manguito rotador pode ser benéfica no tratamento da RMR, pois essa lesão tem alto risco de recidiva devido à cicatrização insuficiente.

Contribuições dos Autores

Cada autor contribuiu individualmente e de forma significativa para o desenvolvimento deste artigo:
A. G.: Conceituação (líder), curadoria de dados, aplicação do experimento animal, realização da cirurgia em experimento animal.
E. T., A. A.: Metodologia, administração do projeto, planejamento do projeto.
S. Ç., E. A., G. A.: Histologia e embriologia.

Suporte Financeiro

Não houve suporte financeiro de fontes públicas, comerciais ou sem fins lucrativos.

Conflito de Interesses

Os autores não têm conflito de interesses a declarar.

Referências

1 Maffulli N, Longo UG, Berton A, Loppini M, Denaro V. Biological factors in the pathogenesis of rotator cuff tears. Sports Med Arthrosc Rev 2011;19(03):194–201
2 Oh LS, Wolf BR, Hall MP, Levy BA, Marx RG. Indications for rotator cuff repair: a systematic review. Clin Orthop Relat Res 2007;455 (455):52–63
3 Chillemi C, Petrozza V, Garro L, et al. Rotator cuff re-tear or non-healing: histopathological aspects and predictive factors. Knee Surg Sports Traumatol Arthrosc 2011;19(09):1588–1596
4 Umer M, Qadir I, Azam M. Subacromial impingement syndrome. Orthop Rev (Pavia) 2012;4(02):e18
5 VanBaak K, Aerni G. Shoulder Conditions: Rotator Cuff Injuries and Bursitis. FP Essent 2020;491:11–16
6 Huang Y, He B, Wang L, et al. Bone marrow mesenchymal stem cell-derived exosomes promote rotator cuff tendon-bone healing by promoting angiogenesis and regulating M1 macrophages in rats. Stem Cell Res Ther 2020;11(01):496
7 Oliva F, Gatti S, Porcellini G, Forsyth NR, Maffulli N. Growth factors and tendon healing. Med Sport Sci 2012;57:53–64
8 Molloy T, Wang Y, Murrell G. The roles of growth factors in tendon and ligament healing. Sports Med 2003;33(05):381–394
9 Takahashi S, Nakajima M, Kobayashi M, et al. Effect of recombinant basic fibroblast growth factor (bFGF) on fibroblast-like cells from human rotator cuff tendon. Tohoku J Exp Med 2002;198(04): 207–214
10 Bidder M, Towler DA, Gelberman RH, Boyer MI. Expression of mRNA for vascular endothelial growth factor at the repair site of

healing canine flexor tendon. J Orthop Res 2000;18(02): 247–252
11 Basal O, Atay T, Ciris İM, Baykal YB. Epidermal growth factor (EGF) promotes bone healing in surgically induced osteonecrosis of the femoral head (ONFH). Bosn J Basic Med Sci 2018;18(04):352–360
12 Plate JF, Brown PJ, Walters J, et al. Advanced age diminishes tendon-to-bone healing in a rat model of rotator cuff repair. Am J Sports Med 2014;42(04):859–868
13 Ide J, Kikukawa K, Hirose J, et al. The effect of a local application of fibroblast growth factor-2 on tendon-to-bone remodeling in rats with acute injury and repair of the supraspinatus tendon. J Shoulder Elbow Surg 2009;18(03):391–398
14 Kwon J, Kim YH, Rhee SM, et al. Effects of Allogenic Dermal Fibroblasts on Rotator Cuff Healing in a Rabbit Model of Chronic Tear. Am J Sports Med 2018;46(08):1901–1908
15 Benjamin M, Toumi H, Ralphs JR, Bydder G, Best TM, Milz S. Where tendons and ligaments meet bone: attachment sites ('entheses') in relation to exercise and/or mechanical load. J Anat 2006;208 (04):471–490
16 Honda H, Gotoh M, Kanazawa T, et al. Hyaluronic Acid Accelerates Tendon-to-Bone Healing After Rotator Cuff Repair. Am J Sports Med 2017;45(14):3322–3330
17 Randelli PS, Arrigoni P, Cabitza P, Volpi P, Maffulli N. Autologous platelet rich plasma for arthroscopic rotator cuff repair. A pilot study. Disabil Rehabil 2008;30(20-22):1584–1589
18 Vilchez-Cavazos F, Millán-Alanís JM, Blázquez-Saldaña J, et al. Comparison of the Clinical Effectiveness of Single Versus Multiple Injections of Platelet-Rich Plasma in the Treatment of Knee Osteoarthritis: A Systematic Review and Meta-analysis. Orthop J Sports Med 2019;7(12):2325967119887116
19 Middleton KK, Barro V, Muller B, Terada S, Fu FH. Evaluation of the effects of platelet-rich plasma (PRP) therapy involved in the healing of sports-related soft tissue injuries. Iowa Orthop J 2012;32:150–163
20 Lindeboom JA, Mathura KR, Aartman IH, Kroon FH, Milstein DM, Ince C. Influence of the application of platelet-enriched plasma in oral mucosal wound healing. Clin Oral Implants Res 2007;18(01): 133–139
21 Pandey V, Jaap Willems W. Rotator cuff tear: A detailed update. Asia Pac J Sports Med Arthrosc Rehabil Technol 2015;2(01):1–14
22 Sarıkaya B, Yumuşak N, Yigin A, Sipahioğlu S, Yavuz Ü, Altay MA. Comparison of the effects of human recombinant epidermal growth factor and platelet-rich plasma on healing of rabbit patellar tendon. Eklem Hastalik Cerrahisi 2017;28(02):92–99
23 Hardwicke J, Schmaljohann D, Boyce D, Thomas D. Epidermal growth factor therapy and wound healing–past, present and future perspectives. Surgeon 2008;6(03):172–177
24 Kocyigit I, Huri G, Yürüker S, et al. Epidermal Growth Factor Stimulates Rabbit Achilles Tendon Histologically and Biomechanically Healing. Muscles Ligaments Tendons J 2020;10(04): 589–602