Article published online: 2022-10-13

Padronização de modelo animal para o estudo da necrose isquêmica da cabeça femoral na doença de Legg-Calvé-Perthes

Animal Model Standardization for Studying Avascular Necrosis of the Femoral Head in Legg-Calvé-Perthes Disease

Edson Hidenori Miashiro[1] Luis Francisco Zanella[2] Guilherme Schiess Cardoso[2]
Gislene dos Santos Silva[3] Kauana de Angelis[3] Silvio Henrique Maia de Almeida[3]

[1] Disciplina de ortopedia e traumatologia da Faculdade de Medicina da Fundação Educacional do Município de Assis (FEMA), Assis, São Paulo, Brasil
[2] Departamento de Medicina Veterinária da Universidade Estadual de Londrina, Londrina, PR, Brasil
[3] Departamento de Cirurgia da Universidade Estadual de Londrina, Londrina, PR, Brasil

Endereço para correspondência Edson Hidenori Miashiro, PhD, Avenida Getúlio Vargas, 1200, Bloco 11, Vila Nova Santana, Assis, SP, Brasil (e-mail: miashirocor@gmail.com).

Rev Bras Ortop

Resumo

Objetivo Testar um modelo experimental para necrose isquêmica da cabeça femoral na doença de Legg-Calvé-Perthes avaliando a marcha, exames de imagens e morfohistologia.
Métodos Operaram-se 11 leitões. Induziu-se a necrose por cerclagem no colo femoral direito. Dividiram-se os leitões em grupo A com 8 animais, sacrificando-se dois na 2ª, 4ª, 6ª e 8ª semanas, respectivamente; e grupo B, com 2 animais (*sham*), submetidos ao procedimento cirúrgico sem a cerclagem do colo femoral direito. A classificação da marcha utilizada foi a de Etterlin. Os fêmures congelados foram submetidos à radiografia digital e tomografia computadorizada. Mediram-se a altura e largura da epífise e o coeficiente epifisário nos tempos de estudo. Realizou-se, microscopia de luz e imunohistoquímica com TGF-β1.
Resultados Um animal morreu por sepse no grupo A. Neste grupo, observou-se claudicação em todos os animais. Na radiografia digital e tomografia computadorizada

Palavras-chave
- necrose da cabeça do fêmur
- isquemia
- doença de Legg-Calvé-Perthes
- modelos animais

Trabalho desenvolvido no Hospital Veterinário da Universidade Estadual de Londrina (cirurgias); na Universidade de São Paulo (exames de microscopia de luz); no Instituto de Radiologia Manoel de Abreu de Apucarana (exames de imagem); no Laboratório de Biologia de Tumores da Universidade Estadual do Oeste do Paraná (exames de imunohistoquímica), Londrina, PR, Brasil.

recebido
26 de Outubro de 2021
aceito
28 de Março de 2022

DOI https://doi.org/10.1055/s-0042-1749418.
ISSN 0102-3616.

© 2022. Sociedade Brasileira de Ortopedia e Traumatologia. All rights reserved.
This is an open access article published by Thieme under the terms of the Creative Commons Attribution-NonDerivative-NonCommercial-License, permitting copying and reproduction so long as the original work is given appropriate credit. Contents may not be used for commercial purposes, or adapted, remixed, transformed or built upon. (https://creativecommons.org/licenses/by-nc-nd/4.0/)

Thieme Revinter Publicações Ltda., Rua do Matoso 170, Rio de Janeiro, RJ, CEP 20270-135, Brazil

observaram-se: esclerose óssea, alargamento do colo femoral direito, achatamento, colapso e fragmentação da cabeça femoral direita. Todos os valores da altura da epífise e coeficiente epifisário da cabeça femoral direita foram menores que os contralaterais, nos quais observaram-se condrócitos desordenados e separados por lacunas. Observou-se redução da expressão do TGF-β1 com 2 e 6 semanas nas cabeças femorais direitas e nas esquerdas com oito. No grupo B, não ocorreram sinais de necrose e a marcha foi normal.

Conclusões O modelo apresentado reproduziu a necrose macroscopicamente, na radiografia digital, tomografia computadorizada e microscopia. A avaliação da marcha demonstrou boa correlação com os demais achados de isquemia.

Nível de Evidência V. Estudos diagnósticos.

Abstract

Objective Testing an experimental model for ischemic necrosis of the femoral head in Legg-Calvé-Perthes disease by evaluating gait, imaging and morphohistology.

Methods The operation was done in 11 piglets. Necrosis by cerclage in the right femoral neck was induced. Piglets were divided into group A, with 8 animals, euthanizing two in the 2nd, 4th, 6th, and 8th weeks, respectively; and group B, with 2 animals (*sham*), submitted to the surgical procedure without cerclage of the right femoral neck. The gait classification used was that of Etterlin. The frozen femurs were submitted to digital radiography and computed tomography. The height and width of the epiphysis and epiphysary coefficient were measured at study times. Light microscopy and immunohistochemistry with TGF-β1 were performed.

Results One animal died of sepsis in Group A. In this group, claudication was observed in all animals. On digital radiography and computed tomography, bone sclerosis, enlargement of the right femoral neck, flattening, collapse, and fragmentation of the right femoral head were observed. All epiphysis height and epiphysary coefficient values of the right femoral head were lower than the contralateral ones, in which were observed chondrocytes disordered and separated by gaps. A reduction in TGF-β1 expression was observed at 2 and 6 weeks in the right femoral head and at eight in the left. In group B, there were no signs of necrosis and gait was normal.

Conclusions The model presented reproduced macroscopic necrosis on digital radiography, computed tomography, and microscopy. Gait evaluation showed a good correlation with other ischemia findings.

Level of Evidence V. Diagnostic studies.

Keywords
- femur head necrosis
- ischemia
- Legg-Calvé-Perthes disease
- models, animal

Introdução

A doença de Legg-Calvé-Perthes (DLCP)[1,2] acomete crianças causando sequelas na articulação do quadril. Não há um tratamento para interromper a deformidade progressiva da cabeça femoral (CF). A escassez de material humano para o estudo da DLCP torna necessário o uso de modelos experimentais com animais.[3–10]

Entre os países emergentes, apenas a Argentina possui um estudo publicado nessa área.[10]

Nosso objetivo é padronizar um modelo experimental de necrose isquêmica da cabeça femoral (NICF) para o estudo da DLCP factível no Brasil. Também, propõem-se introduzir os testes de avaliação da marcha para análise funcional.[11–18]

Material e Métodos

Este trabalho foi aprovado sob o processo da Comissão de Ética no Uso de Animais da nossa instituição.

Amostra

Escolheu-se a amostra de acordo com a literatura,[11–20] sob orientação da Comissão de Ética. Os leitões foram divididos em dois grupos: grupo A, com 8 animais, dos quais foram sacrificados 2 animais na 2ª, 4ª, 6ª e 8ª semanas após a indução cirúrgica da necrose, respectivamente; grupo B com dois animais submetidos ao procedimento cirúrgico sem realizar a cerclagem do colo femoral direito (COLFD), para comprová-la como fator indutor da NICF (*sham*). Os leitões deste grupo foram sacrificados na 6ª semana, pois a

 © 2022. Sociedade Brasileira de Ortopedia e Traumatologia. All rights reserved.

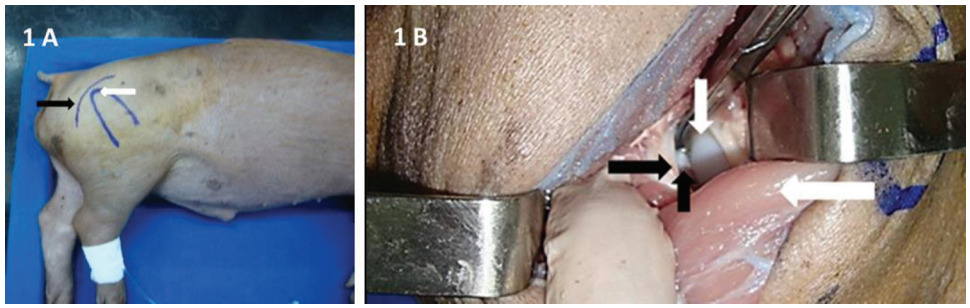

Fig. 1 (A) Descrição dos parâmetros da via de acesso. Via de acesso posterior (seta preta). Ápice do trocânter maior (seta branca). (B) Via de acesso: planos profundos. Afastamento do músculo glúteo médio com um Farabeuf (seta branca maior). Identificação da cabeça femoral (seta branca menor). Realização de capsulotomia (seta preta maior). Identificação do ligamento redondo (seta preta menor).

deformidade da CF é mais evidente a partir deste período de isquemia.[11]

Operaram-se onze leitões, híbridos comerciais (cruzamento das raças *Large White* e *Landrace)*, machos, pesando entre 4 e 6 kg, idade de 3 a 4 semanas. No grupo A, um leitão foi retirado do estudo devido a óbito pós-operatório por sepse e substituído. O substituto foi sacrificado na 4ª semana após a cirurgia.

Técnica Cirúrgica

O modelo anestésico utilizou acepromazina via intravenosa (IV). Aplicou-se, em seguida, cloridrato de cetamina associado ao diazepam, também via IV. Aplicou-se lidocaína 2% via epidural lombossacra.

O mesmo cirurgião realizou todos os procedimentos no centro cirúrgico. O fêmur operado foi o direito utilizando-se o esquerdo como controle. Posicionou-se o leitão em decúbito lateral esquerdo. Utilizou-se a via de acesso posterior, usando o trocânter maior como parâmetro (►**Figura 1A**). Realizou-se a dissecção por planos com incisão do músculo glúteo máximo e afastamento do músculo glúteo médio para exposição da cápsula; a seguir, capsulotomia e tração longitudinal para a luxação do quadril e secção do ligamento redondo (►**Figura 1B**), para evitar irrigação pela artéria do ligamento redondo. O procedimento anteriormente descrito foi realizado nos grupos A e B. Apenas no grupo A foi realizada cerclagem dupla sobre COLFD com fio Prolene 2 Ethicon (Ethicon Inc., Raritan, Nova Jersey, EUA) utilizando-se um "passa fios" para induzir a NICF (►**Figuras 2A** e **2B**). Procedeu-se ao fechamento por planos, utilizando-se o fio Mononylon 2.0 Ethicon nos dois grupos.

Aplicou-se o tramadol e o anti-inflamatório flunixim meglumine por via intramuscular para analgesia.

Utilizou-se a penicilina benzatina, também por via intramuscular.

Avaliação da Marcha

Os leitões foram observados deambulando, no momento anterior à realização da anestesia, em superfície plana. As alterações de marcha foram comparadas nos grupos A e B (*sham*), nos diversos tempos de estudo, a fim de se verificar a correlação das imagens de NICF com a presença de claudicação. Utilizou-se a classificação de marcha proposta por Etterlin et al.[21] para porcos, que varia de 0 a 3, sendo o grau 0:

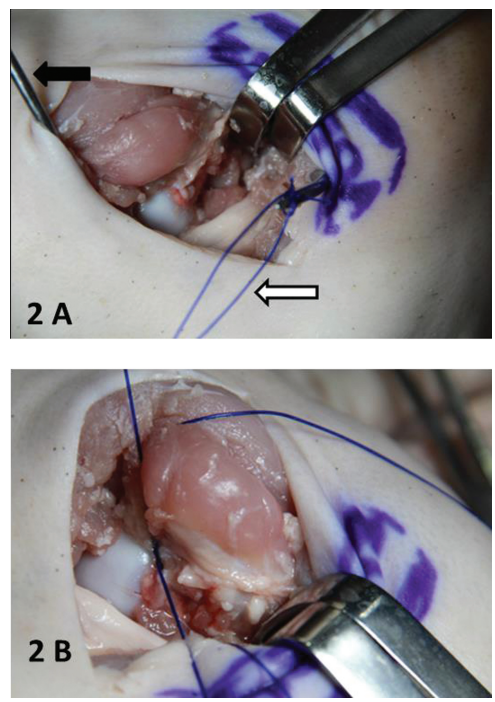

Fig. 2 (A) Passagem de dois fios Prolene 2 Ethicon (seta branca) em torno do colo femoral com um instrumento "passa-fios" (seta preta). (B) Realização de cerclagem dupla em torno do colo femoral com fios Prolene 2 Ethicon.

normal; grau 1: marcha irregular com encurtamento do passo e carga desigual em um ou mais membros; grau 2: claudicação moderada com desvio evidente da carga de um ou mais membros e dificuldade clara de deambulação; e grau 3: claudicação severa sem apoio no membro afetado ou incapacidade de marcha.

Exames de Imagem

Imediatamente após o sacrifício do animal, dissecaram-se e armazenaram-se os fêmures em refrigerador doméstico comum à temperatura média de -20°C.

Em ambos os grupos se realizaram a radiografia digital (RD) na incidência anteroposterior e a tomografia computadorizada (TC) nos cortes frontal, axial e tridimensional (3D) em todas as cabeças femorais inteiras. A CF esquerda foi usada como controle. Utilizou-se o aparelho de radiografia RD Toshiba modelo 12M 500MAS (Minato, Tóquio, Japão) e o

 © 2022. Sociedade Brasileira de Ortopedia e Traumatologia. All rights reserved.

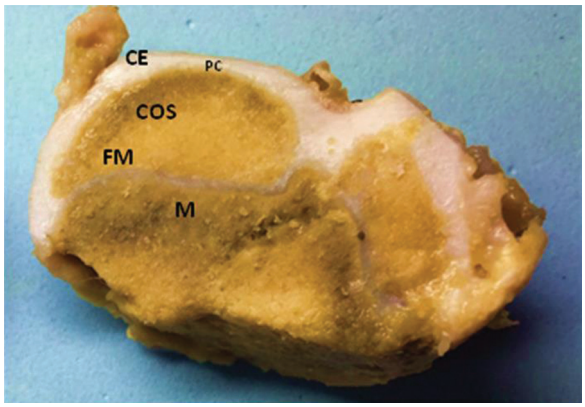

Fig. 3 Descrição da cabeça femoral do leitão imaturo. Corte frontal da cabeça femoral no ponto médio. Centro de ossificação secundário (COS) circundado pela cartilagem epifisária (CE). Placa de crescimento (PC) localizada entre CE e COS. Fise metafisária (FM) localizada na base do COS. Metáfise (M) do fêmur proximal, localizada abaixo da FM.

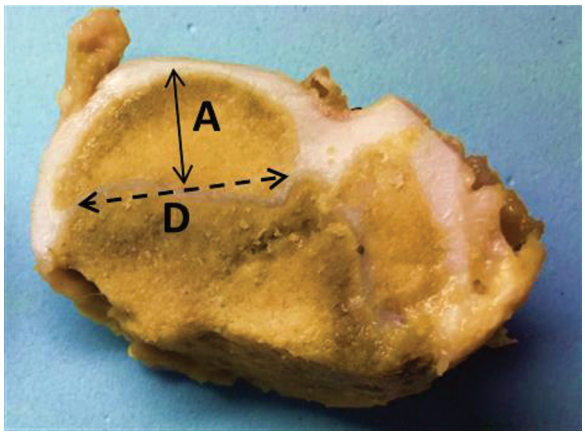

Fig. 4 Descrição da altura e largura da epífise e do coeficiente epifisário (COE). A altura da epífise é representada pela seta fechada (A). A largura da epífise é representada pela seta pontilhada (D). O COE é calculado pela razão entre A e D.

tomógrafo da GE modelo Hispeed Dual (General Electric Company, Boston, Massachusetts, USA).

Descrição da Cabeça Femoral

A CF normal do leitão imaturo divide-se em (►**Figura 3**):

- Centro de ossificação secundária (COS) com formato semiesférico;
- Cartilagem epifisária (CE) contornando o COS;
- Placa de crescimento (PC) que fica entre a CE e o centro de COS, responsável pelo crescimento circunferencial;
- Fise metafisária (FM) que cobre toda a metáfise proximal, sendo responsável pelo crescimento longitudinal da porção proximal do fêmur.

Descrição das Medidas Utilizadas na CF

Após a realização dos exames de imagem, cortaram-se os fêmures no seu 1/3 proximal, na região central no plano frontal utilizando serra cirúrgica a nitrogênio. Imediatamente, mediram-se a altura e a largura da epífise na peça seccionada em centímetros. Mediu-se a altura (A) do ápice da superfície articular até o ponto médio da fise metafisária. Mediu-se a largura (D) do ponto máximo medial ao máximo lateral na transição cabeça-fise metafisária. Calcularam-se os coeficientes epifisários (COE) por meio da razão entre A e D; os quais indicam o prognóstico da DLCP. A diminuição dos valores do COE indica piora no prognóstico.[22–24] (►**Figura 4**).

Microscopia de Luz

As lâminas foram coradas em hematoxilina eosina (HE) para avaliar as alterações na PC. Analisou-se por microscopia de luz (ML) com ampliações de 40, 100, 140, 240 e 340 vezes.

Análise Imunohistoquímica

Em todas as lâminas, foram aplicados anticorpos primários *Transforming Growth Factor Beta 1* (TGF-β1, 1:300, Santa Cruz Biotechnology, Dallas, Texas, EUA).

Análise Estatística

As descrições incluídas para as variáveis categóricas foram: cálculo de frequência e respectivo percentual; e para as variáveis escalares: cálculo de média e respectivo desvio padrão, máximo, mínimo e percentis (25%, mediana – 50%, e 75%). Aplicou-se o Teste dos Postos Sinalizados de Wilcoxon, para verificação de possíveis diferenças entre ambos os lados, em cada grupo estudado, para as variáveis de interesse (A, D e COE) com nível de significância $p = 0{,}050$.

Compararam-se os resultados da imunoexpressão do TGF-β1 dois a dois, ou seja, o lado direito contra o esquerdo, nos determinados tempos de estudo. Utilizou-se o teste-t de Student, com nível de significância $p = 0{,}050$.

Resultados

Houve um óbito por sepse no segundo dia no grupo A, sendo reposto, totalizando 11 animais no experimento.

Na avaliação da marcha, todos os leitões do grupo A apresentaram claudicação moderada com dificuldade clara de deambulação (grau 2 de Etterlin et al.[21]). No grupo B**,** os leitões apresentaram marcha normal. No grupo A, nos exames RD e TC (►**Figuras 5** e **6** e ►**Tabela 1**) e na avaliação macroscópica (►**Figura 7** e ►**Tabela 2**), todas as CFs direitas apresentaram alterações características de NICF. No grupo B, não se observaram alterações (►**Figura 8**).

No grupo A, todos os leitões apresentaram valores da altura da epífise da CF direita e do COE menores que os da CF esquerda. Neste grupo, a largura da epífise femoral direita foi maior que a da esquerda em 7 leitões (87,5%). As medidas da altura e largura da epífise e do COE das CFs direitas e esquerdas apresentaram uma diferença estatisticamente significante ($p < 0{,}050$) (►**Tabela 3**).

No grupo B não foram observadas diferenças de medidas entre os lados das CFs direitas e esquerdas ($p^3 = 0{,}050$) (►**Tabela 2**).

Não houve desenvolvimento de NICF direita no grupo B; consequentemente, os valores do COE mantiveram-se iguais

 © 2022. Sociedade Brasileira de Ortopedia e Traumatologia. All rights reserved.

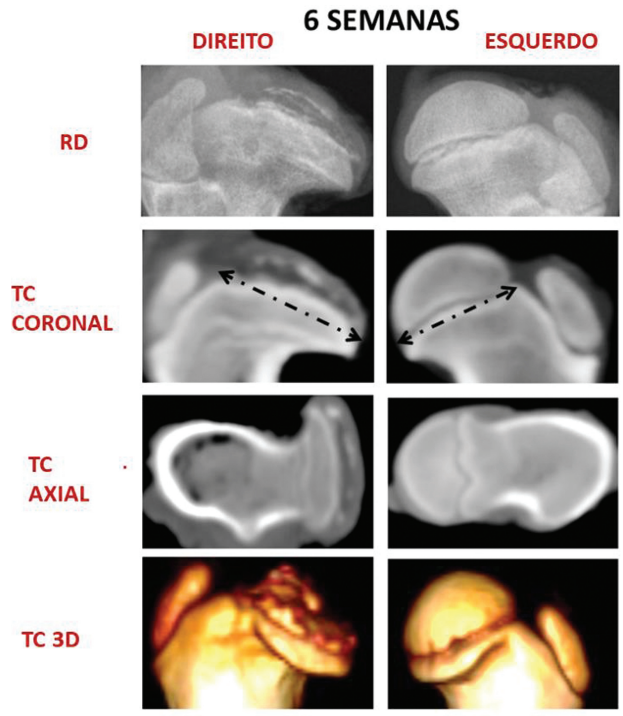

Fig. 5 Radiografia digital (RD) e tomografia computadorizada (TC) do 1/3 proximal dos fêmures direito e esquerdo de leitão sacrificado após 6 semanas da indução isquêmica. Foi observado um colapso total e fragmentação da cabeça femoral (CF) direito na RD e TC, com perda do formato semiesférico. Observou-se um grande alargamento do colo femoral (setas). O colapso e a fragmentação foram detalhados na TC-3D.

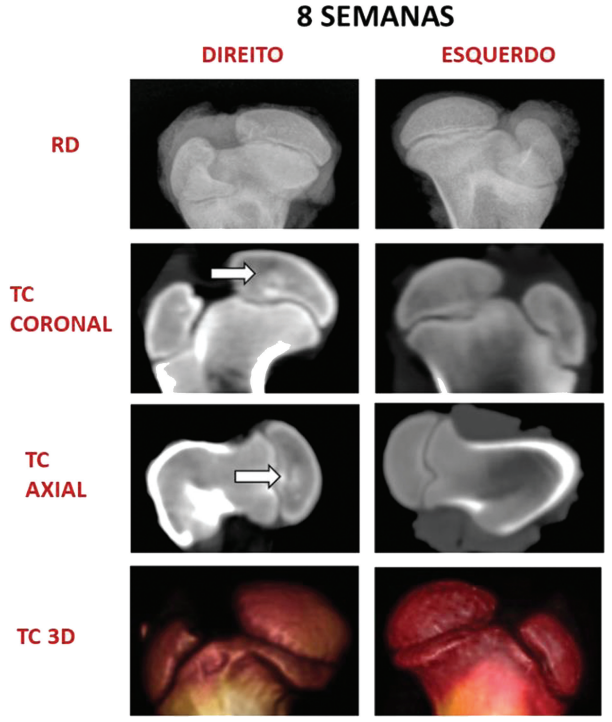

Fig. 6 Radiografia digital (RD) e tomografia computadorizada (TC) do 1/3 proximal dos fêmures direito e esquerdo de leitão sacrificado após 8 semanas da indução isquêmica. Na RD e TC foram observados uma perda do formato semiesférico e achatamento da cabeça femoral (CF) direita e áreas escleróticas sugestivas de necrose da cabeça do fêmur (setas).

Tabela 1 Descrições das alterações encontradas nas CFs direitas na RD e TC nos determinados tempos de estudo nos grupos A e B

Grupo A	Radiografia Digital	TC Coronal e Axial	TC 3D
2 semanas	Achatamento discreto da CF	Achatamento discreto da CF Presença de áreas escleróticas, sugestivas de NICF - Alargamento do COLFD	Achatamento discreto da CF
4 semanas	Perda do formato semiesférico da CF direita e presença de áreas de depressão da superfície articular	Perda do formato semiesférico da CF direita e presença de áreas de depressão da superfície articular	Perda do formato semiesférico da CF direita e presença de áreas de depressão da superfície articular
6 semanas	Colapso total e fragmentação da CF direita com perda do formato semiesférico e grande alargamento do colo femoral	Colapso total e fragmentação da CF direita com perda do formato semiesférico e grande alargamento do colo femoral	Colapso total e fragmentação da CF direita com perda do formato semiesférico e grande alargamento do colo femoral
8 semanas	Perda do formato semiesférico e achatamento da CF direita. Áreas escleróticas sugestivas de NICF	Perda do formato semiesférico e achatamento da CF direita. Áreas escleróticas sugestivas de NICF	Perda do formato semiesférico e achatamento da CF direita.
Grupo B	**Radiografia digital**	**TC Coronal e Axial**	**TC3D**
6 semanas	Sem alterações	Sem alterações	Sem alterações

Abbreviations: CF, cabeça femoral; COLFD, colo femoral direito; NICF, necrose isquêmica da cabeça femoral; RD, radiografia digital; TC, tomografia computadorizada.

 © 2022. Sociedade Brasileira de Ortopedia e Traumatologia. All rights reserved.

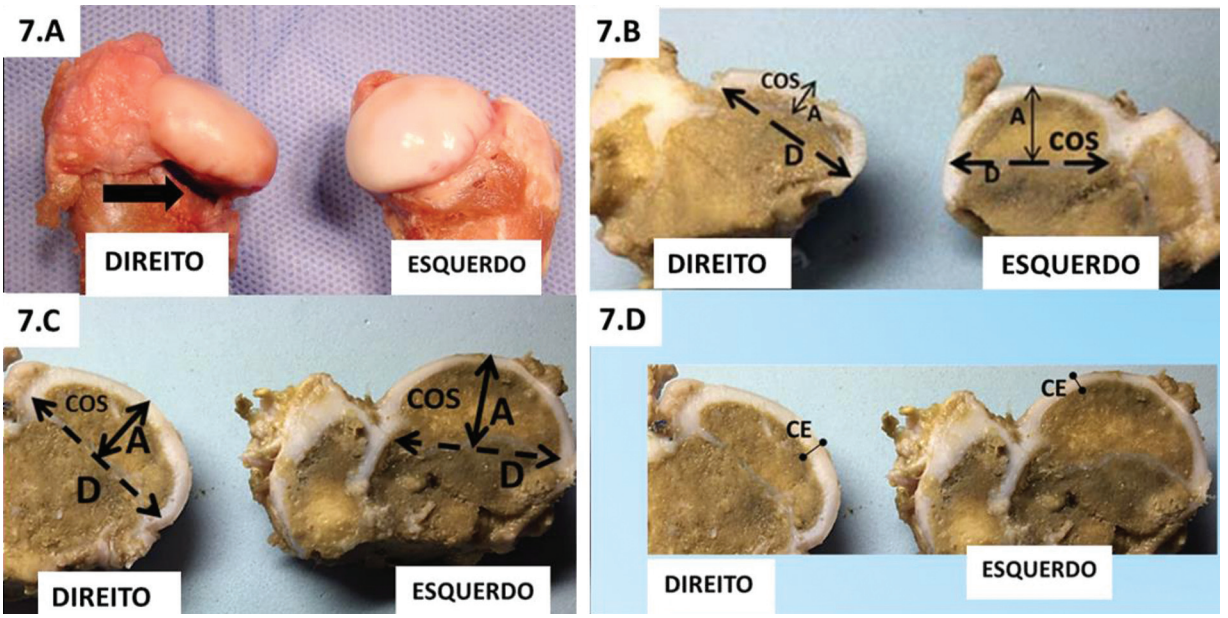

Fig. 7 (**A**) Fotografia das cabeças femorais (CFs) direita e esquerda do leitão sacrificado após 6 semanas de isquemia. Observa-se o achatamento da cabeça femoral direita e a cerclagem justa ao colo femoral (Seta preta). (**B**) Fotografia de corte frontal das cabeças femorais (CFs) do leitão sacrificado após 6 semanas de isquemia. A cabeça femoral (CF) direita apresenta altura (A) menor e largura (D) maior que o lado esquerdo controle. O centro de ossificação secundário (COS) da CF direita está deformado e diminuído. Observa-se a perda do formato semiesférico do COS. (**C**) Fotografia do corte frontal das CFs do leitão sacrificado após 8 semanas de isquemia. A CF direita apresenta A menor e D maior que o lado esquerdo controle. (**D**) Fotografia do corte frontal das CFs do leitão sacrificado após 8 semanas de isquemia. A cartilagem epifisária (CE) do lado direito é mais espessa que a CE do lado esquerdo.

Tabela 2 Descrições das alterações encontradas nas CFs direitas na análise macroscópica das peças anatômicas nos grupos A e B

Grupo A	Análise macroscópica
2 semanas	Alargamento do COLFD
4 semanas	Achatamento da CF e alargamento do COLFD
6 semanas	Colapso total da CF e alargamento do COLFD Aumento da espessura da CE
8 semanas	Achatamento da CF Aumento da espessura da CE
Grupo B	**Análise macroscópica**
6 semanas	Sem alterações

Abreviações: CE, cartilagem epifisária; CF, cabeça femoral; COLFD, colo femoral direito.

dos dois lados. Isto corrobora que o fator indutor da necrose é a cerclagem do COLFD (►**Tabela 2**).

Na avaliação histológica por ML, nas CFs direitas dos leitões do grupo A, ocorreram condrócitos dispostos de forma desorganizada e separados por lacunas. Não houve uma nítida separação entre as camadas da fise. Nas CFs esquerdas observou-se um aspecto normal, ou seja, organização dos condrócitos em colunas e visível divisão entre as camadas da fise: zonas proliferativa, hipertrófica e de calcificação. No grupo B, observou-se o mesmo aspecto normal,

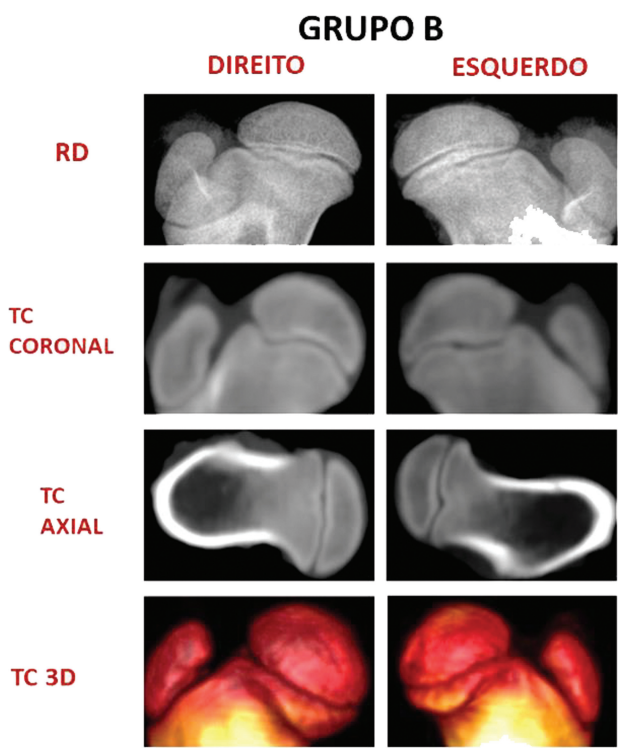

Fig. 8 Radiografia digital (RD) e tomografia computadorizada (TC) do 1/3 proximal dos fêmures direito e esquerdo de leitão do grupo B. As cabeças femorais (CFs) direitas não apresentaram diferenças comparadas às CFs esquerdas controle, sem sinais radiográficos de necrose isquêmica da cabeça femoral (NICF), permanecendo semiesféricas sem áreas de depressão e esclerose.

 © 2022. Sociedade Brasileira de Ortopedia e Traumatologia. All rights reserved.

Tabela 3 Descrição das medidas de altura e largura da epífise em centímetros e coeficiente epifisário das CFs nos momentos após a isquemia

Grupo	Tempo de estudo	Medidas (CM)	Leitão 1		Leitão 2	
A	2 semanas		Lado		Lado	
			DI	E	DI	E
		A	0.8	1,0	1,0	1,1
		D	1,7	1,6	1,6	1,6
		COE	0,5	0,6	0,6	0,7
	4 semanas	A	1,0	1,2	1,0	1,1
		D	1,9	1,8	2,0	1,9
		COE	0,5	0,7	0,5	0,6
	6 semanas	A	0,9	1,0	0,4	1,2
		D	2,0	1,9	1,9	1,8
		COE	0.4	0,5	0,2	0,7
		A	0,9	1,1	1,0	1,2
	8 semanas	D	2,2	1,9	2,3	2,1
		COE	0,4	0,6	0,4	0,6
B	6 semanas	A	1,0	1,0	1,0	1,0
		D	1,9	1,9	1,9	1,9
		COE	0,5	0,5	0,5	0,5

Abreviações: A, altura; CF, cabeça femoral; COE, coeficiente epifisário; D, largura; DI, direito; E, esquerdo; cm, centímetros.

descrito anteriormente, nas CFs direitas e esquerdas (►**Figura 9** e ►**Tabela 3**).

Na avaliação por reação imunohistoquímica no grupo A, observou-se uma diminuição da expressão do TGF-β1 nas lâminas das CFs direitas com 2 e 6 semanas de isquemia e nas CFs esquerdas com oito semanas de isquemia.

No grupo B, não houve diferença na expressão do TGF-β1 entre as CFs direitas e esquerdas ($p^3 = 0{,}050$) (►**Figura 10**).

Discussão

O modelo proposto utilizando peças ósseas congeladas proporcionou alterações da NICF na RD, TC, macroscopia, histologia e na marcha.

Em todas as cirurgias, na dissecção, observou-se a presença da cerclagem ainda justa no COLFD, confirmando-a como o fator indutor da necrose.

Apesar de a ressonância magnética nuclear (RMN)[9,10,13] ser o exame de maior sensibilidade para o diagnóstico da NICF,[12] a TC[8,9,22,25] e a RD[10–12,15,18,26–28] demonstram as mesmas alterações. Similarmente, neste estudo com peças congeladas, observaram-se: diminuição e aumento, respectivamente, da altura e largura da epífise femoral, assim como achatamento, colapso e fragmentação da CF. Tudo isso com custo menor.

Considerando que a realização da TC e RMN é limitada a pouquíssimos hospitais veterinários e o uso dos laboratórios de humanos por animais é proibida pelas normas da Vigilância Sanitária, a dissecção e o congelamento dos fêmures possibilitaram a realização dos exames destas peças anatômicas nestes laboratórios.

A realização da RMN em fêmures dissecados é mais difícil, pois necessita da presença de partes moles, ou seja, o animal todo deveria ser examinado e anestesiado. Já RD e TC puderam ser realizadas em ossos dissecados.

Assim, dissecaram-se e congelaram-se os fêmures, e os exames de imagem foram realizados por um laboratório colaborador na disponibilidade de vagas.

Observou-se que este método de armazenamento pode diminuir custos, não prejudica a qualidade dos exames e ainda possibilita sua realização em data programada, de acordo com a possibilidade do atendimento. Este recurso permite o uso da RD e da TC mesmo sem tê-las em seu serviço.

Kim et al.,[11] em 2001, fizeram radiografias de cortes frontais com espessura de 3mm com serra de diamante para melhor definição da imagem. Não possuímos o material necessário para realização de cortes milimétricos, portanto a CF inteira foi radiografada. Apesar disso, observaram-se sinais de necrose da CF com apenas duas semanas da cerclagem do COLFD, e, após seis semanas, a fragmentação e colapso da CF, da mesma forma que os autores acima. Além disso, a TC-3D, também possibilitou a visibilização das lesões em maiores detalhes, verificando-se também que o congelamento não prejudicou o método nem os resultados da ML. Ocorreram lacunas separando os condrócitos desorganizados e perdendo a sua disposição em colunas, sem a identificação clara das zonas proliferativa, hipertrófica e de calcificação, caracterizando assim as áreas de necrose.

 © 2022. Sociedade Brasileira de Ortopedia e Traumatologia. All rights reserved.

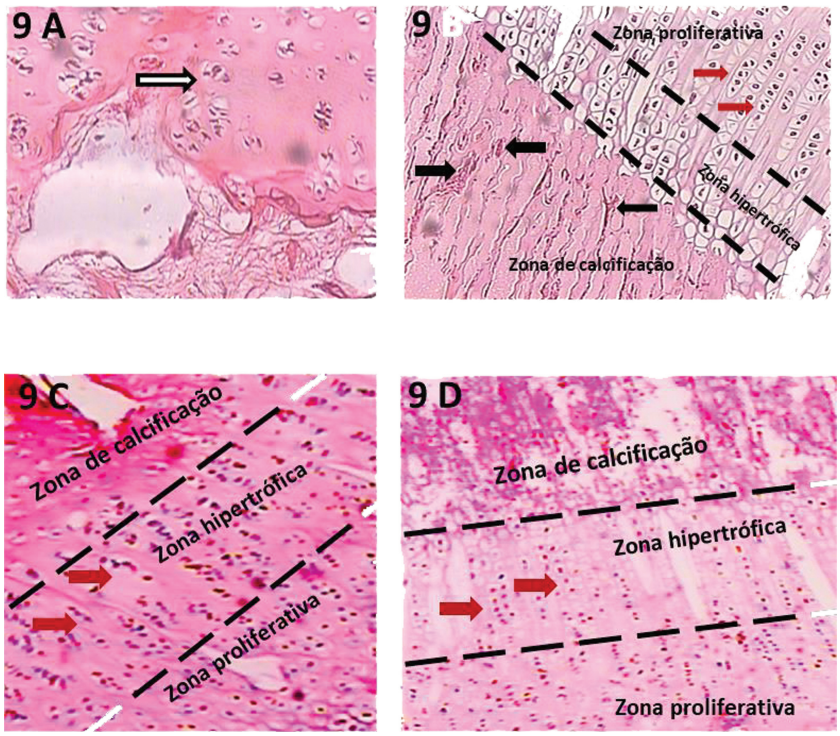

Fig. 9 Fotografia das placas de crescimento (PC) dos fêmures de leitões sacrificados após 6 semanas de cirurgia. Fotomicrografia em aumento de 100 vezes das placas de crescimento dos fêmures de leitões sacrificados após 6 semanas de cirurgia. (**A**) No grupo A, na PC da cabeça femoral (CF) direita identificou-se a presença de condrócitos agrupados de maneira desorganizada (seta branca) e separados por grandes lacunas vazias. (**B**) nas PCs das CFs esquerdas (controle) foram observados condrócitos bem-organizados em colunas dispostas paralelamente (setas vermelhas). As zonas proliferativa, hipertrófica e de calcificação estão nitidamente divididas e visíveis. Observou-se presença de proliferação vascular na zona de calcificação (setas pretas). (**C.** e **D**). No Grupo B, as placas de crescimento das CFs direita e esquerda não apresentaram diferenças. Aspecto normal, apresentando as zonas de proliferação, hipertrófica e calcificação claramente identificadas e condrócitos organizados em colunas (setas vermelhas).

O COE das cabeças femorais direitas do grupo A foram menores que o COE do lado contralateral, demonstrando o achatamento da CF pela necrose, e quanto menor o COE, maior a deformidade e pior o prognóstico.[16,22–24] Entretanto, a maior deformidade foi observada com seis semanas de isquemia e não com oito. Uma possível explicação seria que

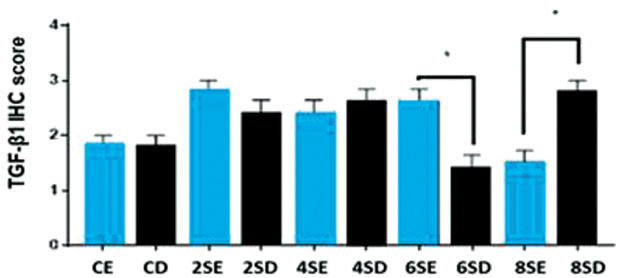

Fig. 10 Descrição da expressão do TGF- β1 nas cabeças femorais (CFs) de acordo com o tempo de isquemia. As colunas indicam a expressão do TGF-β1. CE: CFs esquerdas do grupo B. CD: CFs direitas do grupo B. 2SE: CFs esquerdas dos leitões sacrificados com 2 semanas. 2SD: CFs direitas dos leitões sacrificados com 2 semanas. 4SE: CFs esquerdas dos leitões sacrificados com 4 semanas. 4SD: CFs direitas dos leitões sacrificados com 4 semanas. 6SE: CFs esquerdas dos leitões sacrificados com 6 semanas. 6SD: CFs direitas dos leitões sacrificados com 6 semanas. 8SE: CFs esquerdas dos leitões sacrificados com 8 semanas. 8SD: CFs direitas dos leitões sacrificados com 8 semanas. O teste utilizado foi o t de *Student*, nível de significância $p = 0{,}050$.

na DLCP, quanto maior o tempo de evolução, pior a deformidade da CF, com o colapso da CF variando diretamente com a quantidade de carga de peso sobre a articulação.

Kim et al.[22] demonstraram, em modelo suíno, que a carga do peso sobre o quadril piora o prognóstico da doença. Nossos leitões ficaram alojados com movimentação livre, portanto a quantidade de carga no membro isquemiado foi dependente do grau de atividade voluntária de cada cobaia. Um grau de atividade maior no leitão com 6 semanas de isquemia poderia justificar a maior deformidade. Também Etterlin et al.,[21] avaliando a marcha de leitões com artrose, observaram que leitões mais ativos tinham padrão de marcha melhor que inativos, mesmo com alterações graves nas articulações, atribuindo isso à musculatura mais desenvolvida pelo exercício. Assim, uma cobaia mais ativa deambula mais, impõe mais carga à articulação, deformando mais acentuadamente a CF.

Outra hipótese seria de que as cabeças femorais com oito semanas de isquemia tivessem desenvolvido uma neocirculação, porém isso é improvável, pois no processo de reparação da NICF, surgiram núcleos de ossificação secundários acessórios que promoveram o crescimento desordenado e irregular que deram o aspecto de fragmentação nas radiografias.[11] Talvez um maior tempo de estudo, com movimentação controlada e maior número de cobaias poderia ajudar a esclarecer esses achados.

 © 2022. Sociedade Brasileira de Ortopedia e Traumatologia. All rights reserved.

Com frequencia, a evolução de NICF é artrose, causando prejuízo funcional desta articulação[1] e, consequentemente, claudicação. Não há modelos experimentais utilizando a avaliação funcional da marcha em estudos de DLCP. Neste estudo pôde-se estudar a marcha e constatar alterações bem evidentes, sem a necessidade de instrumentos sofisticados que pudessem dificultar a realização da avaliação funcional. Santangelo et al.,[29] em 2014, utilizaram uma raça de porco-da-Índia que desenvolvem espontaneamente artrose de joelhos para testar os efeitos do flunixin meglumine. Os autores utilizaram uma plataforma de marcha computadorizada e observaram uma melhora no padrão de marcha dos animais utilizando o medicamento.

Assim, um modelo experimental suíno com a avaliação funcional da marcha efetiva e de baixo custo, pode ser um advento para testar novas drogas para a NICF, possibilitando associar os efeitos do tratamento nos exames morfológicos e bioquímicos com as alterações clínicas funcionais da marcha.

A técnica cirúrgica foi a descrita por Kim et al.,[11] em 2001, quando esses autores obtiveram 4 insucessos em 18 leitões, dos quais 1 leitão desenvolveu artrite séptica e 3 não desenvolveram necrose por falha da técnica cirúrgica na cerclagem. Em nosso experimento com 11 leitões, houve apenas um óbito por sepse, com sucesso no processo de isquemia em todas as cobaias. Não se encontra na literatura uma demonstração aprofundada dos passos cirúrgicos com imagens suficientemente detalhadas.

Acredita-se que o nosso resultado possa ser justificado pelas cirurgias realizadas pelo mesmo cirurgião experiente, um especialista em cirurgia de quadril. Apesar de dispormos de um centro cirúrgico simples, com condições mínimas, observou-se que essas condições estruturais não foram limitantes. E considera-se que o principal fator para o êxito do procedimento é o conhecimento técnico.

É nossa opinião que o conhececimento minucioso da anatomia regional e a técnica cirúrgica são necessários, sendo também fundamental realizar o treinamento em cadáveres para adquirir habilidade. A avaliação e o confinamento pré-operatório, bem como os cuidados veterinários pós-operatórios também podem evitar as perdas.

O TGF-β1, pois, pode ser usado como medida indireta do dano e alteração imune desencadeada pela NICF por estar envolvido na regeneração óssea.[30]

Tao et al.,[31] em 2017, observaram uma diminuição da expressão do TGF-β1 em cabeças femorais com necrose isquêmica, retiradas de pacientes submetidos à artroplastia total de quadril por este motivo.

Neste estudo, não se encontrou uma diminuição da expressão do TGF-β1 em todas as cabeças femorais direitas do grupo A, apesar de as alterações macroscópicas, microscópicas, sinais radiográficos e clínicos da NICF terem sido identificados. Este achado pode estar relacionado com o pequeno número de lâminas realizadas, limitado pela necessidade da peça para outros testes. Para experimentos futuros, sugere-se destinar metade da CF seccionada para o exame de imunohistoquímica e a outra metade para a análise macroscópica e histológica. Assim, seria possível utilizar fragmentos maiores com quantidade maior de tecido ósseo. Um maior número de cobaias possibilitará maiores conclusões.

Conclusões

As alterações da CF na DLCP foram reproduzidas na análise macroscópica, RD, TC e ML.

A avaliação da marcha demonstrou boa correlação com as alterações macroscópicas e exames de imagem.

Contribuições dos Autores

Todos os autores contribuíram no levantamento bibliográfico, realização, análise e interpretação dos exames, desenho e revisão do artigo assim como na aprovação da versão final.

Suporte Financeiro

Não houve suporte financeiro de fontes públicas, comerciais ou sem fins lucrativos.

Conflito de Interesses

Os autores declaram não haver conflito de interesses.

Agradecimentos

Nossos agradecimentos às médicas veterinárias do Hospital Veterinário da Universidade Estadual de Londrina, Ana Paula Abreu Mendonça, Stefany Lia Oliveira Camilo e Laís Muniz Arruda Pereira, pela dedicação, respeito e competência com as cobaias. Ao médico veterinário Gustavo Bispo dos Santos, da Faculdade de Medicina de São Paulo, pelo auxílio na realização dos exames de microscopia. À médica radiologista Lara Nable Elias, do Instituto Manoel de Abreu pelo valoroso auxílio na realização dos exames de imagem. À Profa Dra Carolina Panis, do Laboratório de Biologia de Tumores da Universidade Estadual do Oeste do Paraná, pelo auxílio na realização dos exames de imunohistoquímica. Ao Prof. Dr. Roberto Guarniero, do Instituto de Ortopedia e Traumatologia da Universidade de São Paulo, ao Prof. Dr. Takeshi Chikude e Joel Murachovski, do Centro Universitário Faculdade de Medicina do ABC, pelas preciosas orientações que tornaram possível a realização deste trabalho.

Referências

1 Koob TJ, Pringle D, Gedbaw E, Meredith J, Berrios R, Kim HKW. Biomechanical properties of bone and cartilage in growing femoral head following ischemic osteonecrosis. J Orthop Res 2007;25 (06):750–757
2 Guarniero R. Doença de Legg-Calvé-Perthes: 100 anos. Rev Bras Ortop 2011;46(01):1–2
3 Boss JH, Misselevich I. Osteonecrosis of the femoral head of laboratory animals: the lessons learned from a comparative study of osteonecrosis in man and experimental animals. Vet Pathol 2003;40(04):345–354
4 Dailiana ZH, Stefanou N, Khaldi L, et al. Vascular endothelial growth factor for the treatment of femoral head osteonecrosis: An experimental study in canines. World J Orthop 2018;9(09): 120–129

 © 2022. Sociedade Brasileira de Ortopedia e Traumatologia. All rights reserved.

5 Komiyama T, Nishida K, Yorimitsu M, et al. Decreased levels of insulin-like growth factor-1 and vascular endothelial growth factor relevant to the ossification disturbance in femoral heads spontaneous hypertensive rats. Acta Med Okayama 2006;60(03): 141–148

6 Xu T, Jin H, Lao Y, et al. Administration of erythropoietin prevents bone loss in osteonecrosis of the femoral head in mice. Mol Med Rep 2017;16(06):8755–8762

7 Kothapalli R, Aya-ay JP, Bian H, Garces A, Kim HK. Ischaemic injury to femoral head induces apoptotic and oncotic cell death. Pathology 2007;39(02):241–246

8 Zhang P, Liang Y, Kim H, Yokota H. Evaluation of a pig femoral head osteonecrosis model. J Orthop Surg Res 2010;5:15

9 Wang G, Zhang CQ, Sun Y, et al. Changes in femoral head blood supply and vascular endothelial growth factor in rabbits with steroid-induced osteonecrosis. J Int Med Res 2010;38(03): 1060–1069

10 Dello Russo B, Baroni EL, Saravia N, et al. Prevention of femoral head deformity after ischemic necrosis using ibandronate acid and growth factor in immature pigs. Surg Sci 2012;3(04):194–199

11 Kim HK, Su PH, Qiu YS. Histopathologic changes in growth-plate cartilage following ischemic necrosis of the capital femoral epiphysis. An experimental investigation in immature pigs. J Bone Joint Surg Am 2001;83(05):688–697

12 Kim HKW, Skelton DN, Quigley EJ. Pathogenesis of metaphyseal radiolucent changes following ischemic necrosis of the capital femoral epiphysis in immature pigs. A preliminary report. J Bone Joint Surg Am 2004;86(01):129–135

13 Shapiro F, Connolly S, Zurakowski D, et al. Femoral head deformation and repair following induction of ischemic necrosis: a histologic and magnetic resonance imaging study in the piglet. J Bone Joint Surg Am 2009;91(12):2903–2914

14 Adapala NS, Kim HKW. Comprehensive genome-wide transcriptomic analysis of immature articular cartilage following isquemic osteonecrosis of the femoral head in piglets. PLoS One 2016;11 (04):e0153174

15 Rowe SM, Lee JJ, Chung JY, Moon ES, Song EK, Seo HY. Deformity of the femoral head following vascular infarct in piglets. Acta Orthop 2006;77(01):33–38

16 Kong SY, Kim HW, Park HW, Lee SY, Lee KS. Effects of multiple drilling on the ischemic capital femoral epiphysis of immature piglets. Yonsei Med J 2011;52(05):809–817

17 Kim HKW, Stephenson N, Garces A, Aya-ay J, Bian H. Effects of disruption of epiphyseal vasculature on the proximal femoral growth plate. J Bone Joint Surg Am 2009;91(05): 1149–1158

18 Rowe SM, Kim MS, Moon ES, Song EK, Yoon TR, Cho SB. Developmental pattern of femoral shortening following devascularization of the capital femoral epiphysis in piglets. J Pediatr Orthop 2005;25(03):300–304

19 Kilkenny C, Browne WJ, Cuthill IC, Emerson M, Altman DG. Improving bioscience research reporting: the ARRIVE guidelines for reporting animal research. PLoS Biol 2010;8(06):e1000412

20 Fitts DA. Ethics and animal numbers: informal analyses, uncertain sample sizes, inefficient replications, and type I errors. J Am Assoc Lab Anim Sci 2011;50(04):445–453

21 Etterlin PE, Morrison DA, Österberg J, Ytrehus B, Heldmer E, Ekman S. Osteochondrosis, but not lameness, is more frequent among free-range pigs than confined herd-mates. Acta Vet Scand 2015;57:63

22 Kim HK, Aruwajoye O, Stetler J, Stall A. Effects of non-weight-bearing on the immature femoral head following ischémie osteonecrosis. J Bone Joint Surg Am 2012;94(24):2228–2237

23 Laredo Filho J, Ishida A, Lourenço AF, Kuwajima SS, Jorge SRN. Avaliação radiográfica da cobertura acetabular da cabeça femoral em pacientes portadores da doença de Legg-Calvé-Perthes unilateral submetidos à osteotomia de Salter. Rev Bras Ortop 1993;28 (05):299–303

24 Luzo CAM, Guarniero R, Montenegro NB, Godoy RM Junior. Experiência inicial com o uso de fixador externo articulado no tratamento da doença de Legg- Calvé-Perthes por meio de artrodiástase na fase ativa da moléstia. Rev Bras Ortop 2016;51 (03):337–345

25 Terayama H, Ishikawa M, Yasunaga Y, et al. Prevention of osteonecrosis by intravenous administration of human peripheral blood-derived CD34-positive cells in a rat osteonecrosis model. J Tissue Eng Regen Med 2011;5(01):32–40

26 Boss JH, Misselevich I, Bejar J, Norman D, Zinman C, Reis DN. Experimentally gained insight - based proposal apropos the treatment of osteonecrosis of the femoral head. Med Hypotheses 2004;62(06):958–965

27 Kim HKW, Randall TS, Bian H, Jenkins J, Garces A, Bauss F. Ibandronate for prevention of femoral head deformity after ischemic necrosis of the capital femoral epiphysis in immature pigs. J Bone Joint Surg Am 2005;87(03):550–557

28 Peng J, Wen C, Wang A, et al. Micro-CT-based bone ceramic scaffolding and its performance after seeding with mesenchymal stem cells for repair of load-bearing bone defect in canine femoral head. J Biomed Mater Res B Appl Biomater 2011;96(02):316–325

29 Santangelo KS, Kaeding AC, Baker SA, Bertone AL. Quantitative Gait Analysis Detects Significant Differences in Movement between Osteoarthritic and Nonosteoarthritic Guinea Pig Strains before and after Treatment with Flunixin Meglumine. Arthritis (Egypt) 2014;2014:503519

30 Li MO, Wan YY, Sanjabi S, Robertson AK, Flavell RA. Transforming growth factor-β regulation of immune responses. Annu Rev Immunol 2006;24:99–146

31 Tao J, Dong B, Yang LX, Xu KQ, Ma S, Lu J. TGF-β1 expression in adults with non-traumatic osteonecrosis of the femoral head. Mol Med Rep 2017;16(06):9539–9544

 © 2022. Sociedade Brasileira de Ortopedia e Traumatologia. All rights reserved.