Article published online: 2020-10-29

Apófise supracondilar do úmero: Causa rara de compressão alta do nervo mediano*

Supracondylar Apophysis of the Humerus: Rare Cause of High Compression of the Median Nerve

Luísa Vital[1] Vitor Vidinha[1] Nuno Neves[1] Pedro Negrão[1]

[1] Departamernto de Ortopedia e Traumatologia, Centro Hospitalar Universitário de São João, Porto, Portugal

Rev Bras Ortop

Endereço para correspondência Luísa Vital, MD, Departamento de Ortopedia e Traumatologia, Centro Hospitalar Universitário de São João, Alameda Professor Hernâni Monteiro, Porto, 4200 -319, Portugal (e-mail: luisavital1203@gmail.com).

Resumo

A apófise supracondilar (ASC) é uma proeminência óssea que tem origem na face anteromedial do úmero distal com projeção inferior e que, apesar de habitualmente assintomática, pela relação com as estruturas adjacentes pode causar sintomatologia. Descrevemos o caso de uma mulher de 42 anos, com queixas álgicas irradiadas do cotovelo à mão, com 6 meses de evolução. Ao exame objetivo, a paciente apresentava um déficit sensorial no território do nervo mediano e diminuição da força de preensão. Foram realizadas radiografias do úmero distal nas quais era visível uma espícula óssea, e na ressonância magnética era evidente o espessamento do epineuro do nervo mediano. A eletromiografia apresentou uma desmielinização axonal grave do nervo mediano proximal ao cotovelo. Foi diagnosticada uma compressão do nervo mediano por uma ASC. A paciente foi submetida à cirurgia e 1 ano pós-operatório apresentou recuperação clínica total. A ASC é uma causa rara, mas possível e tratável da compressão alta do nervo mediano.

Palavras-chave

- apófise supracondilar
- nervo mediano
- neuropatia compressiva
- compressão do nervo mediano

Abstract

Supracondylar apophysis (SA) is a bony prominence that originates from the anteromedial aspect of the distal humerus with a lower projection and which, although usually asymptomatic, due to the relationship with adjacent structures can cause symptoms. We describe the case of a 42-year-old woman with pain complaints radiating from her elbow to her hand, with 6 months of evolution. On objective examination, the patient had a sensory deficit in the median nerve territory and decreased grip strength. Radiographs of the distal humerus were performed, in which a bone spike was visible, and magnetic resonance imaging showed thickening of the median nerve epineurium. Electromyography showed severe axonal demyelination of the median nerve proximal to the elbow. A median nerve compression caused by a SA was diagnosed. The patient underwent surgery and, 1 year after the operation, she had a complete clinical recovery. Supracondylar apolysis is a rare, but possible and treatable cause of high median nerve compression.

Keywords

- supracondylar apophysis
- median nerve
- compressive neuropathy
- median nerve compression

* Trabalho desenvolvido no Departamento de Ortopedia e Traumatologia do Centro Hospitalar Universitário de São João, Porto, Portugal.

recebido
29 de Abril de 2020
aceito
06 de Julho de 2020

DOI https://doi.org/10.1055/s-0040-1718509.
ISSN 0102-3616.

Copyright © by Sociedade Brasileira de Ortopedia e Traumatologia. Published by Thieme Revinter Publicações Ltda, Rio de Janeiro, Brazil

License terms

Introdução

A apófise supracondilar (ASC)é uma estrutura anatômica descrita por Knox em 1841. Esta proeminência óssea de tamanho variável tem origem na face anteromedial do úmero distal, projeta-se inferiormente e representa um remanescente embriológico vestigial típico de animais trepadores. A banda fibrosa conhecida como ligamento de *Struthers* surge habitualmente como continuação da ASC e forma um forâmen no qual o nervo mediano e a artéria braquial podem ser comprimidos no seu trajeto.[1] A prevalência desta estrutura anatômica varia amplamente nos estudos (0.7–2,5%), sendo unânime, no entanto, que esta é rara e mais prevalente na raça caucasiana e no sexo feminino.[2]

Relato de Caso

Um paciente do sexo feminino, com 42 anos de idade, caucasiana, sem antecedentes médicos relevantes, foi observada em consulta de ortopedia por queixas álgicas progressivas, irradiadas do cotovelo até a mão esquerda, com 6 meses de evolução. Ao exame objetivo, a paciente apresentava um déficit sensorial no território do nervo mediano e diminuição da força de preensão. A paciente não apresentava tumefações palpáveis no membro superior esquerdo, nem Tinel positivo em todo o trajeto do nervo mediano ou alterações vasculares. Foi então submetida a exames de imagem para estudo da sintomatologia apresentada, que revelaram: nas radiografias do úmero distal, uma espicula óssea de orientação inferior (►**Figura 1**) e na ressonância magnética, era evidente espessamento do epineuro do nervo mediano sugestivo de compressão nervosa. Na eletromiografia, a paciente apresentou uma desmielinização axonal grave do nervo mediano proximal ao cotovelo. Foi, desta forma, diagnosticada uma compressão do nervo mediano por uma ASC.

A paciente foi submetida à cirurgia para excisão desta estrutura por uma via anterior do úmero distal. Intraoperatoriamente confirmou-se a compressão do nervo mediano (►**Figuras 2** e **3**) e foi realizada a excisão da ASC e do ligamento de *Struthers*, sem intercorrências. Na avaliação pós-operatória aos 2 meses, a paciente apresentou uma melhoria significativa dos sintomas neurológicos com ganho na força de preensão e diminuição de parestesias. Foi realizada uma eletromiografia que mostrou uma recuperação apreciável do nervo mediano esquerdo com normalização da neurografia motora. Um ano após a cirurgia, houve uma regressão completa da sintomatologia e recuperação da força, equiparável ao lado contralateral.



Fig. 1 Radiografias (incidência de face e perfil) do cotovelo esquerdo onde se observa a apófise supracondilar do úmero distal.

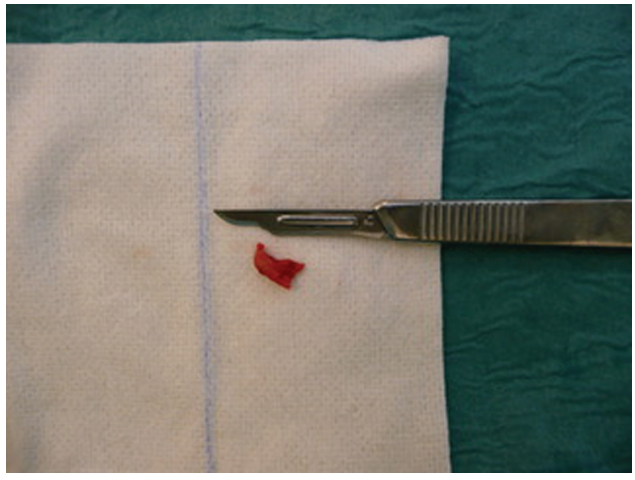

Fig. 3 Imagem da apófise supracondilar após a sua excisão.

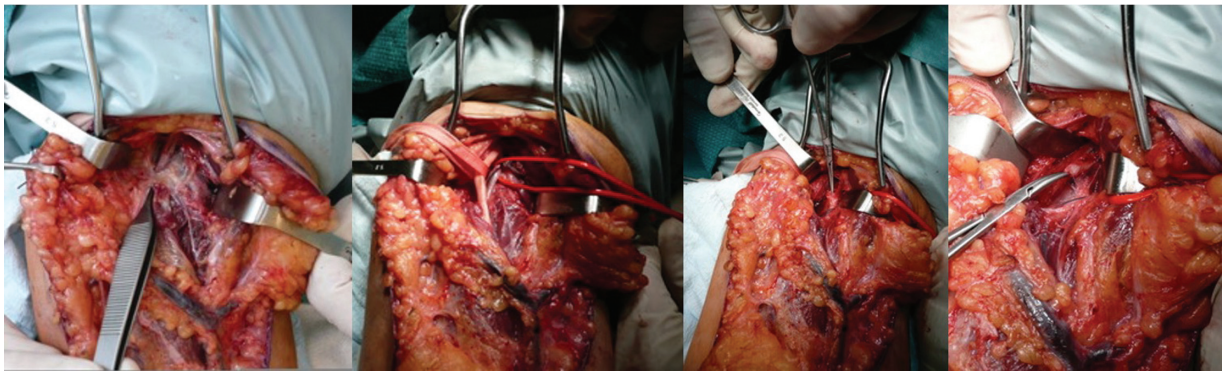

Fig. 2 Imagens intraoperatórias da dissecção anterior por planos. Observação de várias estruturas envolvidas: nervo mediano, artéria braquial, ligamento de *Struthers* e apófise supracondilar.

Discussão

A ASC é uma estrutura anatômica habitualmente sem manifestação clínica; no entanto, em alguns casos, pode se tornar sintomática e manifestar-se por tumefação e/ou sintomas de compressão do nervo mediano e da artéria braquial.[3] Soliere[4] relatou, em 1929, o primeiro caso de alterações clínicas causadas pela presença de uma ASC. Esta entidade representa um desafio diagnóstico dada a apresentação clínica semelhante à neuropatia mais comum do membro superior – Síndrome do túnel do carpo e também pelos múltiplos locais possíveis de compressão do nervo mediano ao nível do cotovelo, que incluem: entre as cabeças do pronador redondo, na arcada aponeurótica formada pela inserção proximal dos músculos flexores do antebraço, e no *lacertus fibrosus*.[5] Também deve fazer parte dos diagnósticos diferenciais a possibilidade de se tratar de ossificação heterotópica ou osteocondroma, sendo que este apresenta características diferenciadoras que passam pela orientação da espicula óssea—não apontando em direção à articulação e continuando com a cortical do úmero.[6]

Alguns casos clínicos de compressão neurovascular associados a esta estrutura estão descritos na literatura: Aydinlioglu et al.[7] descreveram um caso de compressão bilateral do nervo mediano pela ASC; May-Miller et al.[8] reportaram um caso raríssimo de compressão do nervo cubital, e existem também relatos de fratura desta estrutura.[9]

Na suspeita clínica de neuropatia pela ASC, os exames de imagem aliados à eletromiografia são diagnósticos, como no caso clínico que descrevemos. O tratamento preconizado em doentes sintomáticos é cirúrgico e consiste na exérese da ASC e, caso presente, do ligamento de *Struthers,* permitindo desta forma confirmar a descompressão das estruturas envolvidas. Tal como descrito na literatura e verificado neste caso clínico, esta opção de tratamento está associada a bons resultados funcionais a curto e longo prazo.[10]

Concluindo, a ASC é uma causa rara, mas possível e tratável da compressão alta do nervo mediano.

Conflito de Interesses

Os autores declaram não haver conflito de interesses.

Referências

1 Kessel L, Rang M. Supracondylar spur of the humerus. J Bone Joint Surg Br 1966;48(04):765–769

2 C S, B S S, G v K, S L. Morphological study of the supracondylar process of the humerus and its clinical implications. J Clin Diagn Res 2014;8(01):1–3 [REMOVED HYPERLINK FIELD]

3 Subasi M, Kesemenli C, Necmioglu S, Kapukaya A, Demirtas M. Supracondylar process of the humerus. Acta Orthop Belg 2002;68 (01):72–75

4 Solieri S. Nervalgia del nervo mediano da processo sopraepitrocleare. Chir Organi Mov 1929;14:171–175

5 Caetano EB, Sabongi JJ, Vieira LA, Caetano MF, de Bona JE, Simonatto TM. Struthers' ligament and supracondylar humeral process: an anatomical study and clinical implications. Acta Ortop Bras 2017;25(04):137–142

6 Fragiadakis EG, Lamb DW. An unusual cause of ulnar nerve compression. Hand 1970;2(01):14–16

7 Aydinlioglu A, Cirak B, Akpinar F, Tosun N, Dogan A. Bilateral median nerve compression at the level of Struthers' ligament. Case report. J Neurosurg 2000;92(04):693–696

8 May-Miller P, Robinson S, Sharma P, Shahane S. The Supracondylar Process: A Rare Case of Ulnar Nerve Entrapment and Literature Review. J Hand Microsurg 2019;11(Suppl 1):S06–S10

9 Newman A. The supracondylar process and its fracture. Am J Roentgenol Radium Ther Nucl Med 1969;105(04):844–849

10 Shon HC, Park JK, Kim DS, Kang SW, Kim KJ, Hong SH. Supracondylar process syndrome: two cases of median nerve neuropathy due to compression by the ligament of Struthers. J Pain Res 2018; 11:803–807