Article published online: 2021-12-16

Ossificação heterotópica após luxação pediátrica do cotovelo: Um relato de caso*

Heterotopic Ossification Following Pediatric Elbow Dislocation: A Case Report

Henrique Mansur[1] Roberto Luiz Bisol[2] Daniel Augusto Maranho[3]

[1] Departamento de Ortopedia e Traumatologia, Hospital Santa Helena – Rede D'or e Hospital Regional do Gama, Distrito Federal, Brasil
[2] Departamento de Ortopedia e Traumatologia, Rede Santa, Brasília, DF, Brasil
[3] Departamento de Ortopedia e Traumatologia, Hospital Sírio-Libanês, Brasília, DF, Brasil

Endereço para correspondência Henrique Mansur, MD, Departamento de Ortopedia e Traumatologia, Hospital Regional do Gama, Área Especial n° 01, St. Central, Gama, Brasília - DF, 72405-901, Brazil (e-mail: henrimansur@globo.com).

Rev Bras Ortop

Resumo

A luxação do cotovelo é relativamente incomum em crianças, sendo que a maioria dos casos ocorre com fraturas associadas. A luxação isolada do cotovelo é relativamente rara, podendo implicar em uma maior probabilidade de lesões graves dos tecidos moles. Uma possível complicação é o desenvolvimento da ossificação heterotópica, que geralmente é assintomática, mas pode alterar o movimento articular. Descrevemos o caso de uma menina de 11 anos que sofreu luxação do cotovelo sem fraturas associadas, mas com ruptura parcial distal do músculo braquial. Após a redução fechada, a paciente desenvolveu ossificação heterotópica no terço distal anterior do úmero, com perda da amplitude do movimento articular do cotovelo. O tratamento cirúrgico, com excisão da ossificação heterotópica, por meio de uma abordagem lateral direta, proporcionou um excelente resultado. A ossificação heterotópica é uma possível complicação após luxação do cotovelo em crianças, sendo que a excisão cirúrgica mediante uma abordagem lateral é sempre uma opção de tratamento quando há limitação funcional. Antes de ser tomada a decisão cirúrgica, a maturação do processo de ossificação deve ser observada.

Palavras-chave
- articulação do cotovelo
- luxações articulares
- ossificação heterotópica
- adolescente
- criança

Abstract

Elbow dislocations are relatively uncommon in children, and most cases present with associated fractures. Complete elbow dislocations are relatively rare, and may involve an increased likelihood of severe soft-tissue injuries. A potential complication is the development of heterotopic ossification, which is usually asymptomatic, but may disturb the joint motion. We describe a case of an 11-year-old girl who sustained an

* *Trabalho desenvolvido no Hospital da Força Aérea de Brasília, Brasília, DF, Brasil.*

recebido
26 de Novembro de 2020
aceito
08 de Março de 2021

DOI https://doi.org/10.1055/s-0041-1739403.
ISSN 0102-3616.

© 2021. Sociedade Brasileira de Ortopedia e Traumatologia. All rights reserved.
This is an open access article published by Thieme under the terms of the Creative Commons Attribution-NonDerivative-NonCommercial-License, permitting copying and reproduction so long as the original work is given appropriate credit. Contents may not be used for commercial purposes, or adapted, remixed, transformed or built upon. (https://creativecommons.org/licenses/by-nc-nd/4.0/)

Thieme Revinter Publicações Ltda., Rua do Matoso 170, Rio de Janeiro, RJ, CEP 20270-135, Brazil

Keywords
- elbow joint
- joint dislocations
- heterotopic ossification
- adolescent
- child

elbow dislocation without associated fractures, but with partial distal disruption of the brachialis muscle. Following closed reduction, the patient developed heterotopic ossification in the anterior distal third of the humerus and loss of range of motion. Surgical treatment with excision of heterotopic ossification through a direct lateral approach provided an excellent result. Heterotopic ossification is a potential complication following elbow dislocation in children, and surgical excision through a lateral approach is an option of treatment when there is functional limitation. Before making the decision to perform surgery, the maturation of the ossification process must be observed.

Introdução

O cotovelo é a articulação que mais comumente apresenta luxação traumática na infância; embora a lesão seja relativamente rara, representa entre 3% e 25% de todas as lesões pediátricas do cotovelo.[1] As luxações pediátricas do cotovelo são lesões complexas, associadas a fraturas em 75% dos casos, ao passo que as luxações simples (puramente ligamentares) em crianças estão associadas a vários graus de lesões dos tecidos moles.[1,2]

Após luxação do cotovelo, os pacientes podem apresentar perda variável da amplitude de movimento (ADM) associada ou não à ossificação heterotópica (OH).[3] A OH é o desenvolvimento do osso lamelar maduro dentro de tecidos além do periósteo, como músculo esquelético, componentes fibrosos, capsuloligamentares, e tecido subcutâneo.[4] Na maioria dos casos, a OH é assintomática, podendo ser detectada como um achado de imagem incidental. No entanto, pode ser dolorosa e estar associada a disestesia focal, sinais inflamatórios, e redução da ADM. A OH sintomática na região do cotovelo em crianças é um achado incomum, especialmente sem uma fratura associada ou histórico de cirurgia.[4,5] Aqui, nós descrevemos o caso de uma menina de 11 anos com OH após uma luxação traumática do cotovelo sem fraturas associadas, mas com ruptura parcial do músculo braquial. Durante o acompanhamento, a paciente apresentou perda persistente da flexão, sendo submetida a excisão cirúrgica da OH, que resultou na normalização do movimento do cotovelo, e não houve recorrência.

Relato de caso

Este estudo foi aprovado pelo Comitê de Ética em Pesquisa (sob o protocolo n° 36203120.6.0000.0023), com a anuência da participante e de seus pais.

Uma menina de 11 anos deu entrada no pronto-socorro relatando queda de pequena altura, com trauma indireto no cotovelo esquerdo. Não havia histórico de lesão musculoesquelética no braço acometido. Durante o exame físico, apresentou dor intensa, edema, sensibilidade, deformidade do cotovelo, sem déficit neurovascular. As radiografias mostraram luxação posterolateral do cotovelo sem fraturas concomitantes. Foi realizada a redução fechada sob anestesia, e imobilizada com tala gessada posterior com 90o de flexão e rotação neutra do cotovelo durante uma semana, seguida de duas semanas com tipoia de ombro. Porém, devido a edema e equimose importantes do cotovelo, foi realizada uma ressonância magnética (RM), que evidenciou ruptura parcial das fibras do músculo braquial e acúmulo de sangue (►**Fig. 1**). Nenhum tratamento específico foi realizado para tratar a lesão do músculo braquial. Após seis meses de fisioterapia, a paciente apresentou ADM indolor, com aproximadamente 90° (flexão de 95° e déficit de extensão de 5°). Não foi observada nenhuma perda nos movimentos de pronação e supinação. Uma massa sólida considerável era palpável na extremidade distal do úmero. As radiografias e a tomografia computadorizada do cotovelo mostravam OH na face anterior do úmero distal, provocando potencial impacto articular (►**Fig. 2**). Por causa da perda residual do ADM, decidiu-se ressecar a OH cirurgicamente.

A paciente recebeu anestesia geral e bloqueio do plexo braquial. Foi realizada abordagem lateral direta, seguida de excisão da OH, por meio de osteotomia e osteoplastia (►**Fig. 3**). Foi restaurado o ADM completo após a excisão



Fig. 1 (**A**) Radiografia de menina de 11 anos de idade com incidências de perfil (**B**) e anteroposterior (AP), mostrando luxação posterolateral do cotovelo sem fraturas concomitantes; (**C**) radiografia com incidência de perfil e (**D**) AP, mostrando articulação congruente sem fraturas, após redução fechada. (**E**) Ressonância magnética: corte sagital ponderado em T2 do cotovelo esquerdo, após a luxação traumática e a redução fechada. A ressonância magnética mostra ruptura parcial das fibras do músculo braquial e acúmulo de sangue de 3,1 cm × 1,8 cm com baixa resolução.

 © 2021. Sociedade Brasileira de Ortopedia e Traumatologia. All rights reserved.

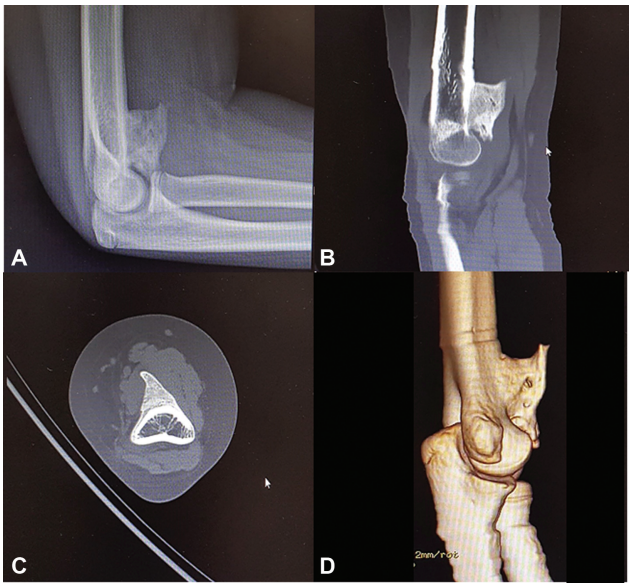

Fig. 2 (A) Imagem radiográfica em perfil, (B) tomografia computadorizada em corte sagital, (C) corte axial, e (D) em 3D do cotovelo, mostrando ossificação heterotópica (OH) na face anterior do úmero distal, provocando potencial impacto articular.

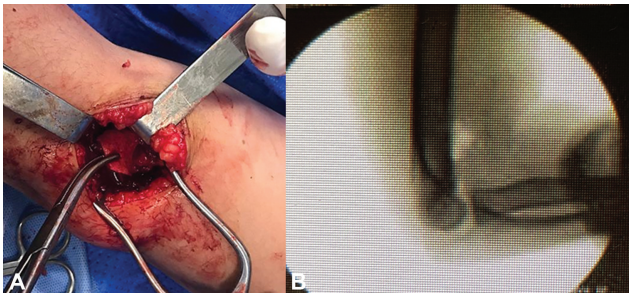

Fig. 3 (A) Imagem do intraoperatório mostrando a ossificação heterotópica do úmero distal por meio da abordagem lateral direta. (B) Visualização radiológica intraoperatória em perfil do cotovelo, após a excisão da OH.

da OH. No dia seguinte à cirurgia, a paciente foi orientada a realizar cinesioterapia ativa e passiva, iniciando a reabilitação física após sete dias. Nenhuma profilaxia adicional foi administrada para a OH. Aos 12 meses do pós-operatório, a paciente apresentava ADM simétrica, indolor, sem instabilidade residual, força preservada, e radiografias sem evidência de recorrência da OH (►**Figs. 4** e **5**).

Discussão

A luxação da articulação do cotovelo é uma lesão incomum em crianças mais novas, que geralmente apresentam luxação do cotovelo em associação a fraturas, particularmente do epicôndilo medial, do rádio proximal e do processo coronoide.[1–3] As luxações pediátricas do cotovelo sem fraturas concomitantes são raras; há poucos casos relatados na literatura.[1,3,6–8] As complicações da luxação do cotovelo estão principalmente relacionadas a lesões neurológicas (10%) e vasculares (6% a 8%), OH, perda de movimento, luxações recorrentes, sinostose radioulnar, e *cubitus recurvatum*.[1,6–9]



Fig. 4 Aos 12 meses de pós-operatório, a paciente apresentava amplitude de movimento simétrica, sem instabilidade residual.

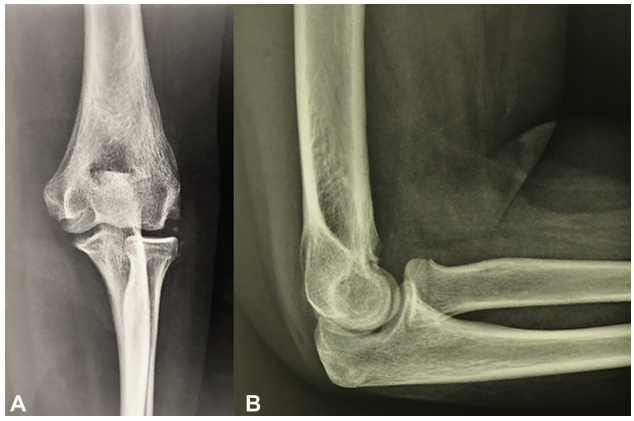

Fig. 5 (A) Radiografias em AP (A) e perfil (B) do cotovelo 12 meses após a cirurgia, sem evidências de recorrência de OH.

As lesões pós-traumáticas são as causas mais comuns da OH, geralmente após fraturas, luxações e procedimentos cirúrgicos, sendo responsáveis por até 75% dos casos.[5,7,9] No entanto, não é comum que a OH apresente sintomas, especialmente na faixa etária pediátrica.[5,6,8,9] Nesse cenário, o dano às fibras do músculo braquial e a formação de um hematoma focal podem predispor ao desenvolvimento da OH.[5,9] Além disso, um estudo recente[5] sugeriu que o sobrepeso e a obesidade em pacientes pediátricos podem ser fatores de risco para a OH. No caso apresentado, a criança apresentava sobrepeso, fator que pode ter contribuído para a ocorrência da OH.

Susnjar et al.[8] relataram o caso de uma menina de 9 anos, com formação de OH no cotovelo, após o tratamento cirúrgico de uma fratura do côndilo lateral do úmero. A OH foi removida cirurgicamente oito meses após a primeira cirurgia. Araoojis et al.[6] relataram caso único de luxação medial total do cotovelo em um menino de 10 anos submetido a redução fechada sob

 © 2021. Sociedade Brasileira de Ortopedia e Traumatologia. All rights reserved.

anestesia geral. Após acompanhamento de 2 anos, o exame radiográfico mostrou OH amadurecida, junto com a cápsula anterior, mas o paciente apresentava ADM completo do cotovelo, e não houve necessidade de tratamento cirúrgico.

Na literatura, a profilaxia e a prevenção medicamentosa para a OH são controversas. A profilaxia medicamentosa com indometacina ou outros anti-inflamatórios não esteroides tem sido defendida nos estágios iniciais e após a excisão cirúrgica.[4] Em contraste, a indometacina foi relatada como profilaxia não eficaz para OH após cirurgia para fraturas acetabulares.[10] A radioterapia também tem sido sugerida como eficaz para prevenir a OH, caso seja realizada nas primeiras 24 horas do período pré-operatório, ou até 72 horas no pós-operatório.[4] No entanto, a população pediátrica carece de evidências profiláticas relacionadas à indometacina ou à radioterapia com o objetivo de prevenir a OH pós-traumática.[1,6,8]

Descrevemos o caso único de uma criança que apresentou luxação do cotovelo e ruptura parcial do músculo braquial, e evoluiu com OH e perda do ADM. A paciente foi submetida a tratamento cirúrgico e ressecção da OH com excelentes resultados, sem recidiva. Recomendamos aguardar a maturação da OH, a fim de que um tratamento cirúrgico possa ser programado, não administrando profilaxia para a OH além da cinesioterapia precoce.

Suporte financeiro
Não houve suporte financeiro de fontes públicas, comerciais, ou sem fins lucrativos.

Conflito de interesses
Os autores declaram não haver conflito de interesses.

Referências

1 Varacallo M, Parikh D, Mody K, Herman MJ. Pediatric Elbow Dislocations: Acute Management. In: Abzug J, Herman M, Kozin S, editors. Pediatric Elbow Fractures: Cham. Springer International Publishing; 2018:169–184
2 Rasool MN. Dislocations of the elbow in children. J Bone Joint Surg Br 2004;86(07):1050–1058
3 Di Gennaro GL, Spina M, Fosco M, Antonioli D, Donzelli O. Dislocations of the elbow in children: long-term follow-up. Musculoskelet Surg 2013;97(Suppl 1):3–7
4 Balboni TA, Gobezie R, Mamon HJ. Heterotopic ossification: Pathophysiology, clinical features, and the role of radiotherapy for prophylaxis. Int J Radiat Oncol Biol Phys 2006;65(05): 1289–1299
5 Hong CC, Nashi N, Hey HW, Chee YH, Murphy D. Clinically relevant heterotopic ossification after elbow fracture surgery: a risk factors study. Orthop Traumatol Surg Res 2015;101(02): 209–213
6 Aroojis A, Narula V, Sanghvi D. Pure Medial Elbow Dislocation without Concomitant Fracture in a 10-Year-Old Child. Indian J Orthop 2018;52(06):678–681
7 Neviaser JS, Wickstrom JK. Dislocation of the elbow: a retrospective study of 115 patients. South Med J 1977;70(02): 172–173
8 Susnjar T, Biocić M, Pogorelić Z Traumatic heterotopic ossification of the elbow in children–a case report. Acta Chir Belg 2010;110 (02):246–249
9 Dodds SD, Hanel DP. Heterotopic Ossification of the Elbow. In: Trumble T, editor. Wrist and Elbow Reconstruction & Arthroscopy. Rosemont, IL: American Society for Surgery of the Hand; 2006:425–438
10 Matta JM, Siebenrock KA. Does indomethacin reduce heterotopic bone formation after operations for acetabular fractures? A prospective randomised study. J Bone Joint Surg Br 1997;79 (06):959–963

 © 2021. Sociedade Brasileira de Ortopedia e Traumatologia. All rights reserved.