Article published online: 2021-12-16

Complicação incomum de migração do pino intramedular durante a artroplastia total de joelho – Relato de caso

An Unusual Complication of Intramedullary Pin Migration during Total Knee Arthroplasty – A Case Report

Sanjay Bhalchandra Londhe[1] Ravi Vinod Shah[2] Paras Banka[1]

[1] Departamento de Ortopedia, Holy Spirit Hospital, Mumbai, Maharashtra, Índia
[2] Departamento de Ortopedia, Criticare Superspeciality Hospital, Mumbai, Maharashtra, Índia

Rev Bras Ortop

Endereço para correspondência Sanjay B. Londhe, MBBS, MS (Ortho), D. Ortho, FCPS (Ortho), DNB (Ortho), FRCS (Glasgow), FRCS (Ireland), MCh (Liverpool), 601, A Wing, Gayatri coop Housing Society Ltd, Dr. Charat Singh Colony Road, Chakala, Andheri East, Mumbai, 400093, Maharashtra, Índia
(e-mail: sanlondhe@yahoo.com).

Resumo

A artroplastia total do joelho (ATJ) é uma das cirurgias mais eficazes para alívio da dor e melhora da função no estágio final da artrose (quando ocorre contato entre os ossos). As várias complicações intraoperatórias da ATJ incluem fratura, lesão em tendão ou ligamentos, e complicações nervosas ou vasculares. Neste artigo, descrevemos uma complicação incomum: a migração do pino intramedular dentro do canal femoral durante a ATJ. Um paciente do sexo masculino de 72 anos foi submetido a ATJ com sistema de estabilização posterior e sacrifício do ligamento cruzado posterior. A porção distal do fêmur foi seccionada, e o equilíbrio foi verificado em extensão. Em seguida, um bloco anteroposterior (AP) cinco em um foi utilizado para seção anterior, posterior, de chanfro, e entalhe. Por apresentar uma saliência medial, o bloco foi deslocado em sentido lateral. Ao fazê-lo, os pinos também tiveram de ser deslocados, e um deles foi inadvertidamente inserido na abertura do canal medular do fêmur criado. Como instrumentos ortopédicos usuais, como pinça reta longa e saca-bocado pituitário não conseguiram remover o pino migrado, uma pinça laparoscópica extralonga foi usada sob controle fluoroscópico para localizar, agarrar e remover o pino migrado.

Palavras-chave
- artroplastia do joelho
- complicações intraoperatórias
- pinos ortopédicos
- procedimentos ortopédicos

recebido
22 de Junho de 2021
aceito após revisão
13 de Agosto de 2021

DOI https://doi.org/10.1055/s-0041-1739173.
ISSN 0102-3616.

© 2021. Sociedade Brasileira de Ortopedia e Traumatologia. All rights reserved.
This is an open access article published by Thieme under the terms of the Creative Commons Attribution-NonDerivative-NonCommercial-License, permitting copying and reproduction so long as the original work is given appropriate credit. Contents may not be used for commercial purposes, or adapted, remixed, transformed or built upon. (https://creativecommons.org/licenses/by-nc-nd/4.0/)

Thieme Revinter Publicações Ltda., Rua do Matoso 170, Rio de Janeiro, RJ, CEP 20270-135, Brazil

Abstract

Total knee arthroplasty (TKA) is one of the most effective operations to relieve pain and improve function in the end stage of osteoarthritis (when bone on bone contact occurs). The intraoperative complications of TKA include fracture, tendon or ligament injury, and nerve or vascular complications. We herein describe an unusual complication of intramedullary pin migration within the femoral canal during TKA. A 72-year-old male patient underwent TKA with a posterior stabilization system with sacrifice of the posterior cruciate ligament. The distal femur was sectioned and balance was checked in extension. Then to make anterior, posterior, chamfer and notch cuts, the five-in-one anteroposterior (AP) cutting block was placed on the distal femur and the cuts were initiated. As there was a medial overhang of the cutting block, it was shifted laterally. While doing so, the pins had to be shifted too, and one of them was inadvertently hammered into the previously-created medullary canal opening of the femur. As usual orthopedic instruments, like the long straight artery forceps and pituitary rongeurs, failed to remove the migrated pin, an extralong laparoscopic grasper was used under fluoroscopy control to locate, grasp, and remove the migrated pin.

Keywords

- arthroplasty, replacement, knee
- intraoperative complications
- bone nails
- orthopedic procedures

Introdução

Uma das cirurgias de maior sucesso em ortopedia, a artroplastia total do joelho (ATJ) é é altamente eficaz no alívio da dor e na melhora da função.[1] A ocorrência de complicações durante a ATJ afetam o desfecho pós-operatório e a melhora funcional do paciente. Pinaroli et al.[2] descreveram várias complicações intraoperatórias, que se devem principalmente à técnica cirúrgica escolhida, e elas incluem fraturas periprotéticas,[3] lesão em tendão ou ligamentos,[4] e complicações nervosas[5] ou vasculares.[6] Neste relato de caso, descrevemos uma complicação incomum: a migração do pino no canal medular femoral durante a ATJ. Pelo que sabemos, essa complicação ainda não foi relatada.

Relato de Caso

Paciente do sexo masculino, de 72 anos, com queixa de dor e dificuldade para deambular e subir escadas havia 6 meses. A dor agravava-se especialmente ao se agachar e se sentar em lugares baixos, e era apenas parcialmente aliviada com anti-inflamatórios não esteroides e aplicação local de gelo. Ao exame, o paciente apresentava deformidade em flexão fixa de 15°, com flexão adicional de 125° associada a crepitação e movimentos terminais com dor intensa. As radiografias do joelho acometido confirmaram os achados clínicos e mostraram o envolvimento tricompartimental avançado e a necessidade de ATJ. O paciente foi submetido a ATJ sob raquianestesia com uso de torniquete. Uma incisão cutânea medial foi feita para a abordagem parapatelar medial; a articulação foi exposta, o que confirmou o acometimento tricompartimental avançado. Um sistema de estabilização posterior do joelho foi usado sacrificando o ligamento cruzado posterior. A tíbia foi preparada, seguida do fêmur. Após a seção da porção distal do fêmur e a verificação da lacuna em extensão, o bloco anteroposterior (AP) cinco em um foi colocado para o início das seções. No entanto, uma saliência medial do bloco de corte foi observada, portanto, ele foi deslocado lateralmente para evitar cortes condilares desiguais. Ao deslocar lateralmente o bloco, os pinos também tiveram que ser deslocados, e, nesse momento, um pino foi inserido de forma inadvertida na abertura do canal medular do fêmur criado. Uma tentativa de recuperação do pino com uma pinça reta e longa fracassou, e empurrou o material para o interior do canal medular. Em seguida, um saca-bocado pituitário foi utilizado para contornar o problema de profundidade, pois o pino havia migrado ainda mais para dentro do canal medular. Esta manobra, no entanto, também não teve sucesso, pois não conseguimos alcançar a profundidade suficiente para segurar a ponta do pino (►**Figuras 1** e **2**). Sem perspectiva de sucesso, um arco em C foi utilizado para a visualização da posição exata do pino, e mostrou que o material estava muito além do alcance dos instrumentos usuais de "agarrar". Foi feita até mesmo uma tentativa de "soltar" a perna com a esperança de de que a gravidade fizesse o pino "cair" no canal medular. Nesse momento, um dos membros da equipe cirúrgica sugeriu o uso de um instrumento laparoscópico para a remoção do pino.



Fig. 1 Bloco femoral cinco em um.

 © 2021. Sociedade Brasileira de Ortopedia e Traumatologia. All rights reserved.

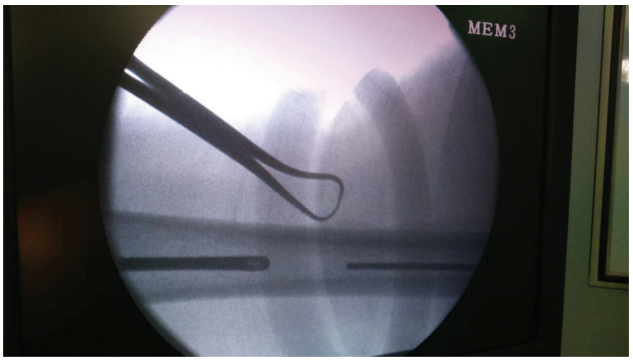

Fig. 2 Imagem de fluoroscopia com arco em C mostrando a migração proximal do pino.

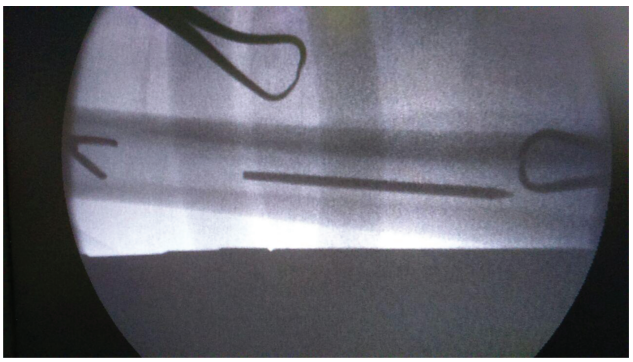

Fig. 3 Imagem de fluoroscopia com arco em C mostrando que o saca-bocado pituitário não conseguia alcançar o pino migrado.

Felizmente, nosso centro cirúrgico é bem equipado com instrumentos gerais e laparoscópicos. Uma pinça laparoscópica extralonga foi usada sob controle fluoroscópico para localizar, agarrar e remover o pino migrado (►**Figuras 3**, **4** e **5**). Depois da remoção do pino migrado, a ATJ foi realizada da maneira usual. Após a cirurgia, o paciente foi informado sobre esse evento intraoperatório. A progressão pós-operatória do paciente no hospital transcorreu sem intercorrências, e a recuperação funcional após a ATJ foi muito boa.

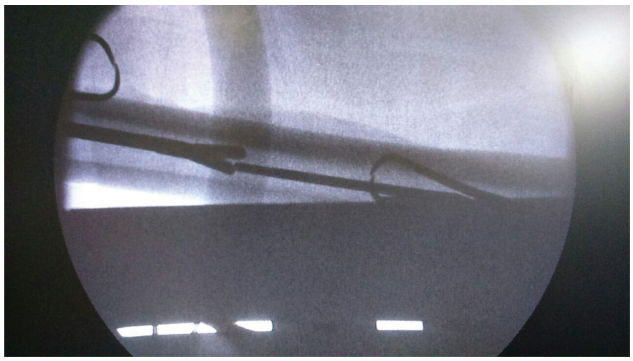

Fig. 4 Imagem de fluoroscopia com arco em C mostrando o instrumento de laparoscopia agarrando o pino migrado no canal medular do fêmur.



Fig. 5 Imagem do pino migrado recuperado.

Discussão

Complicações intraoperatórias podem ocorrer durante o procedimento de ATJ. Pinaroli et al.[2] analisaram as complicações intraoperatórias de 1.624 pacientes submetidos a ATJ, que incluíam 69 fraturas e rupturas de ligamentos (3,8%), 40 fraturas adjacentes ao joelho (2,2%), e 28 rupturas de tendões ou ligamentos (1,6%). No estudo de Agarwala et al.,[7] de 3.168 ATJs primárias realizadas entre 2010 e 2017, 19 pacientes sofreram fratura intraoperatória, 15 na tíbia e 4 no fêmur, e a maioria das fraturas ocorreu durante a cimentação e implante final (8 casos), seguidas de exposição e preparo ósseo (6 casos) e prototipagem (4 casos). Uma fratura ocorreu em momento desconhecido durante a cirurgia. Na literatura, há muitos relatos de complicações relacionadas a pinos de navegação computadorizada.[8,9] Beldame et al.,[8] em uma série de 385 ATJs, observaram uma incidência de 1,3% (5 pacientes) de fraturas do fêmur no sítio do pino rastreador. Kamara et al.[9] relataram uma taxa de complicações de 0,16% (n = 5) por sítio de pino em um total de 3.136 sítios em 839 pacientes. Pelo que sabemos, este relato de caso é o primeiro na literatura que descreve essa complicação incomum de migração do pino no canal medular do fêmur. O cirurgião deve ter muito cuidado ao colocar o bloco cinco em um no fêmur, e se certificar da correspondência à porção distal do osso. Além disso, ao prender o bloco de corte cinco em um ao osso, o cirurgião precisa estar ciente da posição do canal medular do fêmur para evitar este erro de migração do pino.

Consentimento Livre e Esclarecido

Consentimento livre e esclarecido foi obtido de todos os participantes incluídos no estudo.

Suporte Financeiro

Os autores não têm fonte de financiamento a declarar.

 © 2021. Sociedade Brasileira de Ortopedia e Traumatologia. All rights reserved.

Conflito de Interesses

Os autores declaram não haver conflito de interesses.

Referências

1 Beswick AD, Wylde V, Gooberman-Hill R, Blom A, Dieppe P. What proportion of patients report long-term pain after total hip or knee replacement for osteoarthritis? A systematic review of prospective studies in unselected patients. BMJ Open 2012;2(01):e000435

2 Pinaroli A, Piedade SR, Servien E, Neyret P. Intraoperative fractures and ligament tears during total knee arthroplasty. A 1795 posterostabilized TKA continuous series. Orthop Traumatol Surg Res 2009;95(03):183–189

3 Kim KI, Egol KA, Hozack WJ, Parvizi J. Periprosthetic fractures after total knee arthroplasties. Clin Orthop Relat Res 2006;446 (446):167–175

4 Schoderbek RJ Jr, Brown TE, Mulhall KJ, et al. Extensor mechanism disruption after total knee arthroplasty. Clin Orthop Relat Res 2006;446(446):176–185

5 Nercessian OA, Ugwonali OF, Park S. Peroneal nerve palsy after total knee arthroplasty. J Arthroplasty 2005;20(08): 1068–1073

6 Calligaro KD, Dougherty MJ, Ryan S, Booth RE. Acute arterial complications associated with total hip and knee arthroplasty. [published correction appears in J Vasc Surg. 2004 Mar;39 (3):628]J Vasc Surg 2003;38(06):1170–1177

7 Agarwala S, Bajwa S, Vijayvargiya M. Intra- operative fractures in primary Total Knee Arthroplasty. J Clin Orthop Trauma 2019;10 (03):571–575

8 Beldame J, Boisrenoult P, Beaufils P. Pin track induced fractures around computer-assisted TKA. Orthop Traumatol Surg Res 2010; 96(03):249–255

9 Kamara E, Berliner ZP, Hepinstall MS, Cooper HJ. Pin Site Complications Associated With Computer-Assisted Navigation in Hip and Knee Arthroplasty. J Arthroplasty 2017;32(09):2842–2846

 © 2021. Sociedade Brasileira de Ortopedia e Traumatologia. All rights reserved.