Article published online: 2022-06-02

Resultados da abordagem de Carlson para o tratamento de fraturas no platô tibial posterior*

Outcomes of the Carlson Approach in the Treatment of Posterior Tibial Plateau Fractures

Jonatas Brito de Alencar Neto[1,2] Itallo Epaminondas de Queiroz Rego[1]
Márcio Bezerra Gadelha Lopes[1,2] Lana Lacerda de Lima[3,4] Renata Clazzer[3] Diego Ariel de Lima[3,4]

[1] Divisão de Ortopedia e Traumatologia, Instituto Doutor José Frota, Fortaleza, CE, Brasil
[2] Grupo de Cirurgia do Joelho, Cínica Articular, Fortaleza, CE, Brasil
[3] Divisão de Ortopedia e Traumatologia, Hospital Tarcísio Maia, Mossoró, RN, Brasil
[4] Departamento de Ciências da Saúde, Universidade Federal Rural do Semi-Árido – UFERSA, Mossoró, RN, Brasil

Endereço para correspondência Diego Ariel de Lima, MD, PhD, Universidade Federal Rural do Semi-Árido, Rua Francisco Mota, 572, Pres. Costa e Silva, Mossoró, RN, 59625-900, Brasil (e-mail: arieldelima.diego@gmail.com).

Rev Bras Ortop

Resumo

Objetivos O objetivo deste trabalho é descrever uma série de casos de fraturas de tíbia submetidas ao tratamento cirúrgico pela via posterior de Carlson para avaliação de resultados funcionais e frequência de complicações.

Métodos Onze pacientes com fraturas do platô tibial foram submetidos a tratamento cirúrgico pela via de Carlson de julho a dezembro de 2019 e acompanhados por um período mínimo de 6 meses. As pontuações *American Knee Society Score* (AKSS), *American Knee Society Score/Function* (AKSS/Função) e de Lysholm verificaram os resultados do tratamento 6 meses após a fratura. Os pacientes foram submetidos a radiografias comuns em incidência anteroposterior e de perfil para avaliação da consolidação da fratura e a cicatrização clínica foi determinada pela ausência de dor à descarga total de peso.

Resultados O período médio de acompanhamento foi de 12 meses (9 a 16 meses). O principal mecanismo de trauma foi acidente motociclístico e a fratura foi mais prevalente no lado direito. Oito pacientes eram do sexo masculino. A média de idade dos pacientes foi de 28 anos. Todas as fraturas cicatrizaram e nenhum paciente apresentou complicações. A AKSS foi excelente em 11 pacientes, com AKSS/Função média de $99,1 \pm 3$, e a mediana das pontuações de Lysholm foi de $95,0 \pm 5,6$.

Conclusões Nas fraturas posteriores do platô tibial, a abordagem de Carlson pode ser considerada segura, apresentando baixo índice de complicações e resultados funcionais satisfatórios.

Palavras-chave
- fraturas da tíbia
- procedimentos cirúrgicos operatórios
- reabilitação

* *Trabalho desenvolvido no Instituto José Frota, Fortaleza, CE, Brasil.*

recebido
06 de Dezembro de 2021
aceito
28 de Março de 2022

DOI https://doi.org/10.1055/s-0042-1749201.
ISSN 0102-3616.

© 2022. Sociedade Brasileira de Ortopedia e Traumatologia. All rights reserved.
This is an open access article published by Thieme under the terms of the Creative Commons Attribution-NonDerivative-NonCommercial-License, permitting copying and reproduction so long as the original work is given appropriate credit. Contents may not be used for commercial purposes, or adapted, remixed, transformed or built upon. (https://creativecommons.org/licenses/by-nc-nd/4.0/)

Thieme Revinter Publicações Ltda., Rua do Matoso 170, Rio de Janeiro, RJ, CEP 20270-135, Brazil

Abstract

Objectives To describe a series of cases of tibial fractures surgically treated using the posterior approach as described by Carlson, focusing on evaluate its functional results and the complication rate.

Methods Eleven patients with tibial plateau fractures, who underwent surgical treatment using the Carlson approach from July to December 2019, were followed-up. The minimum follow-up period was defined as 6 months. The American Knee Society Score (AKSS), American Knee Society Score/Function (AKSS/Function) and the Lysholm Score were used to check treatment results at six months after the fracture. The patients underwent standard anteroposterior and lateral radiographs to assess fracture healing, and clinical healing was determined by the absence of pain during full weight-bearing.

Results The mean follow-up period was 12 months (9–16 months). The primary mechanism of trauma was motorcycle accident, and the most prevalent side of fracture was the right side. Eight participants were male. The mean age of the patients was 28 years. All fractures healed, and none of the patients presented complications. The AKSS was excellent in 11 patients, with a mean AKSS/Function of 99.1 ± 3, and Lysholm Scores with a median of 95.0 ± 5.6.

Conclusions The Carlson approach for posterior fractures of the tibial plateau can be considered safe, presenting a low complication rate and satisfactory functional results.

Keywords

- tibial fractures
- surgical procedures, operative
- rehabilitation

Introdução

As fraturas do platô tibial representam de 1 a 2% de todas as fraturas e aproximadamente 8% das fraturas em idosos.[1] O mecanismo de lesão é uma força axial com o joelho em flexão. A posição do joelho (em varo, valgo ou neutra) determina a localização da fratura na coluna posterior do platô tibial (medial, lateral ou ambas, respectivamente).[2] A frequência de fraturas posteromediais e/ou posterolaterais é de cerca de 30%.[2–7]

O acesso à região posterior do joelho é, muitas vezes, considerado difícil devido à profundidade do campo cirúrgico e à presença dos elementos vasculares e nervosos que a atravessam. As abordagens utilizadas nas fraturas do platô tibial posterior (FPTPs) mudaram de forma significativa nos últimos anos.[8]

Dentre os acessos cirúrgicos mais utilizados para o tratamento de fraturas posteriores, alguns se destacam, como o acesso posterolateral direto em S sem osteotomia fibular, o acesso por osteotomia transfibular, a ostectomia parcial da cabeça da fíbula, o acesso posteromedial direto em S e, com menor frequência, a abordagem posteromedial em formato de L invertido.[9–11]

O objetivo deste estudo foi a descrição de uma série de casos de tratamento cirúrgico de FPTP realizado pela via posterior de Carlson,[9] com análise da qualidade da redução e dos resultados funcionais durante o acompanhamento.

Métodos

Este estudo foi aprovado pelo Comitê de Ética (CAEE-27128619.6.0000.5047).

Durante 2019, 11 pacientes com FPTP foram submetidos à abordagem de Carlson[9] (posteromedial e posterolateral). Todos os procedimentos foram feitos por dois cirurgiões com experiência em fraturas do joelho. Todas as fraturas foram classificadas por dois cirurgiões especialistas em fraturas do joelho de acordo com os métodos de classificação de Schatzker, Schatzker e Kfuri, Hohl e Moore, Luo e *Osteosynthesefragen/Association for the Study of Internal Fixation* (AO/ASIF) (►**Tabela 1**).[4–8] Todos os pacientes foram acompanhados por meio de avaliações clínicas e radiológicas regulares.

As pontuações *American Knee Society Score* (AKSS), *American Knee Society Score/Function* (AKSS/Função) e de Lysholm determinaram os resultados do tratamento 6 meses após a fratura. Os pacientes foram submetidos a radiografias comuns em incidência anteroposterior e de perfil para avaliação da consolidação da fratura, e a cicatrização clínica foi determinada pela ausência de dor à descarga total de peso.

Técnica cirúrgica

Carlson[9] descreveu duas abordagens independentes em formato de S para as regiões posteromedial e posterolateral do platô tibial sem osteotomia fibular. O paciente foi submetido à raquianestesia após a realização do protocolo de segurança do centro cirúrgico e da profilaxia antibiótica (administração intravenosa de 1 g de cefazolina).

A abordagem começa com uma incisão curvilínea em formato de S no lado posteromedial do joelho (►**Figura 1**), com dissecção cuidadosa devido à proximidade do nervo safeno. A inserção do músculo semimembranoso é visualizada e elevada com a fáscia poplítea, expondo a fratura do

 © 2022. Sociedade Brasileira de Ortopedia e Traumatologia. All rights reserved.

Tabela 1 Mecanismo de lesão, métodos de fixação e complicações

Pacientes	Idade	Mecanismo	Tempo até a cirurgia (dias)	Classificação				
				Shatzker	Schatzker/ Kfuri	Moore	AO/ ASIF	Luo
1	47	Acidente de motocicleta	3	III	V P ML	I	41B2.2	Coluna posterior (medial e lateral)
2	30	Acidente de motocicleta	1	III	V P ML	I	41B2.2	Coluna posterior (medial e lateral)
3	23	Traumatismo em esporte	3	IV	V P ML	V	41C.1	Coluna posterior (medial e lateral)
4	19	Acidente de motocicleta	5	III	V P ML	IV	41B2.3	Coluna posterior (medial e lateral)
5	28	Acidente de motocicleta	2	III	V P ML	I	41B2.3	Coluna posterior (medial e lateral)
6	41	Acidente de motocicleta	2	III	V P ML	IV	41B2.2	Coluna posterior (medial e lateral)
7	19	Acidente de motocicleta	4	V	V P ML	V	41C1	Coluna posterior (medial e lateral)
8	22	Acidente de motocicleta	9	III	V P ML	IV	41B2.2	Coluna posterior (medial e lateral)
9	28	Acidente de motocicleta	18	II	V P ML	II	41B3.1	Coluna posterior (medial e lateral)
10	29	Acidente de motocicleta	12	V	V P ML	V	41C1	Coluna posterior (medial e lateral)
11	22	Acidente de motocicleta	10	II	V P ML	I	41B2.2	Coluna posterior (medial e lateral)

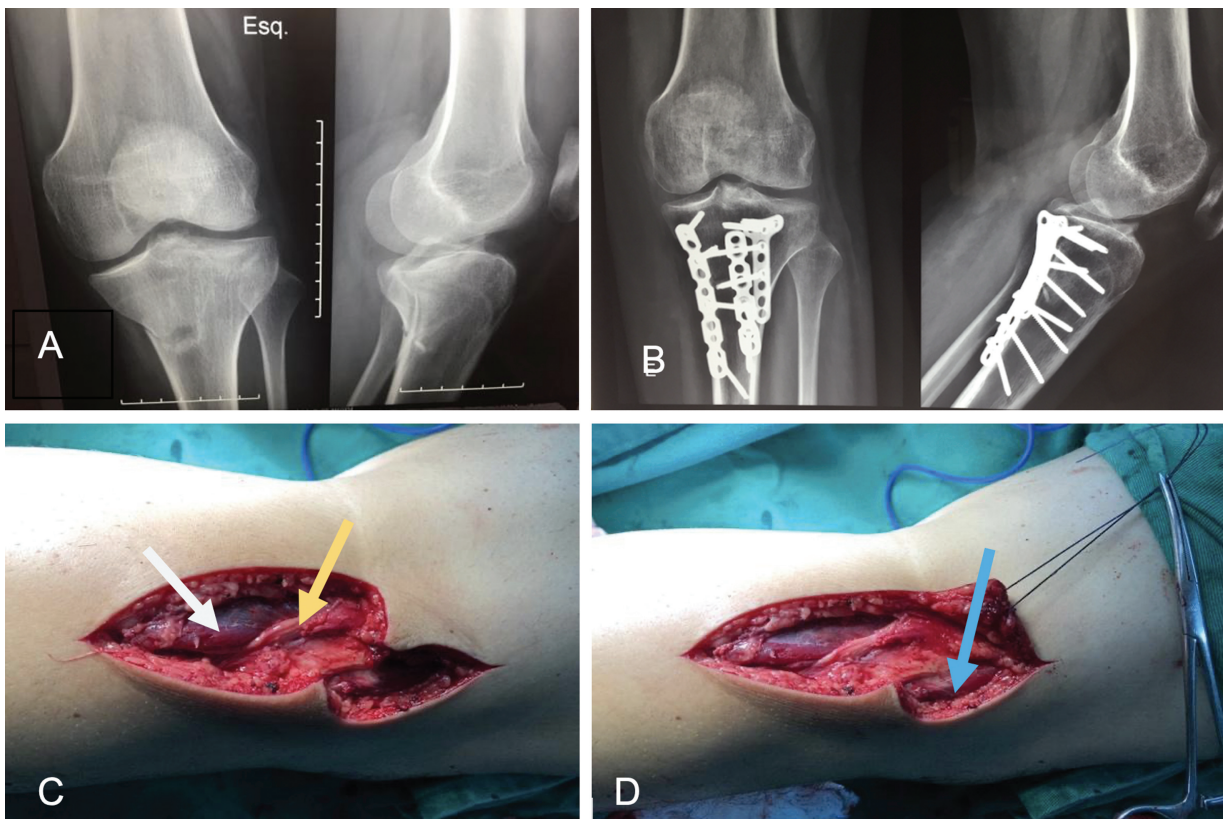

Fig. 1 (A) Radiografias em incidência anteroposterior e em perfil mostrando uma fratura da coluna posterior do platô tibial esquerdo. **(B)** Radiografias em incidência anteroposterior e em perfil do joelho esquerdo após a cirurgia, evidenciando a redução da fratura e a fixação interna com placa T de 3,5 mm (lateral) + placa de reconstrução de 3,5 mm (medial) + placa de reconstrução de 3,5 mm (central). **(C e D)** Imagens intraoperatórias mostrando uma incisão lateral de Carlson, que é curvilínea, posterolateral e em formato de "S". **Seta branca** – Cabeça lateral do músculo gastrocnêmio. **Seta amarela** – Nervo fibular. **Seta azul** – Cabeça lateral do músculo bíceps femoral.

 © 2022. Sociedade Brasileira de Ortopedia e Traumatologia. All rights reserved.

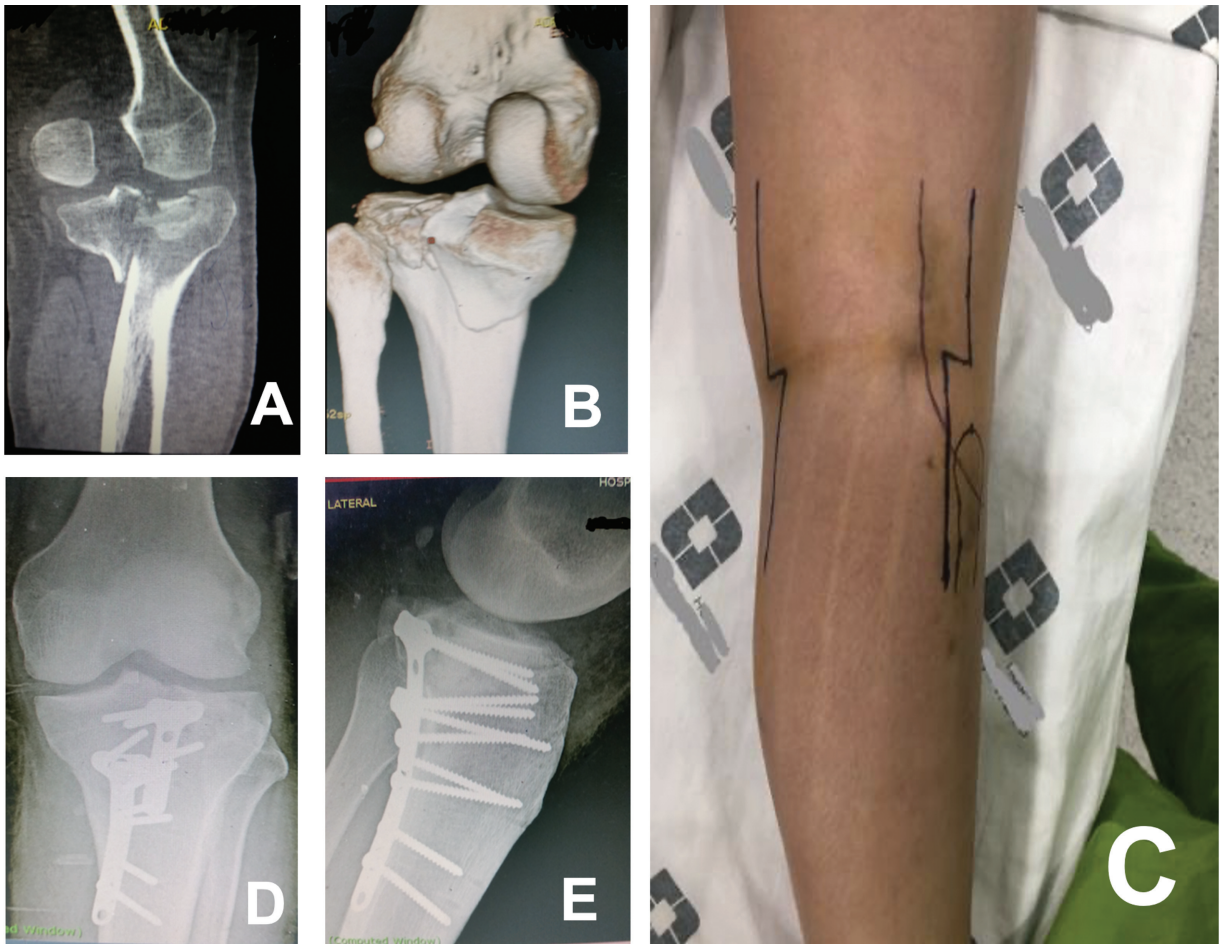

Fig. 2 (A) Tomografia computadorizada em corte coronal evidenciando a depressão lateral e cisalhamento medial da superfície articular. **(B)** A reconstrução tridimensional da tomografia computadorizada revela o cisalhamento posteromedial. **(C)** Incisão cirúrgica lateral e medial em formato de "S" de Carlson. **(D e E)** Radiografias em incidência anteroposterior e em perfil revelando fratura.

platô posteromedial. No lado posterolateral do joelho, uma incisão semelhante em formato de S (►**Figura 2**) é feita sobre o músculo bíceps femoral. O nervo fibular é identificado na face posterior do músculo bíceps femoral e exposto proximal e distalmente. Em seguida, a cabeça lateral do músculo gastrocnêmio é retraída em sentido medial para visualização da inserção do músculo sóleo. O tendão poplíteo pode ser movido proximalmente, expondo a fratura do platô posterolateral. Neste ponto, o posicionamento dos afastadores deve ser realizado com cuidado. Um afastador de Hohmann deve ser colocado diretamente no osso sob visualização direta e em posição correta. Isso pode ser feito com um afastador de Langenbeck. Um afastador de Hohmann pode ser colocado na borda cortical posteromedial. Após a visualização, a fratura é reduzida e fixada com placas convencionais de fragmentos pequenos, placas de reconstrução ou placas T de 3,5 mm com ou sem parafusos de tração.

Os pacientes permaneceram sem carga no membro operado por 3 semanas após a cirurgia. Permitimos exercícios de amplitude de movimento a partir do primeiro dia pós-operatório. Além disso, exercícios de fortalecimento isométrico foram iniciados no dia 1. Imobilizadores ou órteses não foram usados.

Análise estatística

Os dados foram analisados com o software IBM SPSS Statistics for Windows, versão 23.0 (IBM Corp., Armonk, NY, EUA). As comparações com valores de p até 0,05 e intervalo de confiança de 95% foram consideradas significativas. Grupos pareados foram comparados com teste não paramétrico de Wilcoxon.

Resultados

O período médio de acompanhamento foi de 12 meses (9–16 meses) e todas as fraturas apresentaram consolidação. Não foram observadas discrepâncias ou deformidades dos membros inferiores, e nenhum dos pacientes teve infecção superficial ou profunda. A força de dorsiflexão do tornozelo e dedos foi simétrica ao membro não operado em todos os casos (►**Tabela 1**).

Dos 11 pacientes que participaram do estudo, 8 eram do sexo masculino (72,7%). O principal mecanismo de trauma foi acidente motociclístico (90,9%), e a fratura foi mais prevalente no lado direito (63,6%). A média de idade dos participantes do estudo foi de 28 anos, com variação de 10 a 47 anos (►**Tabela 1**).

 © 2022. Sociedade Brasileira de Ortopedia e Traumatologia. All rights reserved.

Tabela 2 Variáveis intraoperatórias

Pacientes	Duração da cirurgia (minutos)	Enxerto ósseo	Tipo de fixação	Qualidade da redução	Complicações
1	70’	Não	Placa T 3,5 (lateral) + Placa T 3,5 (medial)	Anatômica	Não
2	93’	Não	Placa T 3,5 (lateral) + Placa T 3,5 (medial)	Anatômica	Não
3	130’	Sim (ilíaco)	Placa T 3,5 (lateral) + Placa T 3,5 (medial)	Anatômica	Não
4	100’	Não	Placa T 3,5 (lateral) + Placa T 3,5 (medial)	Anatômica	Não
5	112’	Não	Placa T 3,5 (lateral) + Placa T 3,5 (medial) – bloqueada	Anatômica	Não
6	83’	Sim (sintético)	Placa T 3,5 (lateral) + Placa T 3,5 (medial) + Parafuso canulado	Anatômica	Não
7	97’	Não	Placa T 3,5 (lateral) + placa de reconstrução 3,5 (medial) + placa de reconstrução 3,5 (central)	Anatômica	Não
8	72’	Não	Placa T 3,5 (lateral) + parafusos de compressão (medial)	Depressão lateral de 3 mm	Não
9	107’	Não	Parafusos canulados (lateral) + placa de reconstrução 3,5 (medial)	Depressão lateral de 4 mm	Lesão do ramo superficial do nervo fibular
10	111’	Não	Placa T 3,5 (lateral) + placa de reconstrução 3,5/parafuso de compressão (medial)	Depressão lateral de 1 mm	Não
11	125’	Sim (sintético)	Placa T 3,5/parafusos canulados 3,5 (lateral) + placa de reconstrução 3,5 (medial)	Anatômica	Não

A duração média da cirurgia foi de 100 minutos, variando entre 70 e 130 minutos. Implantes convencionais (placas não bloqueadas de 3,5 mm) foram utilizados na maioria dos pacientes (90,90%). Ao exame radiológico convencional, a redução anatômica foi alcançada em 72,7% dos participantes. Dois pacientes (18,18%) com falha óssea foram submetidos à colocação de enxerto ósseo para cobertura do defeito. Em um caso, o enxerto foi retirado da crista ilíaca posterior; no outro, foi sintético, com injeção do gel de hidroxiapatita Nanogel (Teknimed, L’Union, França) (►**Tabela 2**).

Em 6 dos 11 pacientes, as fraturas foram classificadas como Schatzker III; duas fraturas eram Schatzker II, duas, Schatzker V, e uma, Schatzker IV. Todos os pacientes tiveram suas fraturas classificadas como Schatzker/Kfuri V P ML (►**Tabela 1**).

A ►**Tabela 3** mostra os resultados das pontuações (AKSS, AKSS/Função e Lysholm) e a amplitude de movimento 6 meses após o procedimento. Complicações pós-operatórias não foram observadas.

Ao analisar o sexo, as pacientes do sexo feminino apresentaram maior tempo médio de cirurgia. O teste de Wilcoxon não indicou diferença significativa entre os sexos quanto às pontuações AKSS ($p = 0{,}295$), AKSS/Função ($p = 0{,}6831$) e de Lysholm ($p = 0{,}0637$).

Discussão

O prognóstico das fraturas do platô tibial está relacionado à qualidade da redução anatômica da superfície articular e da osteossíntese estável para permitir a mobilização precoce do joelho.[12] O tratamento de FPTPs é desafiador. Várias abordagens foram descritas para o tratamento dessas fraturas, inclusive a de Carlson.[9]

Wang et al.[13] relataram uma abordagem que pode ser usada em fraturas com cisalhamento do platô tibial posterior, um procedimento tecnicamente complexo e com risco de lesão vascular iatrogênica devido à tração necessária para visualização.[14] Lobenhoffer[15] descreveu uma abordagem transfibular para o tratamento de FPTPs. Além disso, Frosch et al.[16] propuseram a via posterolateral com artrotomias anterolateral e posterolateral, sem osteotomia do colo da fíbula, para tratamento de fraturas combinadas das zonas anterolateral e posterolateral do platô tibial. A ostectomia parcial da cabeça da fíbula foi descrita por Yu et al.[10] para o

 © 2022. Sociedade Brasileira de Ortopedia e Traumatologia. All rights reserved.

Tabela 3 Resultados funcionais

Pacientes	Lysholm*		AKKS**/AKKS Função***	Amplitude de movimento	Redução/Alinhamento	Complicações
	Pré-lesão	6 meses				
1	100	90	96/100	0–117	Anatômica/Mantido	Não
2	100	94	97/100	0–123	Anatômica/Mantido	Não
3	100	85	90/100	0–115	Anatômica/Mantido	Não
4	100	95	88/100	0–100	Anatômica/Mantido	Não
5	100	99	100/100	0–125	Anatômica/Mantido	Não
6	100	95	100/100	0–125	Perda de 2 mm/Mantido	Não
7	100	99	95/100	0–125	Anatômica/Mantido	Não
8	100	84	92/90	0–113	Depressão lateral de 3 mm/Mantido	Não
9	100	85	95/100	0–123	Depressão lateral de 4 mm/Mantido	Não
10	100	96	100/100	0–125	Depressão lateral de 1 mm/Mantido	Não
11	100	96	100/100	0–125	Anatômica/Mantido	Não

Abreviatura: AKKS, *American Knee Society Score*.
*$p = 0{,}0637$.
**$p = 0{,}295$.
***$p = 0{,}6831$.

tratamento das fraturas do platô tibial com preservação da inserção do complexo ligamentar lateral do joelho. A boa visibilidade é um aspecto positivo da abordagem descrita por Yu et al.; no entanto, esse método aumenta a morbidade do paciente devido à adição de uma fratura. He et al.[11] relataram uma abordagem posteromedial estendida em L invertido, sem tenotomia da cabeça do gastrocnêmio, enquanto Hu et al.[17] descreveram uma abordagem suprafibular sem osteotomia fibular para o tratamento de FPTPs.

Apesar das diferentes proporções entre os estudos, o principal mecanismo de lesão em nossos pacientes foi o acidente motociclístico (90,9%); apenas um paciente sofreu uma lesão relacionada a esporte. Isso contrasta com o estudo de Albuquerque et al.,[1] que, em um levantamento epidemiológico das fraturas do platô tibial, constataram que o principal mecanismo de lesão foi a queda de altura, relatada por 96 dentre os 239 pacientes analisados. Em um estudo retrospectivo, Xiang et al.[3] descreveram as características morfológicas das fraturas do platô tibial em 242 pacientes e constataram que 36 deles apresentavam fraturas posterolaterais. Os mecanismos de lesão incluíram queda ao solo (9 pacientes), lesões por *scooter* elétrica (8 pacientes), acidentes automobilísticos (13 pacientes), golpe por objeto pesado (2 pacientes) e causas desconhecidas (4 pacientes).

Solomon et al.[18] utilizaram placas com parafusos em ângulo fixo, além de enxerto ósseo Norian (DePuy Synthes/Johnson & Johnson, EUA) para preenchimento de defeitos ósseos, com resultados satisfatórios em 100% dos pacientes segundo os critérios de Rasmussen e Lysholm.[19] Ehlinger et al.,[20] em estudo retrospectivo comparando placas de 3,5 mm e 4,5 mm em fraturas do platô tibial, recomendaram o uso de placas de 3,5 mm. Isso corrobora os achados do estudo biomecânico de Hasan et al.,[21] que não relataram diferenças entre placas de 3,5 e 4,5 mm nas fraturas do platô tibial. Em nosso estudo, utilizamos implantes não bloqueados, como placas de fragmento de 3,5 mm, placas de reconstrução de 3,5 mm ou placas T de 3,5 mm; somente um paciente recebeu uma placa bloqueada. Como os implantes sem bloqueio são mais baratos e disponibilizados pelo sistema público de saúde, a técnica pode ser reproduzida.

Considerando a complexidade das FPTPs, acreditamos que os resultados obtidos em nosso estudo são animadores, já que 95,72% foram excelentes de acordo com a AKSS, com média AKSS/Função de $99{,}1 \pm 3$ (90 a 100) e pontuação mediana de Lysholm de $95{,}0 \pm 5{,}6$ (84 a 99). Esses resultados são semelhantes aos descritos por Solomon et al.,[19] que relataram desfechos satisfatórios em 100% dos pacientes segundo os critérios de Lysholm.

As FPTPs podem ser abordadas de diferentes formas; no entanto, por meio deste estudo, pudemos observar que a abordagem de Carlson[9] pode ser utilizada com segurança, baixa morbidade e bons resultados funcionais. Esses bons resultados funcionais estão bastante relacionados à redução anatômica da fratura.

Os níveis funcionais em longo prazo, a redução anatômica da articulação, a estabilidade da fixação e a mobilização articular precoce continuam a ser objetivo da osteossíntese das fraturas do platô tibial. O espaçamento residual entre os côndilos tibiais, com consequente alargamento da superfície articular tibial, altera as relações de contato com os côndilos femorais, favorecendo o surgimento de artrite pós-traumática. Da mesma forma, o mau alinhamento dos côndilos tibiais em relação à diáfise tibial favorece o desenvolvimento de doença articular degenerativa, promovendo desvio do eixo mecânico.[12]

A rigidez do joelho é uma complicação frequente se os primeiros cuidados de mobilização articular pós-operatória não forem enfatizados nos protocolos de reabilitação.[11,12,14] Pseudoartroses não foram observadas. A abordagem de Carlson[9] teve resultados funcionais encorajadores e baixas taxas de complicações.

 © 2022. Sociedade Brasileira de Ortopedia e Traumatologia. All rights reserved.

Outro ponto importante a enfatizar é o uso da abordagem de Carlson[9] apenas em FPTPs; assim, os pacientes deste estudo, classificados de acordo com o sistema de Schatzker-Kfuri, apresentavam 100% de padrão posterior de fratura.

Algumas limitações deste estudo precisam ser consideradas. Uma delas foi o tamanho limitado da amostra, o que não permitiu a demonstração da total segurança do procedimento. A ausência de acompanhamento prolongado é outro fator limitante, pois dificulta a análise de complicações em longo prazo. A avaliação funcional detalhada obtida no acompanhamento em médio prazo confirma a segurança do procedimento e a ausência de complicações pós-operatórias. Além disso, ao analisar funcionalmente apenas as fraturas com um tipo específico de lesão, não as comparamos com outras formas de fraturas do platô tibial (anterior) ou mesmo com diferentes tipos de abordagens para FPTPs. Por fim, todos os procedimentos cirúrgicos foram realizados por apenas dois cirurgiões, sem randomização, fato que dificulta a avaliação de bons resultados funcionais por outros.

Estudos prospectivos controlados com maior tamanho amostral são necessários para a obtenção de conclusões mais robustas. Portanto, o acompanhamento dos pacientes deste estudo continuará para avaliação dos resultados com maior tempo; além disso, mais pacientes serão incluídos.

Conclusão

A abordagem de Carlson pode ser considerada segura em FPTPs, apresentando baixo índice de complicações e resultados funcionais satisfatórios.

Suporte financeiro Não houve suporte financeiro de fontes públicas, comerciais, ou sem fins lucrativos.

Conflito de interesses

Os autores declaram não haver conflito de interesses.

Referências

1 Albuquerque RP, Hara R, Prado J, Schiavo L, Giordano V, do Amaral NP. Epidemiological study on tibial plateau fractures at a level I trauma center. Acta Ortop Bras 2013;21(02):109–115
2 Yang G, Zhai Q, Zhu Y, Sun H, Putnis S, Luo C. The incidence of posterior tibial plateau fracture: an investigation of 525 fractures by using a CT-based classification system. Arch Orthop Trauma Surg 2013;133(07):929–934
3 Xiang G, Zhi-Jun P, Qiang Z, Hang L. Morphological characteristics of posterolateral articular fragments in tibial plateau fractures. Orthopedics 2013;36(10):e1256–e1261
4 Schatzker J, McBroom R, Bruce D. The tibial plateau fracture. The Toronto experience 1968–1975. Clin Orthop Relat Res 1979; (138):94–104
5 Mthethwa J, Chikate A. A review of the management of tibial plateau fractures. Musculoskelet Surg 2018;102(02):119–127
6 Brunner A, Horisberger M, Ulmar B, Hoffmann A, Babst R. Classification systems for tibial plateau fractures; does computed tomography scanning improve their reliability? Injury 2010;41 (02):173–178
7 Maripuri SN, Rao P, Manoj-Thomas A, Mohanty K. The classification systems for tibial plateau fractures: how reliable are they? Injury 2008;39(10):1216–1221
8 Luo CF, Sun H, Zhang B, Zeng BF. Three-column fixation for complex tibial plateau fractures. J Orthop Trauma 2010;24(11): 683–692
9 Carlson DA. Posterior bicondylar tibial plateau fractures. J Orthop Trauma 2005;19(02):73–78
10 Yu B, Han K, Zhan C, Zhang C, Ma H, Su J. Fibular head osteotomy: a new approach for the treatment of lateral or posterolateral tibial plateau fractures. Knee 2010;17(05):313–318
11 He X, Ye P, Hu Y, et al. A posterior inverted L-shaped approach for the treatment of posterior bicondylar tibial plateau fractures. Arch Orthop Trauma Surg 2013;133(01):23–28
12 Júnior MK, Fogagnolo F, Bitar RC, Freitas RL, Salim R, Jansen Paccola CA. Fraturas Do Planalto Tibial Tibial Plateau Fractures. Rev Bras Ortop 2015;44(06):468–474
13 Wang SQ, Gao YS, Wang JQ, Zhang CQ, Mei J, Rao ZT. Surgical approach for high-energy posterior tibial plateau fractures. Indian J Orthop 2011;45(02):125–131
14 Pires RES, Giordano V, Wajnsztejn A, et al. Complications and outcomes of the transfibular approach for posterolateral fractures of the tibial plateau. Injury 2016;47(10):2320–2325
15 Lobenhoffer P. Posterolateral transfibular approach to tibial plateau fractures. J Orthop Trauma 2011;25(03):e31, author reply e31
16 Frosch KH, Balcarek P, Walde T, Stürmer KM. A new posterolateral approach without fibula osteotomy for the treatment of tibial plateau fractures. J Orthop Trauma 2010;24(08):515–520
17 Hu SJ, Chang SM, Zhang YQ, Ma Z, Du SC, Zhang K. The anterolateral supra-fibular-head approach for plating posterolateral tibial plateau fractures: A novel surgical technique. Injury 2016;47(02):502–507
18 Solomon LB, Stevenson AW, Lee YC, Baird RPV, Howie DW. Posterolateral and anterolateral approaches to unicondylar posterolateral tibial plateau fractures: a comparative study. Injury 2013;44(11):1561–1568
19 Lysholm J, Gillquist J. Evaluation of knee ligament surgery results with special emphasis on use of a scoring scale. Am J Sports Med 1982;10(03):150–154
20 Ehlinger M, Adamczewski B, Rahmé M, Adam P, Bonnomet F. Comparison of the pre-shaped anatomical locking plate of 3.5 mm versus 4.5 mm for the treatment of tibial plateau fractures. Int Orthop 2015;39(12):2465–2471
21 Hasan S, Ayalon OB, Yoon RS, et al. A biomechanical comparison between locked 3.5-mm plates and 4.5-mm plates for the treatment of simple bicondylar tibial plateau fractures: is bigger necessarily better? J Orthop Traumatol 2014;15(02):123–129

 © 2022. Sociedade Brasileira de Ortopedia e Traumatologia. All rights reserved.