Article published online: 2022-06-06



# Avaliação funcional do ombro após osteossíntese da fratura da tuberosidade maior: Há influência da luxação glenoumeral?*

## *Functional Shoulder Evaluation after Osteosynthesis of Greater Tuberosity Fracture: Is There any Influence of Glenohumeral Dislocation?*

Guilherme Grisi Mouraria[1] Renato Mason Rodrigues da Cunha[1] Sérgio de Paula Coelho[1] Rafael Mulati Brigatto[2] Márcio Alves Cruz[1] Maurício Etchebehere[1]

[1] Grupo de Ombro e Cotovelo, Departamento de Ortopedia, Reumatologia e Traumatologia, Faculdade de Ciências Médicas, Universidade Estadual de Campinas (Unicamp), Campinas, SP, Brasil
[2] Hospital Estadual Sumaré, Universidade Estadual de Campinas (Unicamp), Campinas, SP, Brasil
[3] Faculdade de Ciências Médicas, Universidade Estadual de Campinas (Unicamp), Campinas, SP, Brasil

**Endereço para correspondência** Endereço para correspondência: Guilherme Grisi Mouraria, PhD, Departamento de Ortopedia, Reumatologia e Traumatologia, Faculdade de Ciências Médicas, Universidade Estadual de Campinas, Rua Tessália Vieira de Camargo, 126, Campinas, SP, Brasil (e-mail: mouraria@unicamp.br).

Rev Bras Ortop

**Resumo**

**Objetivo** Avaliar os resultados funcional e radiográfico pós-operatórios do ombro, em pacientes submetidos a sutura transóssea de fratura da tuberosidade maior (FTM) por acesso anterolateral, e a influência da luxação glenoumeral nesses resultados.

**Métodos** Realizou-se estudo retrospectivo e avaliação funcional (pela escala de Constant-Murley). Calculou-se a distância entre a tuberosidade maior e a superfície articular do úmero proximal (por meio de radiografia em incidência anteroposterior verdadeira) após a consolidação. Usou-se o teste Exato de Fisher para as variáveis independentes categóricas, e os testes *t*de Student ou de Mann-Whitney para as não categóricas.

**Resultados** Ao todo, 26 pacientes preencheram os critérios de inclusão. A associação de luxação glenoumeral com FTM foi observada em 38% da amostra. A média da pontuação na escala de Constant-Murley foi de 82,5 + 8,02. A presença de luxação associada não alterou o resultado funcional. A distância média da consolidação da tuberosidade maior do úmero em relação à superfície articular da cabeça umeral foi de

**Palavras-chave**
- fraturas do úmero
- luxação do ombro
- âncoras de sutura
- técnicas de sutura

* *Trabalho desenvolvido no Departamento de Departamento de Ortopedia, Reumatologia e Traumatologia, Faculdade de Ciências Médicas, Universidade Estadual de Campinas (Unicamp), Campinas, São Paulo–SP, Brasil.*

**recebido**
10 de Julho de 2021
**aceito**
05 de Abril de 2022

**DOI** https://doi.org/10.1055/s-0042-1749416.
**ISSN** 0102-3616.

© 2022. Sociedade Brasileira de Ortopedia e Traumatologia. All rights reserved.
This is an open access article published by Thieme under the terms of the Creative Commons Attribution-NonDerivative-NonCommercial-License, permitting copying and reproduction so long as the original work is given appropriate credit. Contents may not be used for commercial purposes, or adapted, remixed, transformed or built upon. (https://creativecommons.org/licenses/by-nc-nd/4.0/)

Thieme Revinter Publicações Ltda., Rua do Matoso 170, Rio de Janeiro, RJ, CEP 20270-135, Brazil

9 + 4,3 mm abaixo da linha articular da cabeça umeral. Pacientes com luxação associada evoluíram com redução menor, mas isso não influenciou na pontuação na escala de Constant-Murley.

**Conclusão** As FTMs submetidas ao tratamento cirúrgico com sutura transóssea evoluíram com bom resultado funcional. A presença de luxação dificultou a redução anatômica da tuberosidade maior. Entretanto, isso não influenciou na pontuação na escala de Constant-Murley.

## Abstract

**Objective** To evaluate the postoperative functional and radiographic outcomes of the shoulder of patients submitted to transosseous suturing of a greater tuberosity fracture (GTF) through an anterolateral route and the influence of the glenohumeral dislocation on these outcomes.

**Methods** We conducted a retrospective study and functional assessment using the Constant-Murley score. The distance between the greater tuberosity and the joint surface of the proximal humerus (in true anteroposterior radiographs) after the union was calculated. We used the Fisher exact test for the categorical independent variables, and the Student *t* or Mann-Whitney test for the non-categorical variables.

**Results** In total, 26 patients met the inclusion criteria, and 38% of the sample presented an association between glenohumeral dislocation and GTF. The mean Constant-Murley score was of 82.5 + 8.02 points. The presence of an associated dislocation did not alter the functional outcome. The mean distance between the greater tuberosity of the humerus and the joint surface of the humeral head after the union was of 9 + 4.3 mm below the articular line of the humeral head. The dislocation led to a lower level of reduction, but this did not influence the Constant-Murley score.

**Conclusion** The cases of GTF submitted to surgical treatment with transosseous sutures had good functional outcomes. The presence of dislocation made the anatomical reduction of the greater tuberosity difficult. However, it did not influence the Constant-Murley score.

**Keywords**
- humeral fractures
- shoulder dislocation
- suture anchors
- suture techniques

## Introdução

A fratura da tuberosidade maior (FTM) do úmero corresponde a 20% das fraturas do úmero proximal.[1] A despeito de sua menor prevalência, há grande relevância funcional para ombro, pois é local de inserção dos músculos do supraespinal e infraespinal, responsáveis pela flexão, abdução e rotação externa dessa articulação. Assim, a redução anatômica da tuberosidade maior é fundamental para que haja uma boa evolução funcional do ombro.[2] Aproximadamente 10% a 30% das luxações evoluem com FTM,[3] e podem associar-se à lesão de Hill-Sachs.[4] A redução da luxação glenoumeral pode levar à redução concomitante da tuberosidade maior. Um estudo[5] mostrou que apenas 4% dos pacientes que apresentaram FTM associada a luxação anterior do úmero necessitaram de tratamento cirúrgico para correção do desvio da fratura.

O tratamento cirúrgico da tuberosidade maior é indicado se o desvio da fratura for $\geq$ 5 mm.[6] Recomenda-se mais o tratamento operatório a pacientes jovens ou que realizam atividades com elevação do braço acima da cabeça.[7] O tratamento cirúrgico tem como objetivo uma redução anatômica entre a tuberosidade maior e cabeça umeral em uma porção, em média, 9 mm distalmente ao aspecto mais proximal da cabeça do úmero.[7] A redução inadequada pode causar síndrome do impacto secundária e/ou insuficiência do manguito (tuberosidade alta), ou ruptura do tendão devido à tensão excessiva (tuberosidade baixa).[6]

As vias de acesso mais utilizadas no tratamento das fraturas do úmero proximal são a deltopeitoral e a anterolateral.[8] A via anterolateral é realizada lateralmente ao úmero proximal, e melhora a exposição da tuberosidade maior.[9]

A técnica de osteossíntese pode ser influenciada pela morfologia da fratura: FTMs com fragmento grande (tipo *split*) podem ser tratadas com sistema de compressão composto de placa e parafuso. Para a fixação de fragmentos cominuídos e pequenos, o uso da banda de tensão ou sutura transóssea pode ser uma opção.[7]

Existem poucos estudos sobre o tratamento cirúrgico da FTM e a avaliação da influência dessa lesão associada com luxação glenoumeral no resultado funcional do ombro pós-operatório.

O presente estudo teve como objetivo primário avaliar a função do ombro e a posição final de consolidação das FTMs tratadas com sutura transóssea pela via anterolateral; o objetivo secundário foi avaliar se a luxação glenoumeral associada poderia influenciar nesses resultados.

 © 2022. Sociedade Brasileira de Ortopedia e Traumatologia. All rights reserved.

## Materiais e Métodos

Foi realizado um estudo retrospectivo com análise de prontuário dos pacientes submetidos a osteossíntese da tuberosidade maior com suturas ósseas entre janeiro de 2010 e agosto de 2019.

Os critérios de inclusão foram: pacientes maiores de 18 anos, com FTM (desvio maior do que 5 mm), tratados cirurgicamente com sutura transóssea pela via de acesso anterolateral e com seguimento mínimo de um ano de pós-operatório.

Os critérios de exclusão foram: fraturas do úmero proximal classificadas como Neer III e IV, ou seja, quando há fratura da tuberosidade menor e ou do colo cirúrgico ou anatômico associada a fratura da tuberosidade maior,[10] e presença de lesões prévias no ombro (lesão do manguito ou lesões neurológicas).

Os pacientes foram colocados em posição de cadeira de praia. Realizou-se a via de acesso anterolateral[11] (Mackenzie) em todos os casos. Uma incisão de aproximadamente 5 cm foi realizada inferiormente à extremidade anterior do acrômio, percorrendo a região lateral do braço. O músculo deltoide foi dividido no mesmo sentido de suas fibras, entre a porção anterior e média. Nos casos em que uma incisão de 5 cm foi suficiente para a osteossíntese, o nervo axilar não foi isolado. Entretanto, nos casos em que uma exposição mais ampla foi necessária, o nervo foi dissecado e protegido com um dreno de Penrose. Realizou-se a perfuração óssea da tuberosidade maior (em casos com fragmento ósseo maior) ou sutura pelos tendões do supraespinal ou infraespinal. Em seguida, realizou-se uma perfuração na diáfise umeral e a sutura transóssea com fios inabsorvíveis 5 de Ethibond (Ethicon, Inc., Bridgewater, NJ, Estados Unidos).

Foram obtidos os dados demográficos e do trauma por meio de registro em prontuário. A avaliação funcional pós-operatória foi realizada com a aplicação da versão validada para português brasileiro do Constant-Murley Shoulder Outcome Score.[12] A avaliação pré-operatória do nervo axilar foi realizada pelo teste de sensibilidade do dermátomo correspondente. No pós-operatório, foram avaliadas as alterações do dermátomo e a presença de subluxação inferior do úmero aos exames clínico ou radiográfico.

As análises radiográficas pré e pós-operatórias foram realizadas por meio das incidências anteroposterior verdadeira, de perfil da escápula, e axilar. Calculou-se a distância em milímetros entre o ápice da tuberosidade maior e a superfície articular do úmero proximal (incidência anteroposterior verdadeira), o que resultou na posição final de consolidação da fratura (►**Figura 1**). A consolidação foi considerada completa quando não se observou o traço de fratura em pelo menos duas incidências. As imagens radiográficas e as medidas foram realizadas por meio do programa de radiologia digital Synapse (Fujifilm Healthcare, Lexington, MA, Estados Unidos).

A análise inferencial foi obtida pelos testes do Chi-quadrado ou Exato de Fisher para as variáveis categóricas independentes (comorbidades, gênero, lado da fratura). Para as numéricas, após a avaliação da normalidade pelo teste de Kolmogorov-Smirnov, foram utilizados os testes *t* de Student (idade) ou de Mann-Whitney (distância até a posição final de consolidação da fratura). Os dados foram analisados por meio do programa Statistical Package for the Social Sciences (IBM SPSS Statistics for Windows, IBM Corp., Armonk, NY, Estados Unidos), versão 27.0, e admitiu-se um nível de significância de 5%.

O estudo foi aprovado pelo comitê de ética institucional sob número CAAE 73273317.8.0000.5404.

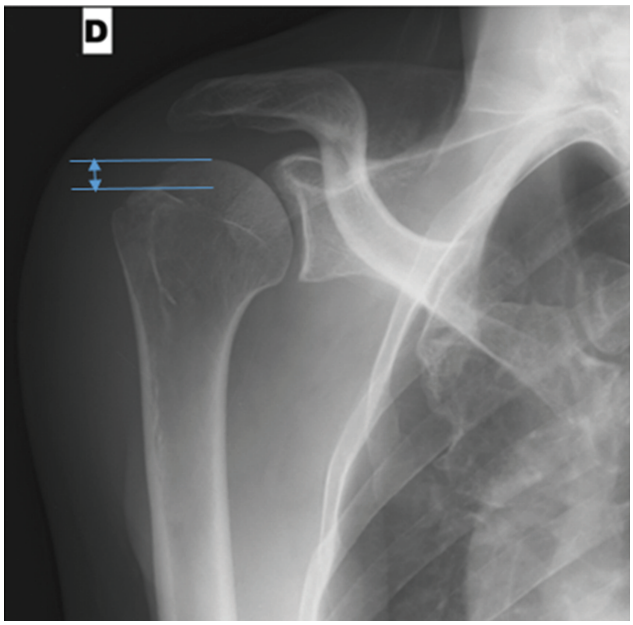


**Fig. 1** Distância (mm) entre a FTM e a superfície articular do úmero.

## Resultados

O estudo avaliou 59 pacientes, mas foram excluídos 33 que não preencheram os critérios de inclusão, e ao final restaram 26 pacientes. Os principais motivos da exclusão foram a presença de traço de fratura com extensão para a tuberosidade menor e perda de seguimento. O tempo médio de seguimento dos pacientes foi de 15 + 13 meses.

A idade média dos participantes foi de 39,72 + 16,27 anos, com predomínio do gênero masculino e do lado direito (73%). As principais comorbidades associadas foram diabetes mellitus, drogadição, etilismo, tabagismo, epilepsia e hipotireoidismo, sendo a epilepsia a de maior prevalência (11%). Os dados demográficos estão resumidos na ►**Tabela 1**.

A associação de luxação glenoumeral com a FTM foi observada em 10 pacientes (38%). Os homens tiveram mais luxação associada do que as mulheres ($p = 0{,}05$).

A pontuação média na escala de Constant-Murley foi considerada boa (82,5 + 8,02 pontos). A presença da luxação associada não alterou o resultado funcional (►**Tabela 2**).

Quanto à avaliação radiológica, o tempo médio até a consolidação foi de 2,2 + 0,9 meses. A posição final média do ápice da tuberosidade maior foi de 9 + 4,3 mm abaixo da superfície articular da cabeça umeral. Não houve nenhum

 © 2022. Sociedade Brasileira de Ortopedia e Traumatologia. All rights reserved.

**Tabela 1** Características demográficas e do trauma em função da luxação associada

| | | Luxação | | |
|---|---|---|---|---|
| | Total (n) | Não – n (%) | Sim – n (%) | Valor de *p* |
| **Gênero** | | | | |
| Masculino | 20 | 10 (50%) | 10 (50%) | 0,05[a] |
| Feminino | 06 | 6 (100%) | 0 (0,0%) | |
| **Idade (anos)** | | | | |
| Média ± desvio padrão | | 41,1 ± 15,3 | 42,5 ± 12,4 | 0,73[b] |
| **Comorbidades** | | | | |
| Sim | 11 | 6 (54,5%) | 5 (45,5%) | 0,68[a] |
| Não | 15 | 10 (66,6%) | 5 (33,3%) | |
| **Lado fraturado** | | | | |
| Dominante | 19 | 14 (73,7%) | 5 (26,3%) | 0,69[a] |
| Não dominante | 07 | 2 (28,6%) | 5 (71,4%) | |

Notas: [a]Teste exato de Fisher; [b]teste *t* de Student.

**Tabela 2** Diferença na escala de Constant-Murley e do parâmetro radiográfico em função do histórico de luxação

| | Luxação | | |
|---|---|---|---|
| | Não | Sim | Valor de *p* |
| **Pontuação na escala de Constant-Murley: mediana (mínimo-máximo)** | 83,0 (72-95) | 84,0 (78-92) | 0,63[c] |
| **Distância (mm) do ápice da tuberosidade maior até a superfície articular: mediana (mínimo-máximo)** | 6,92 (2-13) | 9,98 (7-16) | 0,01[c] |

Nota: [c]Teste de Mann-Whitney.

caso de redução pós-operatória acima do nível da cabeça umeral. A avaliação funcional não sofreu influência da posição final da FTM ($p = 0,32$).

Pacientes com luxação tiveram uma redução maior da tuberosidade maior (hiper-redução) comparados com aqueles sem luxação ($p = 0,01$). Entretanto, a presença de luxação não influenciou na pontuação na escala de Constant-Murley (►**Tabela 2**).

Dois pacientes evoluíram com reabsorção da tuberosidade maior. Não houve casos de infecção pós-operatória ou de lesão do nervo axilar pós-operatória. Somente em 1 caso foi necessária dissecção e proteção do nervo axilar pois a redução da fratura exigiu uma incisão maior do que 5 cm.

## Discussão

Kim et al.,[13] em um estudo composto por 610 fraturas do úmero proximal com o intuito de comparar epidemiologicamente a FTM (grupo I) e outros tipos de fratura do úmero proximal (grupo II), concluíram que os pacientes mais jovens (com idade média de 42,8 anos) e homens (67,8%) foram predominantes no grupo I, o que se assemelha ao presente estudo. Em contrapartida, os outros tipos de fratura do úmero proximal apresentaram predomínio na população mais idosa e feminina.[13] Neste mesmo estudo,[13] houve uma associação de luxação glenoumeral de 6,9% no grupo I e de 3,4% no grupo II. Robinson et al.[14] analisaram 2.208 luxações anteriores traumáticas, e encontraram uma incidência de 34% de FTM associada, resultado muito semelhante ao do presente estudo (38%).

Não observamos relação entre presença de comorbidades, idade do paciente, e lateralidade da fratura com a prevalência de luxação associada a FTM (►**Tabela 1**). A prevalência de comorbidades é maior nos pacientes mais idosos, os quais evoluem com padrão de fratura com acometimento de mais estruturas anatômicas associadas (colo cirúrgico, fratura da tuberosidade menor) do que as fraturas isoladas da tuberosidade maior.[13,15]

A pontuação na escala de Constant-Murley foi considerada boa em média, e o menor valor foi de 72 pontos. Rouleau et al.[16] observaram um resultado considerado bom ou excelente em 80% a 100% dos pacientes. Flatow et al.[17] encontraram bons resultados funcionais acompanhados de consolidação em sua série de os casos.

Não observamos complicações relacionados ao nervo axilar. Apesar de, teoricamente, o nervo axilar estar mais em risco na via de acesso anterolateral (incisões maiores do que 5 cm) em comparação com a deltopeitoral, alguns autores[18,19] demonstram que essa abordagem é segura para essa estrutura, e os pacientes evoluem com bom resultado funcional. Neste mesmo contexto, uma revisão sistemática,[20] de 24 artigos com 831 pacientes operados pela via anterolateral,

 © 2022. Sociedade Brasileira de Ortopedia e Traumatologia. All rights reserved.

observou baixa incidência de lesão iatrogênica do nervo axilar e bom resultado funcional (pontuação na escala de Constant-Murley de 75,2) após osteossíntese de fratura do úmero proximal.

A presença da luxação influenciou a qualidade da redução pós-operatória ($p = 0{,}01$) no presente estudo (►**Tabela2**). Assim, nos pacientes com luxação, a mediana da distância do ápice da tuberosidade maior até a superfície articular foi maior (9,98 mm) se comparada à dos casos com ausência de luxação (6,92 mm). Uma hipótese para a essa diferença é que a presença de lesão de Hill-Sachs pode alterar os parâmetros anatômicos e dificultar a redução da tuberosidade maior.

Bhatia et al.[21] estudaram a FTM com fragmentos desviados e cominuídos tratados com redução aberta e fixação com âncora, e observou uma consolidação do fragmento abaixo do nível articular da cabeça umeral na maioria dos pacientes. No presente estudo, não se avaliou especificamente a cominuição da fratura. Entretanto, acreditamos que a presença da lesão de Hill-Sachs atua da mesma forma, pois altera os parâmetros anatômicos e dificulta a redução da fratura.

Em nossos resultados, a avaliação funcional do ombro pela escala de Constant-Murley total não sofreu influência da presença da luxação glenoumeral. Além disso, os vários aspectos considerados nessa escala, como a rotação lateral e a força, não foram estatisticamente diferentes nos pacientes que evoluíram com ou sem luxação associada à FTM. A posição pós-operatória final da tuberosidade maior não influenciou a pontuação na escala de Constant-Murley. Uma possível hipótese é a de que, como a tuberosidade ficou reduzida abaixo da superfície articular do úmero, não houve um impacto subacromial secundário e uma possível deterioração funcional. Hébert-Davies et al.[22] obtiveram uma pontuação média de 83 na escala de Constant-Murley, muito semelhante à do presente estudo (84 pontos), em uma amostra de pacientes com FTM.

O presente estudo apresenta algumas fragilidades. A principal limitação foi o desenho retrospectivo. Além disso, o número reduzido de pacientes e o tempo de seguimento de um ano podem diminuir a taxa de identificação de complicações. Entretanto, a menor prevalência das FTMs, principalmente as tratadas cirurgicamente, favorece a realização de estudos transversais ou retrospectivos, a fim de se criar subsídios para novas pesquisas prospectivas.

## Conclusão

As FTMs submetidas ao tratamento cirúrgico com sutura transóssea pela via de acesso anterolateral evoluíram com bom resultado funcional.

A presença de luxação glenoumeral dificultou a redução anatômica da tuberosidade maior. Entretanto, não influenciou no resultado funcional do ombro dos pacientes.

Suporte Financeiro
Os autores declaram que este estudo não recebeu nenhum apoio financeiro de fontes públicas, comerciais ou sem fins lucrativos.

Conflito de Interesses
Os autores declaram não haver conflito de interesses.

## Referências

1 Court-Brown CM, Garg A, McQueen MM. The epidemiology of proximal humeral fractures. Acta Orthop Scand 2001;72(04): 365–371
2 Gruson KI, Ruchelsman DE, Tejwani NC. Isolated tuberosity fractures of the proximal humeral: current concepts. Injury 2008;39(03):284–298
3 Kristiansen B, Barfod G, Bredesen J, et al. Epidemiology of proximal humeral fractures. Acta Orthop Scand 1987;58(01):75–77
4 Provencher MT, Frank RM, Leclere LE, et al. The Hill-Sachs lesion: diagnosis, classification, and management. J Am Acad Orthop Surg 2012;20(04):242–252
5 Dussing F, Plachel F, Grossauer T, et al. Anterior shoulder dislocation and concomitant fracture of the greater tuberosity: Clinical and radiological results. Obere Extrem 2018;13(03):211–217
6 Nyffeler RW, Seidel A, Werlen S, Bergmann M. Radiological and biomechanical assessment of displaced greater tuberosity fractures. Int Orthop 2019;43(06):1479–1486
7 DeBottis D, Anavian J, Green A. Surgical management of isolated greater tuberosity fractures of the proximal humerus. Orthop Clin North Am 2014;45(02):207–218
8 Mouraria GG, de Souza PAM, Saheb RLC, Cruz MA, Moratelli L, Etchebehere M. Does surgeon specialization change the proximal humeral osteo-synthesis approach? Acta Ortop Bras 2019;27 (02):113–115
9 Gardner MJ, Boraiah S, Helfet DL, Lorich DG. The anterolateral acromial approach for fractures of the proximal humerus. J Orthop Trauma 2008;22(02):132–137
10 Neer CS II. Four-segment classification of proximal humeral fractures: purpose and reliable use. J Shoulder Elbow Surg 2002;11(04):389–400
11 Mackenzie D. The antero-superior exposure for total shoulder replacement. Orthop Traumatol 1993;2(02):71–77
12 Barreto RP, Barbosa ML, Balbinotti MA, Mothes FC, da Rosa LH, Silva MF. The Brazilian version of the Constant-Murley Score (CMS-BR): convergent and construct validity, internal consistency, and unidimensionality. Rev Bras Ortop 2016;51(05): 515–520
13 Kim E, Shin HK, Kim CH. Characteristics of an isolated greater tuberosity fracture of the humerus. J Orthop Sci 2005;10(05): 441–444
14 Robinson CM, Shur N, Sharpe T, Ray A, Murray IR. Injuries associated with traumatic anterior glenohumeral dislocations. J Bone Joint Surg Am 2012;94(01):18–26
15 Chun JM, Groh GI, Rockwood CA Jr. Two-part fractures of the proximal humerus. J Shoulder Elbow Surg 1994;3(05):273–287
16 Rouleau DM, Mutch J, Laflamme GY. Surgical Treatment of Displaced Greater Tuberosity Fractures of the Humerus. J Am Acad Orthop Surg 2016;24(01):46–56
17 Flatow EL, Cuomo F, Maday MG, Miller SR, McIlveen SJ, Bigliani LU. Open reduction and internal fixation of two-part displaced fractures of the greater tuberosity of the proximal part of the humerus. J Bone Joint Surg Am 1991;73(08):1213–1218
18 Xie L, Zhang Y, Chen C, Zheng W, Chen H, Cai L. Deltoid-split approach versus deltopectoral approach for proximal humerus fractures: A systematic review and meta-analysis. Orthop Traumatol Surg Res 2019;105(02):307–316
19 Ikemoto RY, Nascimento LGP, Bueno RS, Almeida LHO, Strose E, Murachovsky J. Axillary nerve position in the anterosuperior approach of the shoulder: a cadaveric study. Acta Ortop Bras 2015;23(01):26–28
20 Mouraria GG, Zoppi A, Kikuta FK, Moratelli L, Cruz MA, Etchebehere M. Anterolateral approaches for proximal humeral

 © 2022. Sociedade Brasileira de Ortopedia e Traumatologia. All rights reserved.

osteosynthesis: a systematic review. Acta Ortop Bras 2019;27 (03):178–182

21 Bhatia DN, van Rooyen KS, du Toit DF, de Beer JF. Surgical treatment of comminuted, displaced fractures of the greater tuberosity of the proximal humerus: a new technique of double-row suture-anchor fixation and long-term results. Injury 2006;37(10):946–952

22 Hébert-Davies J, Mutch J, Rouleau D, Laflamme GY. Delayed migration of greater tuberosity fractures associated with anterior shoulder dislocation. J Orthop Trauma 2015;29(10):e396–e400

 © 2022. Sociedade Brasileira de Ortopedia e Traumatologia. All rights reserved.