Article published online: 2022-06-10

Fraturas na criança: Estamos ficando mais cirúrgicos?*

Child Fractures: Are We Getting More Surgical?

Luiz Antônio Munhoz da Cunha[1] Mariana Demétrio de Sousa Pontes[1]

[1] Serviço de Ortopedia Pediátrica, Hospital Pequeno Príncipe, Curitiba, PR, Brasil

Rev Bras Ortop

Endereço para correspondência Endereço para correspondência: Prof. Dr. Luiz Antônio Munhoz da Cunha, MD, MSc, PhD, Rua Desembargador Motta, 1070, Água Verde, 80250-060, Curitiba, PR, Brasil (e-mail: lamcunha@gmail.com).

Resumo

Historicamente, as cirurgias no esqueleto imaturo eram reservadas às fraturas expostas ou articulares. Nos últimos anos, a melhora na qualidade e segurança das anestesias, novos equipamentos de imagem, implantes desenhados especialmente para fraturas pediátricas, associados à possibilidade de menor tempo de hospitalização e rápido retorno ao convívio social vêm demonstrando uma nova tendência de avaliar e tratar fraturas na criança. O objetivo deste artigo de atualização é responder às seguintes questões: (1) estamos realmente ficando mais cirúrgicos na abordagem das fraturas em crianças? (2) Caso isto seja verdadeiro, esta conduta cirúrgica está baseada em evidências científicas? De fato, nas últimas décadas, a literatura médica demonstra artigos que suportam melhor evolução das fraturas na criança com o tratamento cirúrgico. Nos membros superiores, isto fica muito evidente na sistematização da redução e fixação percutânea das fraturas supracondilianas do úmero e das fraturas de ossos do antebraço. Nos membros inferiores, o mesmo ocorre com fraturas diafisárias do fêmur e tíbia. No entanto, há lacunas na literatura. Os estudos publicados são geralmente com baixa evidência científica. Assim, pode-se deduzir que, mesmo sendo a abordagem cirúrgica mais presente, o tratamento de fraturas pediátricas deve ser sempre individualizado e conduzido de acordo com o conhecimento e experiência do médico profissional, levando em conta a presença de recursos tecnológicos disponíveis para o atendimento do pequeno paciente. Deve-se incluir todas as possibilidades, não cirúrgicas e/ou cirúrgicas, sempre instituindo ações baseadas na ciência e em concordância com os anseios da família.

Palavras-chave

- cartilagem epifisial
- fixação interna de fraturas
- fraturas da placa de crescimento
- fraturas ósseas
- ortopedia
- pediatria

* *Trabalho desenvolvido no Hospital Pequeno Príncipe, Curitiba, PR, Brasil.*

recebido
06 de Novembro de 2021
aceito
28 de Março de 2022

DOI https://doi.org/10.1055/s-0042-1748815.
ISSN 0102-3616.

© 2022. Sociedade Brasileira de Ortopedia e Traumatologia. All rights reserved.
This is an open access article published by Thieme under the terms of the Creative Commons Attribution-NonDerivative-NonCommercial-License, permitting copying and reproduction so long as the original work is given appropriate credit. Contents may not be used for commercial purposes, or adapted, remixed, transformed or built upon. (https://creativecommons.org/licenses/by-nc-nd/4.0/)

Thieme Revinter Publicações Ltda., Rua do Matoso 170, Rio de Janeiro, RJ, CEP 20270-135, Brazil

Abstract

Historically, surgeries on the immature skeleton were reserved for open or articular fractures. In recent years, the improvement in the quality and safety of anesthesia, new imaging equipment, implants designed especially for pediatric fractures, associated with the possibility of shorter hospitalization time and rapid return to social life has demonstrated a new tendency to evaluate and treat fractures in children. The purpose of this update article is to answer the following questions: (1) Are we really turning more surgical in addressing fractures in children? (2) If this is true, is this surgical conduct based on scientific evidence? In fact, in recent decades, the medical literature demonstrates articles that support better evolution of fractures in children with surgical treatment. In the upper limbs, this is very evident in the systematization of the reduction and percutaneous fixation of supracondylar fractures of the humerus and fractures of the forearm bones. In the lower limbs, the same occurs with diaphyseal fractures of the femur and tibia. However, there are gaps in the literature. The available published studies show low scientific evidence. Thus, it can be inferred that, even though the surgical approach is more present, the treatment of pediatric fractures should always be individualized and conducted according to the knowledge and experience of the professional physician, taking into account the presence of technological resources available for the care of the small patient. All possibilities, non-surgical and/or surgical, should be included, always instituting actions based on science and in agreement with the family's wishes.

Keywords

- cartilage, epiphyseal
- fracture fixation, internal
- fractures, growth plate
- fractures, bone
- orthopedics
- pediatrics

Introdução

As lesões traumáticas no esqueleto imaturo têm aumentado nos últimos anos.[1,2] A cada ano, pelo menos 2% das crianças sofrem algum tipo de fratura.

Joeris et al.,[3] em um estudo epidemiológico com 2.716 crianças atendidas entre 2009 e 2011, observam 2.840 fraturas dos ossos longos, sendo 59% no rádio/ulna; 21% no úmero; 15% na tíbia/fíbula, e 5% no fêmur. A idade média, neste estudo, foi 8,2 anos, sendo 6% bebês; 26% pré-escolares; 40% escolares e 28% adolescentes. As fraturas em adolescentes foram mais comuns no sexo masculino. Vinte e sete por cento das fraturas em crianças estavam relacionadas à queda de nível; 50% aconteceram em atividades recreativas e/ou domésticas; 11%, em acidentes de trânsito; e 8% das fraturas aconteceram em ambiente escolar. Vinte e seis por cento dos pacientes apresentavam sobrepeso ou obesidade. Os autores concluíram que a diferença na distribuição das fraturas relaciona-se principalmente ao sexo e à idade dos pacientes, e referem que o sobrepeso e a obesidade aumentam o risco de fraturas em crianças.

As fraturas das crianças e adolescentes, com alguma frequência, podem levar a complicações, algumas delas exclusivamente ligadas ao crescimento das extremidades. As cartilagens de crescimento, localizadas nas metáfises dos ossos longos, pela sua anatomia e consistência mais firmes, muitas vezes, atuam como protetoras da superfície articular, pois absorvem parcialmente o impacto/trauma na referida extremidade. Porém, quando lesadas, podem levar a complicações únicas e consequências nefastas ao esqueleto em crescimento, como deformidades e encurtamento ósseo.[4] Por outro lado, em alguns tipos de fraturas, o crescimento proporcionado pelas cartilagens epifisárias pode também atuar como um grande aliado na correção de deformidades residuais. Outros fatores favoráveis nas fraturas da criança são a maior plasticidade do osso, o periósteo mais espesso e ativo e o processo de consolidação mais rápido, pois o periósteo funciona como um elemento estabilizador e facilitador do tratamento conservador. Esta remodelação óssea não ocorrerá ou não será adequada em fraturas que comprometem a articulação ou a cartilagem epifisária bem como naquelas que acometem a diáfise e produzem desvios e/ou com encurtamentos excessivos.[4]

A mudança de comportamento do médico em relação ao tipo de tratamento, conservador ou cirúrgico, em algumas fraturas na criança, tem sido influenciado por diversos fatores: desenvolvimento tecnológico, disponibilidade de equipamentos de imagem nos centros cirúrgicos, anestesias mais seguras, melhores implantes ósseos desenhados especificamente para o esqueleto pediátrico e treinamento cirúrgico dos ortopedistas em cirurgias minimamente invasivas. Estes recursos vêm introduzindo uma nova maneira de diagnosticar, avaliar e tratar lesões traumáticas, ósseas e/ou ligamentares, e, como não poderia deixar de ser, também as fraturas nas crianças.

A ortopedia e traumatologia, como as demais especialidades médicas, se modificou e acabou sofrendo uma irreversível divisão em subáreas.[5,6] Com esta especialização, advieram também melhor conhecimento e preparo do médico para realizar cirurgias que, em parte, podem influenciar no tempo de internação, na facilidade do cuidado por parte dos pais e numa reabilitação mais célere.

Diante do exposto, algumas perguntas podem ser levantadas e constituem o objetivo principal deste artigo de

 © 2022. Sociedade Brasileira de Ortopedia e Traumatologia. All rights reserved.

atualização: (1) estamos realmente ficando mais agressivos na abordagem das fraturas em crianças? (2) Caso esta nova abordagem das fraturas pediátricas seja verdadeira, ela tem suporte da medicina baseada em evidências?

Aspectos especiais nas lesões traumáticas do esqueleto imaturo

Os ossos na criança são muito celularizados, têm alto coeficiente de elasticidade e, algumas vezes, quando sofrem trauma, deformam-se sem apresentar um evidente traço de fratura (deformação plástica). Lesões subperiosteais na junção da metáfise com a diáfise também podem dificultar o diagnóstico se as radiografias forem avaliadas por profissionais menos experientes.[7] No cotovelo, assim como em outras extremidades ósseas, os múltiplos centros de ossificação podem confundir o médico e levar a um equivocado diagnóstico de fratura.

Mardani-Kivi et al.[8] avaliam a influência de médicos emergencistas, não especialistas em ortopedia, nas decisões relacionadas a fraturas pediátricas, principalmente do antebraço e cotovelo. Fraturas de 108 pacientes com idade abaixo de 14 anos foram avaliadas por 2 médicos, um emergencista e outro ortopedista. Sessenta e quatro por cento das fraturas receberam o mesmo diagnóstico, mas nos demais 36% houve diferenças estatisticamente significativas, principalmente com relação às fraturas do côndilo lateral do cotovelo e nas fraturas do rádio distal comprometendo a cartilagem de crescimento. Os autores concluem que, em instituições que possuem médicos emergencistas, eles devem ser melhor educados com relação a fraturas em crianças.

Algumas fraturas são exclusivas das crianças e adolescentes, entre elas as fraturas obstétricas e as fraturas acidentais e não acidentais (maus tratos) que acometem a cartilagem epifisária (fise) e/ou a diáfise dos ossos longos. As fraturas não acidentais relacionadas aos maus tratos em crianças e adolescentes exigem conhecimento médico para o seu diagnóstico e constituem um grande problema de saúde pública.[9,10]

As cirurgias em fraturas de crianças demandam cuidados especiais com relação à menor tolerância à perda sanguínea, à lesão de áreas de crescimento e à possibilidade de complicações significativas nos casos de infecção.

O tratamento de fraturas em crianças

Blount,[11] em 1955, relata que, pelas características anatômicas e fisiológicas do osso imaturo, o tratamento cirúrgico está raramente indicado em crianças. Charnley,[12] no seu tratado clássico: "*O Tratamento Incruento de Fraturas Frequentes*" refere: "*não estamos ainda em condições de comparar o tratamento conservador com o cirúrgico pelas grandes dificuldades técnicas e complicações das fixações*". No mesmo livro, na edição de 2003, ele ratifica sua preferência pelo tratamento conservador. Ogden,[13] em 1984, escreve que os princípios de redução e fixação cirúrgica para fraturas de adultos não devem ser extrapolados para o tratamento de fraturas em crianças, pois, quase sempre, estão relacionados ao atraso na consolidação. Segundo ele, as cirurgias para as fraturas na criança devem ser reservadas para as fraturas do côndilo lateral do úmero e do colo do fêmur.

Poucos relatos de cirurgias em fraturas de criança aconteceram até os anos 90. Um dos pioneiros a chamar a atenção para fixação cirúrgica de fraturas em crianças foi Wilkins,[14] em 1991, onde afirma que a qualidade das imagens facilita o diagnóstico e o tratamento das lesões esqueléticas, tornando mais claras as indicações para intervenções cirúrgicas em fraturas pediátricas.

A partir de então, relatos sobre fixação das fraturas se tornaram mais frequentes, principalmente em fraturas do cotovelo e antebraço nos membros superiores e do fêmur e tíbia nos membros inferiores. Esta tendência cirúrgica vem aumentando progressivamente nas últimas três décadas.[15]

Dados da literatura

Dados obtidos a partir de prontuários de pacientes atendidos em centros de trauma demonstram que existe aumento percentual significativo no tratamento cirúrgico das fraturas em crianças. Cheng et al.,[16] em 1999, referem um aumento de 3 para 22%, entre 1985 e 1995, nas fixações percutâneas de fraturas supracondilianas do cotovelo, rádio distal e fraturas diafisárias do fêmur. Helenius et al.,[17] entre 1997 e 2006, observam um aumento de 22% na taxa de fraturas atendidas quando comparado com anos anteriores, e um aumento de 28% de cirurgias em fraturas dos membros superiores e 4% em fraturas dos membros inferiores. Alguns registros demonstram também o aumento significativo das cirurgias dos ossos do antebraço com uso da fixação intramedular.[2,18,19] Meling et al.[20] analisaram dados de um centro na Noruega e observaram que 61% das fraturas em crianças são tratadas conservadoramente, 31% através de fixação percutânea e 8% através de fixação interna.

Em relação às fraturas do membro superior, estas representam de 70 a 90% das fraturas da população pediátrica. As fraturas no úmero proximal, mesmo em crianças maiores, raramente são tratadas cirurgicamente pela facilidade de consolidação e remodelação óssea proporcionadas pelo grande arco de movimento da articulação do ombro.[21] Mesmo com bons resultados com o tratamento não cirúrgicos destas fraturas, Dobbs et al.[22] sugerem redução em fraturas desviadas que acometem adolescentes acima de 12 anos que apresentem desvio importante. Sugerem ainda a fixação percutânea das fraturas que se mostram instáveis. Em reduções inaceitáveis, propõem redução aberta através de acesso ao foco fraturário pelo sulco deltopeitoral. Hannonen et al.[23] estudaram 300 pacientes abaixo de 16 anos de idade com fraturas proximais do úmero atendidos em um centro de trauma pediátrico entre 2005 e 2015. Estes autores apontam que a incidência desta fratura permanece estável, porém o índice de tratamento cirúrgico, em relação ao conservador aumentou, mas as razões para tal elevação permanecem incertas.

A fratura supracondiliana do úmero é a segunda mais frequente nos membros superiores em crianças e seu pico de incidência é entre 5 e 8 anos. Dentre as fraturas dos membros

 © 2022. Sociedade Brasileira de Ortopedia e Traumatologia. All rights reserved.

superiores, esta é a que tem resultados mais expressivos em relação à estabilização cirúrgica. A cirurgia, nesta fratura, está associada a menores índices de lesões neurovasculares, síndrome compartimental e deformidades residuais como cúbito varo.[24] Um estudo finlandês[25] avaliou uma amostra de 9.017 fraturas supracondilianas do úmero tratadas de forma cirúrgica em um período de 30 anos. Os autores observaram que, com o passar do tempo, os cirurgiões passaram a realizar quatro vezes mais frequentemente a osteossíntese do úmero distal. Neste mesmo estudo, observaram também, uma redução significativa de procedimentos reconstrutivos tardios, como aqueles necessários para o tratamento de sequelas de síndromes compartimentais e osteotomias para a correção de deformidades residuais. Poucas são as fraturas que se beneficiam tanto com a padronização do tratamento (redução incruenta e fixação percutânea com fios de Kirschner) como a fratura supracondiliana do úmero. A conduta cirúrgica, em fraturas desviadas grau IIb ou III de Gartland, minimiza complicações e praticamente elimina as chances de reintervenções, além de favorecer a recuperação funcional em poucas semanas. A configuração na colocação dos pinos na fixação desta fratura, cruzados ou unilaterais divergentes, tem sido motivo de algumas controvérsias. Lamdan et al.[26] concluem que, em condições normais de implantação, dois fios laterais divergentes oferecem estabilidade mecânica satisfatória. Além disso, a colocação dos fios lateralmente evita a lesão iatrogênica do nervo ulnar. Alterações vasculares podem estar presentes em 10 a 20% das fraturas supracondilianas desviadas, mas, na maioria das vezes, a perfusão é restaurada logo após a redução dos fragmentos. As lesões nervosas, geralmente, são neuropraxias, que ocorrem em 6,5 a 19% dos casos e melhoram espontaneamente. Não existe, a princípio, indicação de exploração cirúrgica da fratura e/ou do nervo lesado no tratamento inicial. Reduções abertas são reservadas a fraturas expostas, lesões vasculares sem enchimento capilar por mais de 10 minutos após redução ou falhas na redução na abordagem da fratura.[27]

Sobre o tratamento de fraturas do antebraço em crianças e adolescentes, sabe-se que, apesar da redução incruenta seguida de imobilização gessada ser considerada padrão-ouro, tem havido uma tendência crescente para a estabilização cirúrgica das fraturas diafisárias.[28] De modo geral, os estudos sugerem que a cirurgia deve ser reservada para casos em que o alinhamento satisfatório não é obtido por reduções fechadas.[29]

Kim et al.[30] analisam os resultados da fixação intramedular com hastes flexíveis em 40 crianças e adolescentes com fraturas diafisárias ou meta-diafisárias do antebraço. Oito entre os 40 pacientes necessitaram redução aberta da fratura e o tempo de consolidação ocorreu, em média, após 8,3 semanas. Em 38 pacientes, o resultado foi bom e, em 2, excelente (recuperação da mobilidade em rotação). Os autores concluem que o método produz resultados satisfatórios mantendo adequadas estabilidade e mobilidade do segmento.

Pogorelić et al.[31] avaliaram retrospectivamente 173 fraturas do antebraço tratadas com hastes intramedulares flexíveis com seguimento médio de 68 meses. Demonstraram que este tipo de fixação minimamente invasiva promove bons resultados tanto funcionais como cosméticos, tem taxas de complicações muito baixas, além de, frequentemente, dispensar o uso de estabilização adicional por aparelho gessado.

Stöckell et al.[32] avaliaram o estágio de desenvolvimento dos quatro centros de ossificação do cotovelo, de acordo com classificação de Sauvegrain e Dimeglio, e correlacionaram o seu desenvolvimento com possíveis alterações na consolidação de fraturas do antebraço tratadas com fixação intramedular com hastes flexíveis. Sugeriram que, nos estágios iguais ou superiores a 6 do núcleo de ossificação do olécrano, a ocorrência de alterações na consolidação é mais frequente.

Volpon,[33] em 2008, recomendou que as fraturas diafisárias dos ossos do antebraço em crianças, sejam fixadas, quando necessário, com hastes de titânio. Segundo ele, estas fraturas estão entre as que mais se beneficiam do tratamento cirúrgico. Ele enfatizou que o diagnóstico correto e a redução do mau alinhamento dos ossos do antebraço deve ser levado a valores máximos de 20° na metáfise; 15° a diáfise e 10° na região proximal. Estabeleceu também que estes valores devem ser menores quanto maior for a idade da criança. Ele chamou atenção para a importância da abordagem para as fraturas na transição da metáfise com a diáfise e também para as fraturas-luxações de Monteggia. Propôs, ainda, que se estabeleça o primeiro tratamento como o definitivo, evitando re-intervenções.

Liu et al.[34] compararam dois tipos de tratamento em 175 fraturas do terço distal dos ossos do antebraço em crianças entre 8 e 14 anos. Cento e quatorze foram fixadas percutaneamente e 61 foram submetidas à redução incruenta e imobilização em aparelho gessado. Foram avaliadas a angulação pós-redução, a angulação residual no último seguimento, a exposição à radiação, o tempo total de imobilização, o tempo de ausência na escola, os custos totais e as complicações. A angulação pós-redução foi significativamente menor no grupo submetido à fixação percutânea; porém, após 6 meses de seguimento, a deformidade residual era semelhante. Segundo os autores, pacientes submetidos à redução não operatória recebem mais radiação que aqueles tratados cirurgicamente através de fixação percutânea.

Nos membros inferiores, algumas fraturas, como as fraturas proximais do fêmur, merecem cuidado especial. O diagnóstico deve ser rápido e adequado, pois elas exigem estabilização adequada e redução anatômica para minimizar a possibilidade de complicações graves como a osteonecrose.[35]

Freitas,[36] em seu trabalho publicado em 2006, já alerta para a gravidade da fratura do colo do fêmur na criança devido aos altos índices de complicações (40%). Alluri,[37] ao avaliar uma base de dados nacional nos EUA, demonstrou aumento dos índices de fixação de fraturas diafisárias do fêmur com hastes intramedulares flexíveis de 35% e 58%, respectivamente para as faixas etárias de 4 e 5 anos de idade, no período compreendido entre 1997 a 2012. Segundo ele, este aumento está relacionado a vários fatores, dentre eles, o fato de a imobilização gessada toracopédica acarretar maiores riscos de consolidação viciosa, atraso na mobilização

 © 2022. Sociedade Brasileira de Ortopedia e Traumatologia. All rights reserved.

articular e demandar maiores cuidados por parte dos pais. Santili et al.,[38] em 2002, utilizam hastes flexíveis de titânio em 8 pacientes com idade entre 8 e 12 anos portadores de fraturas diafisárias de fêmur e encontraram redução importante do tempo de internação, evolução para apoio no membro fraturado e mobilidade articular precoces. Mesmo sendo resultados preliminares, os autores se mostraram otimistas com o tratamento operatório que evoluiu para consolidação e recuperação funcional sem grandes complicações. Em 2012, Soni,[39] ao avaliar retrospectivamente 24 fraturas diafisárias de fêmur pediátricas, sugeriu que as hastes intramedulares elásticas de titânio estão relacionadas a bons resultados em fraturas instáveis.

Leet et al.[40] estudaram o tratamento das fraturas do fêmur em crianças com paralisia cerebral. Avaliaram 47 fraturas, sendo 22 em pacientes não-deambuladores e 15 em pacientes deambuladores. Mesmo com complicações como desvios residuais e pseudoartrose em fraturas tratadas com tratamento incruento e/ou cirurgias, os autores recomendam que fraturas em crianças com paralisia cerebral não-deambuladoras sejam abordadas de forma não cirúrgica. Seu seguimento deve ser cuidadoso para evitar desvios residuais importantes ou áreas de pressão pelo gesso. Deve-se, no entanto, considerar o alinhamento e a fixação cirúrgica nas fraturas do fêmur em pacientes paralisados cerebrais com boa capacidade de deambulação.

Em se tratando das fraturas da tíbia, a terceira fratura mais comum dos ossos longos da criança, um estudo retrospectivo também mostra o aumento das taxas de tratamento cirúrgico ao longo do tempo. Kleiner et al.[41] avaliaram 24.166 fraturas diafisárias de tíbia em um período de 12 anos e observaram que a maior incidência de fixação foi nas faixas etárias entre 5 e 9 anos, adolescentes mais velhos e em pacientes com fraturas associadas do fêmur. Apesar de tradicionalmente tratadas de forma conservadora,[42] Rickert et al.[43] sugerem que fraturas da tíbia com mais de 20% de desvio e associadas à fratura da fíbula sejam operadas, pois elas apresentam um risco de 40% de deformidades residuais que culminarão em intervenção cirúrgica tardia.

Weber et al.[44] referem que, entre 168 fraturas de tíbia em crianças atendidas no pronto-socorro entre 2005 e 2017, 38 delas foram submetidas a cirurgias, sendo 36 foram fixadas com hastes flexíveis ou placa e 2 foram estabilizadas com fixador externo. A média de idade dos pacientes tratados conservadoramente foi estatisticamente menor (6 anos) quando comparada à dos pacientes operados (10,2 anos). Concluíram que, nos pacientes com até 4 anos de idade, as fraturas de tíbia são mais simples e se consolidam rapidamente com o tratamento conservador, ao passo que as fraturas fixadas com hastes intramedulares estão relacionadas a um tempo mais longo de consolidação. Apesar disto, o tempo de reabilitação foi semelhante em ambos os grupos.

Civan et al.[45] investigaram o tempo de consolidação de fraturas da tíbia em 46 pacientes com média de idade de 9,5 anos, relacionando-o a variáveis de idade, tipo da fratura (fechada ou exposta), localização no osso (diafisária ou metafisária), associação com fratura da fíbula e tipo de tratamento instituído (redução incruenta e gesso ou cirurgia). O escore de consolidação foi avaliado em 4, 6 e 8 semanas após a fratura e os autores observaram que existe uma correlação negativa entre a idade e o escore de consolidação. O tratamento conservador está relacionado a um melhor escore de consolidação, e fraturas expostas, ou aquelas associadas à fratura da fíbula, têm escore de consolidação significativamente menor. O nível da fratura no osso não mostrou diferenças com relação ao escore de consolidação.

Nas últimas décadas, as crianças passaram a participar de atividades esportivas e recreativas mais arriscadas que os expõem a maior risco de fraturas. Os acidentes de trânsito, colisões e/ou atropelamentos também impactam diretamente no aumento de fraturas em crianças e adolescentes.[14] Uma maior exposição a acidentes pode estar relacionada ao aparecimento de novos padrões de lesões, de alta energia, nessa faixa etária.[14] Assim, estes novos tipos de lesão, relacionados ou não a politraumatismos, podem também impactar na mudança de comportamento dos cirurgiões quando na decisão entre as opções não-cirúrgicas e cirúrgicas em fraturas infantis.[2]

Alguns protocolos foram desenvolvidos por sociedades internacionais para orientar os ortopedistas na tomada de decisão e no cuidado com o paciente; estes, embora muito úteis, não são claros e não têm alto nível de evidência.[46,47] É importante frisar que, mesmo com benefícios aparentes, o tratamento cirúrgico de fraturas na criança é um método terapêutico que exige anestesia geral para sua execução e, frequentemente, um segundo procedimento, também sob anestesia, para retirada do material de síntese. As cirurgias em crianças, bem como em adultos, também estão relacionadas a outras complicações de maior morbidade, tais como infecção e alterações na consolidação óssea.[48]

Evidências científicas

As fraturas para as quais a cirurgia tem sido mais frequentemente indicada são: supracondiliana do úmero (►**Figura 1**), ossos do antebraço (►**Figura 2**) e diáfise do fêmur (►**Figura 3**). Não se discute que a redução cirúrgica com fixação percutânea da fratura supracondiliana do úmero trouxe benefícios para os pacientes, diminuindo complicações e necessidade de reoperações. Da mesma forma, a fixação com hastes flexíveis em fraturas dos ossos longos, seja em membros superiores ou inferiores, promove consolidação e reabilitação precoces.

Embora o aumento da tendência cirúrgica exista para a fratura supracondiliana do úmero, fraturas do antebraço, colo do fêmur, diáfise do fêmur e tíbia, a maioria dos estudos que a recomenda são níveis IV e V. Da mesma forma que artigos do mesmo nível científico demostram excelentes resultados funcionais em fraturas do antebraço, fêmur, tíbia, e mesmo do úmero distal, com o tratamento não-operatório. Assim, a falta de estudos controlados impede que se estabeleçam protocolos com evidente superioridade dos métodos cirúrgicos sobre os métodos conservadores. É muito difícil afirmar que, a longo prazo, o tratamento cirúrgico seja superior ao tratamento conservador, mesmo que sejam

 © 2022. Sociedade Brasileira de Ortopedia e Traumatologia. All rights reserved.

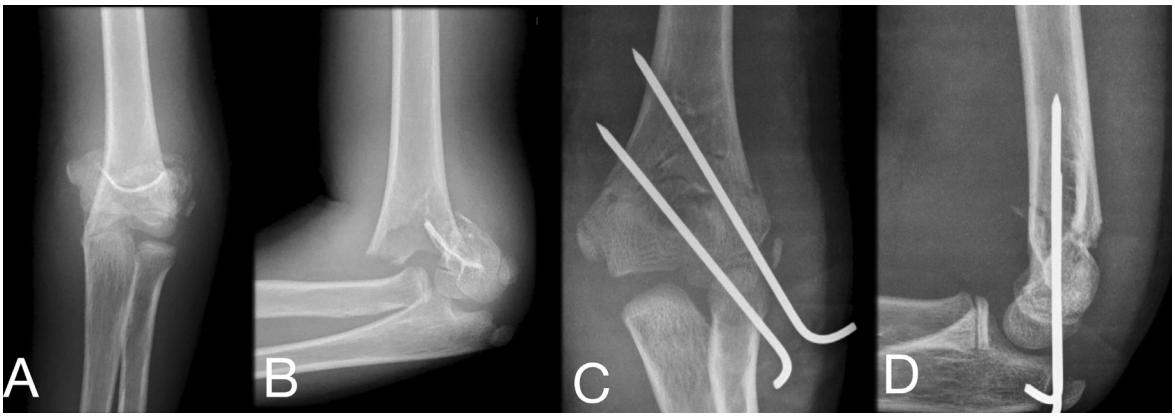

Fig. 1 Radiografias em incidências anteroposterior (A) e perfil (B) de paciente do sexo feminino, com 8 anos de idade, evidenciando fratura supracondiliana do úmero, submetida a redução incruenta e fixação percutânea com dois fios de Kirschner divergentes com entrada pelo côndilo lateral (C e D).

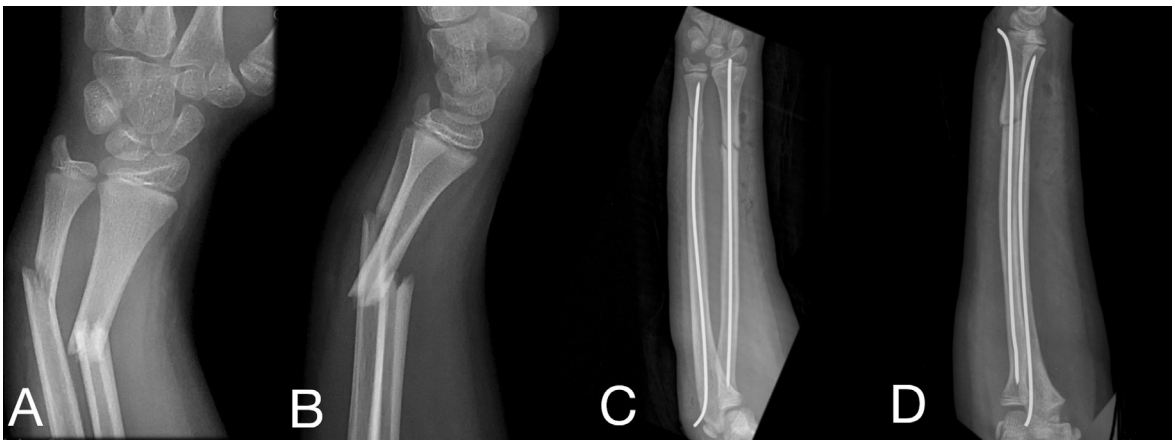

Fig. 2 Radiografias em incidências anteroposterior (A) e perfil (B) de paciente do sexo feminino, com 9 anos de idade, com fraturas do terço distal das diáfises do rádio e da ulna, tratadas com redução incruenta e fixação com hastes intramedulares flexíveis de titânio (C e D).

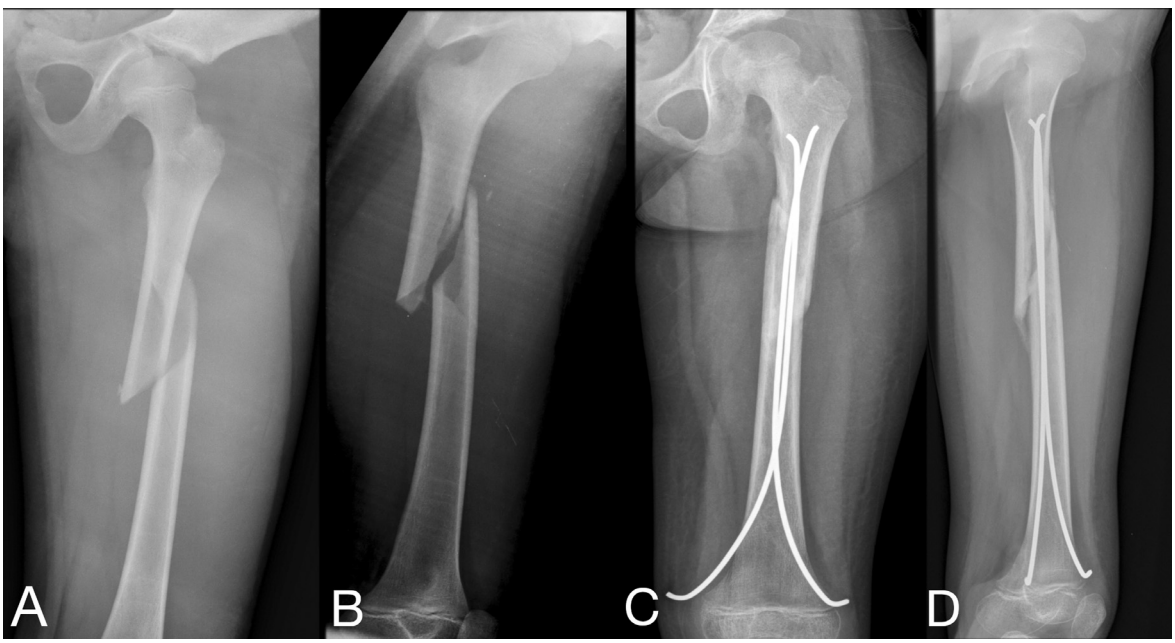

Fig. 3 Radiografias em incidências anteroposterior (A) e perfil (B) de paciente do sexo feminino, com 7 anos de idade, mostrando fratura diafisária do fêmur, com indicação de redução incruenta e osteossíntese com hastes intramedulares flexíveis de titânio (C e D).

 © 2022. Sociedade Brasileira de Ortopedia e Traumatologia. All rights reserved.

evidentes alguns benefícios no cuidado e reabilitação de algumas fraturas com a cirurgia.

Considerações finais

Com certeza, nas últimas décadas, foi evidente o aumento na indicação e no tratamento cirúrgico das fraturas pediátricas. Há, todavia, lacunas na literatura em determinar o melhor tratamento para cada fratura na criança e no adolescente.

Ensaios clínicos randomizados e controlados têm muitas limitações éticas nestes casos. Desta forma, não é possível determinar com segurança se o tratamento cirúrgico, já consolidado, é superior ao tratamento não operatório.

Assim, a indicação cirúrgica deve ser individualizada e conduzida em concordância com a experiência do cirurgião, com os recursos tecnológicos disponíveis, baseado na literatura e nos anseios da família.

Conflito de Interesses
Os autores declaram não haver conflito de interesses.

Referências

1 Landin LA. Epidemiology of children's fractures. J Pediatr Orthop B 1997;6(02):79–83
2 Ömeroğlu H, Cassiano Neves M. Tendency towards operative treatment is increasing in children's fractures: results obtained from patient databases, causes, impact of evidence-based medicine. EFORT Open Rev 2020;5(06):347–353
3 Joeris A, Lutz N, Wicki B, Slongo T, Audigé L An epidemiological evaluation of pediatric long bone fractures - a retrospective cohort study of 2716 patients from two Swiss tertiary pediatric hospitals. BMC Pediatr 2014;14(14):314
4 Conrad EU, Rang MC. Fractures and sprains. Pediatr Clin North Am 1986;33(06):1523–1540
5 Holt JB, Glass NA, Bedard NA, Weinstein SL, Shah AS. Emerging U.S. National Trends in the Treatment of Pediatric Supracondylar Humeral Fractures. J Bone Joint Surg Am 2017;99(08):681–687
6 Hosseinzadeh P, Rickert KD, Edmonds EW. What's New in Pediatric Orthopaedic Trauma: The Upper Extremity. J Pediatr Orthop 2020;40(04):e283–e286
7 Boutis K. The Emergency Evaluation and Management of Pediatric Extremity Fractures. Emerg Med Clin North Am 2020;38(01): 31–59
8 Mardani-Kivi M, Zohrevandi B, Saheb-Ekhtiari K, Hashemi-Motlagh K. How Much are Emergency Medicine Specialists' Decisions Reliable in the Diagnosis and Treatment of Pediatric Fractures? Arch Bone Jt Surg 2016;4(01):60–64
9 Kemp AM, Dunstan F, Harrison S, et al. Patterns of skeletal fractures in child abuse: systematic review. BMJ 2008;337:a1518
10 Berthold O, Frericks B, John T, Clemens V, Fegert JM, Moers AV. Abuse as a Cause of Childhood Fractures. Dtsch Arztebl Int 2018; 115(46):769–775
11 Blount WP. Fractures of the forearm in children. Pediatr Clin North Am 1955;2(04):1097–1119
12 Charnley J. The Closed Treatment of Common Fractures. 4th ed. Cambridge: Cambridge University Press; 2003
13 Ogden JA. Growth slowdown and arrest lines. J Pediatr Orthop 1984;4(04):409–415
14 Wilkins KE. Changing patterns in the management of fractures in children. Clin Orthop Relat Res 1991;(264):136–155
15 Gillingham BL, Rang M. Advances in children's elbow fractures. J Pediatr Orthop 1995;15(04):419–421
16 Cheng JC, Ng BK, Ying SY, Lam PK. A 10-year study of the changes in the pattern and treatment of 6,493 fractures. J Pediatr Orthop 1999;19(03):344–350
17 Helenius I, Lamberg TS, Kääriäinen S, Impinen A, Pakarinen MP. Operative treatment of fractures in children is increasing. A population-based study from Finland. J Bone Joint Surg Am 2009;91(11):2612–2616
18 Khuntia S, Swaroop S, Patro BP, Sahu S. Paediatric Long Bone Fractures Managed with Elastic Intramedullary Nails: A Retrospective Study of 30 Patients. Cureus 2020;12(04): e7847
19 Kruppa C, Bunge P, Schildhauer TA, Dudda M. Low complication rate of elastic stable intramedullary nailing (ESIN) of pediatric forearm fractures: A retrospective study of 202 cases. Medicine (Baltimore) 2017;96(16):e6669
20 Meling T, Harboe K, Søreide K. Incidence of traumatic long-bone fractures requiring in-hospital management: a prospective age- and gender-specific analysis of 4890 fractures. Injury 2009;40 (11):1212–1219
21 Beringer DC, Weiner DS, Noble JS, Bell RH. Severely displaced proximal humeral epiphyseal fractures: a follow-up study. J Pediatr Orthop 1998;18(01):31–37
22 Dobbs MB, Luhmann SL, Gordon JE, Strecker WB, Schoenecker PL. Severely displaced proximal humeral epiphyseal fractures. J Pediatr Orthop 2003;23(02):208–215
23 Hannonen J, Hyvönen H, Korhonen L, Serlo W, Sinikumpu JJ. The incidence and treatment trends of pediatric proximal humerus fractures. BMC Musculoskelet Disord 2019;20(01):571
24 Park MJ, Ho CA, Larson AN. AAOS Appropriate Use Criteria: Management of Pediatric Supracondylar Humerus Fractures. J Am Acad Orthop Surg 2015;23(10):e52–e55
25 Salonen A, Niemi ST, Kannus P, Laitakari E, Mattila VM. Increased incidence of distal humeral fracture surgery and decreased incidence of respective corrective osteotomy among Finns aged 0 to 18 years between 1987 and 2016: a population-based study. J Child Orthop 2019;13(04):399–403
26 Lamdan R, Liebergall M, Gefen A, Symanovsky N, Peleg E. Pediatric supracondylar humerus fractures: effect of bone-implant interface conditions on fracture stability. J Child Orthop 2013;7(06): 565–569
27 Vaquero-Picado A, González-Morán G, Moraleda L. Management of supracondylar fractures of the humerus in children. EFORT Open Rev 2018;3(10):526–540
28 Flynn JM, Jones KJ, Garner MR, Goebel J. Eleven years experience in the operative management of pediatric forearm fractures. J Pediatr Orthop 2010;30(04):313–319
29 Pace JL. Pediatric and Adolescent Forearm Fractures: Current Controversies and Treatment Recommendations. J Am Acad Orthop Surg 2016;24(11):780–788
30 Kim BS, Lee YS, Park SY, Nho JH, Lee SG, Kim YH. Flexible Intramedullary Nailing of Forearm Fractures at the Distal Metadiaphyseal Junction in Adolescents. Clin Orthop Surg 2017;9(01): 101–108
31 Pogorelić Z, Gulin M, Jukić M, Biliškov AN, Furlan D. Elastic stable intramedullary nailing for treatment of pediatric forearm fractures: A 15-year single centre retrospective study of 173 cases. Acta Orthop Traumatol Turc 2020;54(04):378–384
32 Stöckell M, Pokka T, Lutz N, Sinikumpu JJ. Determining the development stage of the ossification centers around the elbow may aid in deciding whether to use ESIN or not in adolescents' forearm shaft fractures. Acta Orthop 2021;92 (04):461–467
33 Volpon JB. Osteossíntese das fraturas diafisárias da criança com hastes intramedulares flexíveis. Rev Bras Ortop 2008;43(07): 261–270
34 Liu Y, Zhang FY, Zhen YF, Zhu LQ, Guo ZX, Wang XD. Treatment Choice of Complete Distal Forearm Fractures in 8 to 14 Years Old Children. J Pediatr Orthop 2021;41(09):e763–e767

 © 2022. Sociedade Brasileira de Ortopedia e Traumatologia. All rights reserved.

35 Patterson JT, Tangtiphaiboontana J, Pandya NK. Management of Pediatric Femoral Neck Fracture. J Am Acad Orthop Surg 2018;26 (12):411–419
36 Freitas MB, Mothes FC, Alimena JLM, Dirani M, Lompa P, Machado-Neto L. Fratura do colo do fêmur em crianças. Rev Bras Ortop 2006;41(05):151–156
37 Alluri RK, Sabour A, Heckmann N, Hatch GF, VandenBerg C. Increasing Rate of Surgical Fixation in Four- and Five-year-old Children With Femoral Shaft Fractures. J Am Acad Orthop Surg 2019;27(01):e24–e32
38 Santili C, Akkari M, Waisberg G, Camargo AA, Nogueira FP, Prado JCL. Haste flexível de titânio na fratura de fêmur na criança. Rev Bras Ortop 2002;37(05):
39 Soni JF, Schelle G, Valenza W, Pavelec AC, Souza CD. Unstable femoral fractures treated with titanium elastic intramedullary nails, in children. Rev Bras Ortop 2015;47(05):575–580
40 Leet AI, Shirley ED, Barker C, Launay F, Sponseller PD. Treatment of femur fractures in children with cerebral palsy. J Child Orthop 2009;3(04):253–258
41 Kleiner JE, Raducha JE, Cruz AI Jr. Increasing rates of surgical treatment for paediatric tibial shaft fractures: a national database study from between 2000 and 2012. J Child Orthop 2019;13(02):213–219
42 Stenroos A, Laaksonen T, Nietosvaara N, Jalkanen J, Nietosvaara Y. One in Three of Pediatric Tibia Shaft Fractures is Currently Treated Operatively: A 6-Year Epidemiological Study in two University Hospitals in Finland Treatment of Pediatric Tibia Shaft Fractures. Scand J Surg 2018;107(03):269–274
43 Rickert KD, Hosseinzadeh P, Edmonds EW. What's New in Pediatric Orthopaedic Trauma: The Lower Extremity. J Pediatr Orthop 2018;38(08):e434–e439
44 Weber B, Kalbitz M, Baur M, Braun CK, Zwingmann J, Pressmar J. Lower Leg Fractures in Children and Adolescents-Comparison of Conservative vs. ECMES Treatment. Front Pediatr 2021;9:597870
45 Civan O, Alimoğlu B, İçen M, et al. Pediatric tibial shaft and distal metaphyseal fractures. Jt Dis Relat Surg 2020;31(03):532–540
46 Hubbard EW, Riccio AI. Pediatric Orthopedic Trauma: An Evidence-Based Approach. Orthop Clin North Am 2018;49(02): 195–210
47 Scott ML, Baldwin KD, Mistovich RJ. Operative Versus Nonoperative Treatment of Pediatric and Adolescent Clavicular Fractures: A Systematic Review and Critical Analysis. JBJS Rev 2019;7 (03):e5
48 Hogue GD, Wilkins KE, Kim IS. Management of Pediatric Tibial Shaft Fractures. J Am Acad Orthop Surg 2019;27(20):769–778

 © 2022. Sociedade Brasileira de Ortopedia e Traumatologia. All rights reserved.