Article published online: 2022-07-11

Avaliação do posicionamento dos parafusos na cirurgia de Latarjet: Existe correlação entre paralelismo à glenoide e complicações radiográficas?*

Evaluation of Screws Positioning in Latarjet Surgery: Is There a Correlation Between Parallelism to Glenoid and Radiographic Complications?

Eduardo Felipe Kin Ito Kawakami[1] Gabriel Paris de Godoy[2] Marcio T Cohen[3] Andre Fukunishi Yamada[1,4] Geraldo R Motta Filho[3] Benno Ejnisman[2] Paulo Santoro Belangero[2]

[1] Departamento de Diagnóstico por Imagem, Escola Paulista de Medicina, Universidade Federal de São Paulo (Unifesp), São Paulo, SP, Brasil
[2] Disciplina de Medicina Esportiva - Grupo de Ombro e Cotovelo, Departamento de Ortopedia e Traumatologia, Escola Paulista de Medicina, Universidade Federal de São Paulo (Unifesp), São Paulo, SP, Brasil
[3] Grupo de Ombro e Cotovelo do Instituto Nacional de Traumatologia e Ortopedia, Rio de Janeiro, RJ, Brasil
[4] Departamento de Diagnóstico por Imagem, Hospital do Coração (HCOR), São Paulo, SP, Brasil

Endereço para correspondência Gabriel Paris de Godoy, MD, Disciplina de Medicina Esportiva, Departamento de Ortopedia e Traumatologia da Escola Paulista de Medicina, Universidade Federal de São Paulo (Unifesp), São Paulo, SP, Brasil, R. Estado de Israel, 713 - Vila Clementino - 04022-001, São Paulo, SP, Brasil (e-mail: gabrielparis80@gmail.com).

Rev Bras Ortop

Resumo

Objetivo Avaliar se o paralelismo dos parafusos com a glenoide na cirurgia de Latarjet interfere no posicionamento do enxerto e verificar a reprodutibilidade de um método de mensuração da posição dos parafusos.

Métodos Estudo retrospectivo, multicêntrico, de pacientes com instabilidade anterior do ombro submetidos à cirurgia de Latarjet modificada e no mínimo 1 ano de seguimento pós-operatório. Dois médicos radiologistas analisaram as imagens tomográficas pós-operatórias, adquiridas em um banco de dados, para avaliação do posicionamento dos parafusos e das complicações radiográficas.

Resultados Foram avaliados 34 pacientes, com idades entre 21 e 60 anos, sendo que um deles tinha acometimento bilateral dos ombros, totalizando 35 ombros avaliados.

Palavras-chave

- articulação do ombro/ cirurgia
- luxação do ombro/ cirurgia
- parafusos ósseos
- tomografia computadorizada por raios X

* *Trabalho Multicêntrico, realizado nas dependências da disciplina de Medicina Esportiva - Grupo de Ombro e Cotovelo do Departamento de Ortopedia e Traumatologia, Universidade Federal de São Paulo, São Paulo, SP, Brasil e do INTO ãInstituto Nacional de Traumatologia e Ortopediaã, Grupo de Ombro e Cotovelo, Rio de Janeiro – RJ, Brasil*

recebido
08 de Março de 2022
aceito
19 de Maio de 2022

DOI https://doi.org/10.1055/s-0042-1751110.
ISSN 0102-3616.

© 2022. Sociedade Brasileira de Ortopedia e Traumatologia. All rights reserved.
This is an open access article published by Thieme under the terms of the Creative Commons Attribution-NonDerivative-NonCommercial-License, permitting copying and reproduction so long as the original work is given appropriate credit. Contents may not be used for commercial purposes, or adapted, remixed, transformed or built upon. (https://creativecommons.org/licenses/by-nc-nd/4.0/)

Thieme Revinter Publicações Ltda., Rua do Matoso 170, Rio de Janeiro, RJ, CEP 20270-135, Brazil

A avaliação tomográfica dos ângulos de inclinação dos parafusos não apresentou diferença entre os observadores. Houve concordância intra e interobservador para avaliação dos seguintes parâmetros cirúrgicos: posição do enxerto, presença ou não de complicações radiográficas.

Conclusão A técnica descrita para mensuração do paralelismo dos parafusos na cirurgia de Latarjet apresentou uma concordância intra e inter observador muito boa e excelente, respectivamente. O paralelismo do parafuso com a glenoide é recomendado; no entanto, não é condição obrigatória e única para se evitar as complicações radiográficas.

Abstract

Objective To evaluate whether the parallelism of screws with glenoid in Latarjet surgery interferes in the positioning of the graft and to verify the reproducibility of a method of measuring screws positioning.

Methods Retrospective, multicenter study, of patients with anterior shoulder instability submitted to modified Latarjet surgery and at least one year of postoperative follow-up. Two radiologists analyzed the postoperative tomographic images, acquired in a database, to evaluate the positioning of screws and radiographic complications.

Results We evaluated 34 patients, aged between 21 and 60 years, one of them with bilateral shoulder involvement, totaling 35 shoulders evaluated. The tomographic evaluation of the inclination angles of the screws showed no difference between the observers. There was intra- and interobserver agreement to evaluate the following surgical parameters: graft position, presence or not of radiographic complications.

Conclusion The technique described for measuring the parallelism of screws in Latarjet surgery presented a very good and excellent intra-observer agreement, respectively. Screw parallelism with glenoid is recommended; however, it is not a mandatory and unique condition to avoid radiographic complications.

Keywords
- bone screws
- shoulder dislocation/surgery
- shoulder joint/surgery
- computed tomography x-ray

Introdução

A luxação recidivante do ombro decorre de lesões das estruturas articulares estabilizadoras, ativas ou passivas, decorrentes de eventos traumáticos ou não. É mais frequente em adultos jovens do sexo masculino, nos quais a possibilidade de instabilidade recidivante atinge até 90%.[1,2] O tratamento é preferencialmente cirúrgico, sendo uma das técnicas utilizadas a de Latarjet e suas modificações.[2] São técnicas baseadas na utilização de bloqueios ósseos com boa segurança e ótimos resultados, principalmente em casos com erosão da borda anterior da glenoide.[3–5]

Na cirurgia de Latarjet, o posicionamento do enxerto e dos parafusos é essencial para o sucesso do procedimento.[2,6–10] O enxerto lateralizado, favorece o surgimento da osteoartrite precoce e limita o arco de movimentos. Quando medializado, predispõe a alterações degenerativas e graus variáveis de instabilidade. Portanto, o entendimento de cada etapa deste procedimento minimiza os riscos do mal posicionamento dos parafusos utilizados para fixação do enxerto. Mesmo com técnica adequada, outras complicações, tais como a não consolidação ou reabsorção do enxerto, podem ocorrer.[7,8,11,12]

A avaliação do posicionamento do enxerto e dos parafusos no pós-operatório através de imagens de tomografia computadorizada (TC) pode auxiliar no entendimento de complicações. Contudo, faltam dados consistentes de uma avaliação reprodutível da posição dos parafusos e suas inter-relações com os resultados pós-cirúrgicos.

O objetivo do estudo foi avaliar se o paralelismo dos parafusos com a glenoide na cirurgia de Latarjet modificada interfere no posicionamento do enxerto e, ao mesmo tempo, verificar a reprodutibilidade de um método de avaliação da posição dos parafusos em relação à glenoide.

Metodologia

Trata-se de um estudo retrospectivo, multicêntrico, com recrutamento de pacientes provenientes de dois centros especializados em cirurgia do ombro e cotovelo. O procedimento foi realizado por cirurgiões com mais de 5 anos de formação em cirurgia do ombro e cotovelo.

Aprovado pelo comitê de ética e pesquisa com número CAAE: 89698818.5.0000.5505.

População do estudo

Foram incluídos pacientes com diagnóstico de instabilidade anterior recidivante do ombro submetidos a tratamento cirúrgico utilizando a técnica de Latarjet modificada e que

 © 2022. Sociedade Brasileira de Ortopedia e Traumatologia. All rights reserved.

obtiveram acompanhamento ambulatorial pós-operatório clínico e radiográfico com o tempo mínimo de seguimento de 1 ano. A indicação do procedimento de Latarjet foi baseada em dados clínicos como atividade física/esportiva, presença de defeitos ósseos da glenoide ou umeral e, em casos de recidiva pós-reparo de Bankart, por técnica artroscópica.

Foram excluídos pacientes submetidos ao tratamento da instabilidade do ombro por outras técnicas, a cirurgias para tratamento de outras afecções do ombro, como reparo do manguito rotador, diagnóstico prévio de artrose ou que não realizaram TC com um ano de pós-operatório.

Técnica cirúrgica

Os pacientes foram posicionados em cadeira de praia, sob anestesia geral e bloqueio do plexo braquial. O acesso foi feito no intervalo deltopeitoral com incisão cutânea anterior de 5 a 8 cm. Foi realizada dissecção, exposição, e osteotomia do processo coracoide, preservando o tendão conjunto após a liberação do peitoral menor e do ligamento coracoacromial. O músculo subescapular foi aberto longitudinalmente às suas fibras entre os dois terços superiores e o inferior. A cápsula articular foi aberta verticalmente próximo à glenoide. Após preparo da borda anterior da glenoide, o enxerto ósseo foi fixado verticalmente, com dois parafusos de (3.5–4 mm) de diâmetro). A posição do enxerto e do parafuso foi verificada com fluoroscopia após a fixação. Como descrito na técnica do Latarjet modificada, não foi feito o reparo do ligamento coracoacromial na cápsula articular.[13,14]

Avaliação tomográfica pós-cirúrgica

Dois médicos radiologistas, um com 7 anos (denominado de observador 1) e o outro com 1 ano (denominado de observador 2) de experiência em radiologia musculoesquelética, realizaram duas avaliações, de forma independente, com intervalo de 2 semanas das imagens tomográficas para análise do posicionamento dos parafusos e de complicações radiográficas pós cirurgia. Para análise das imagens utilizou-se o software Horos for Mac (Nimble Co, Annapolis, MD, EUA.). O tomógrafo utilizado foi o Philips Brilliance de 64 canais (Philips Health, Best, Holanda), e os pacientes foram posicionados em decúbito dorsal horizontal.

Avaliação do paralelismo e ângulo alfa dos parafusos

A avaliação do posicionamento de cada um dos parafusos de fixação do enxerto ósseo foi realizada pela mensuração do ângulo formado entre o maior eixo longitudinal do parafuso e a superfície articular da glenoide adjacente, denominado ângulo alfa. Para isso, escolheu-se o corte tomográfico em que se visualizasse o parafuso em toda a sua extensão longitudinal no plano sagital verdadeiro da glenoide (►**Figuras 1** e **2**). Assim, definiu-se a imagem de toda a extensão do parafuso localizada no plano axial oblíquo, pois os parafusos de fixação do enxerto apresentam inclinação craniocaudal anterior decorrente da técnica cirúrgica que posiciona o enxerto ósseo na margem da glenoide anteroinferior (►**Figura 3**). O parafuso superior é o parafuso 1 e o inferior o parafuso 2.

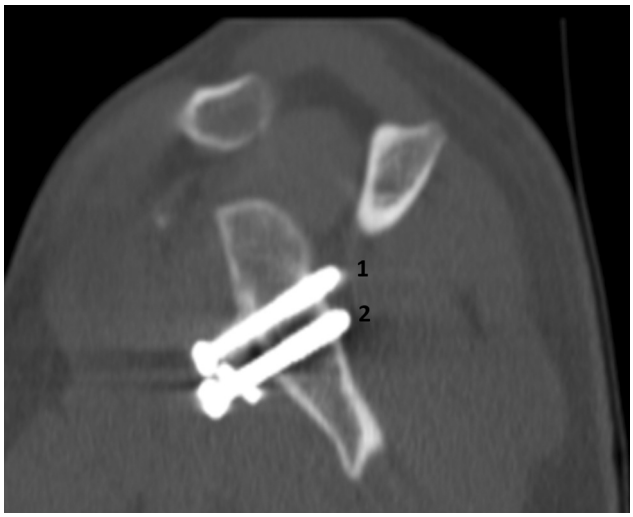

Fig. 1 Reconstrução tomográfica no plano sagital verdadeiro da glenoide com visualização os parafusos 1 (superior) e 2 (inferior) de fixação do enxerto.

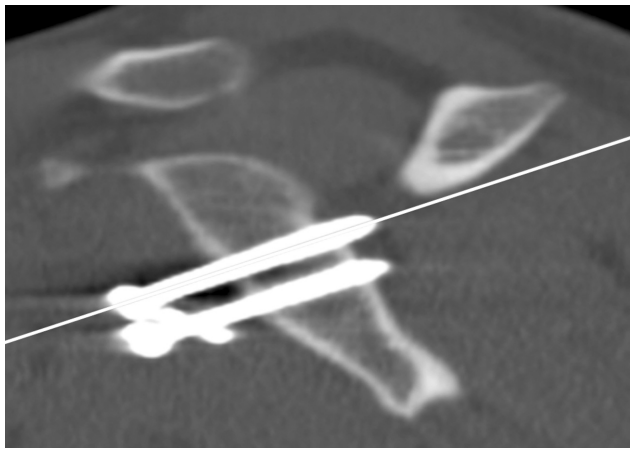

Fig. 2 Corte sagital de orientação para reconstrução do melhor corte axial do parafuso 1 (superior) no maior eixo longitudinal.

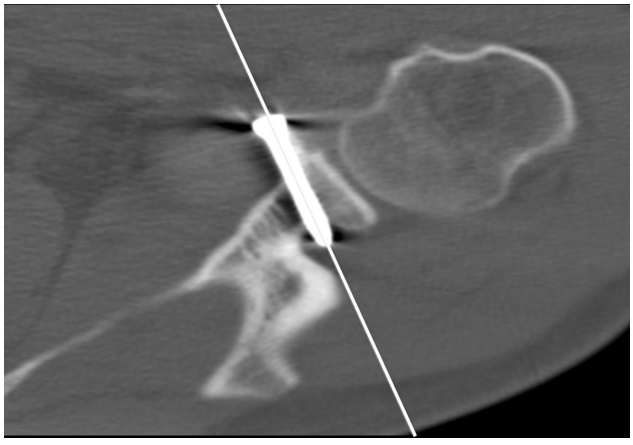

Fig. 3 Corte axial do parafuso superior.

 © 2022. Sociedade Brasileira de Ortopedia e Traumatologia. All rights reserved.

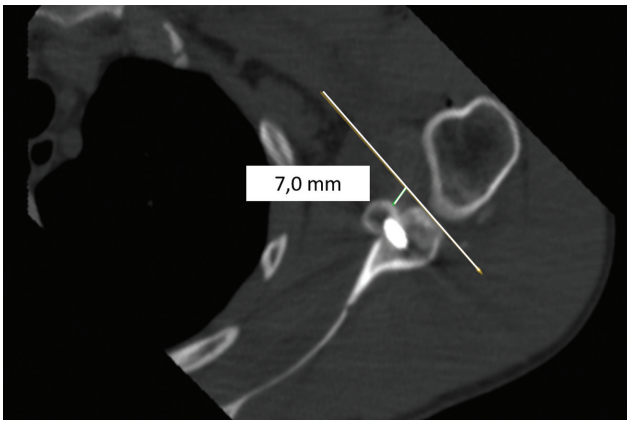

Fig. 4 Parafuso de posição medial (7 mm medial à superfície articular).

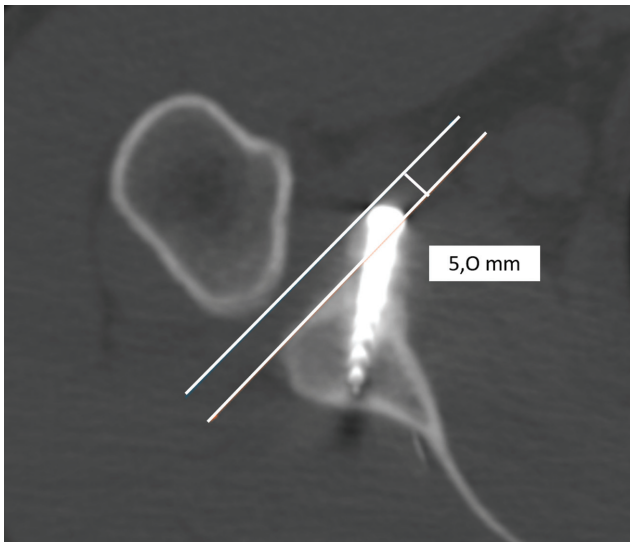

Fig. 5 Parafuso de posição lateral (5 mm lateral à superfície articular).

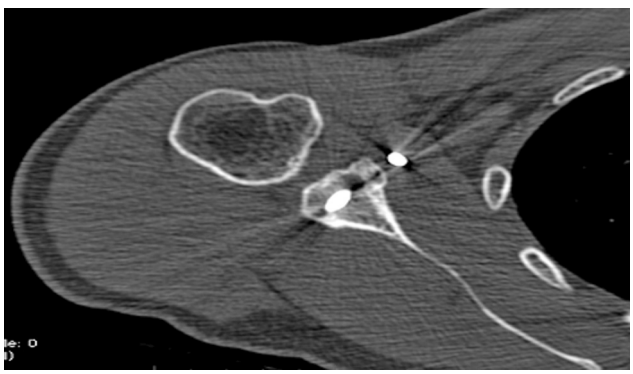

Fig. 6 Parafuso de posição neutro (no nível da superfície articular).

O posicionamento do enxerto ósseo em relação à superfície articular da glenoide foi classificado de acordo com a distância entre a superfície anterior do enxerto com o plano da superfície articular da glenoide, sendo categorizado como:

- Medial: quando a distância era maior que 5,0 mm medialmente à superfície articular (►**Figura 4**).

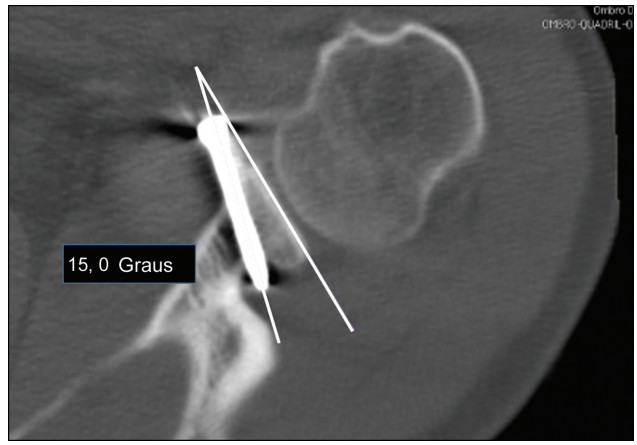

Fig. 7 Formação do ângulo alfa mensurado em graus.

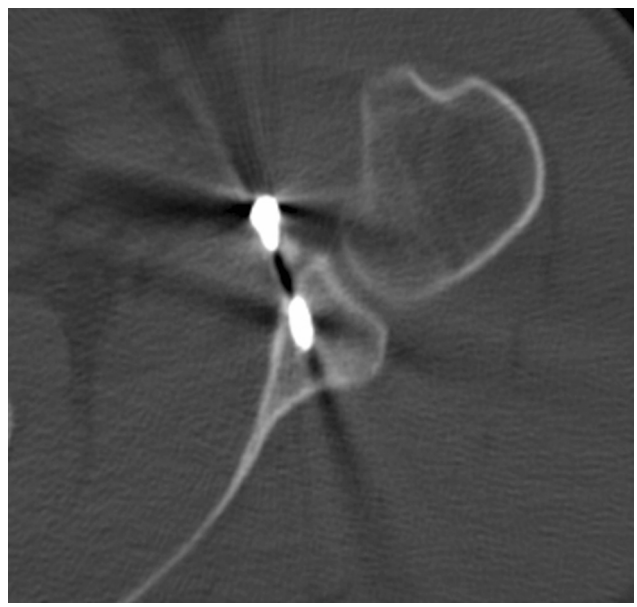

Fig. 8 Corte de tomografia computadorizada evidenciando pseudoartrose.

- Lateral: quando a distância era maior que 1,0 mm lateralmente à superfície articular (►**Figura 5**).
- Neutro: quando a distância estava entre 5,0 mm medial à 1,0 mm lateral em relação à superfície articular (►**Figura 6**).

A partir do corte axial da TC visualizando o parafuso superior, foram traçadas duas linhas de referência: a do maior eixo longitudinal do parafuso e outra da superfície articular da glenoide, formando o ângulo alfa, mensurado em graus (►**Figura 7**).

Complicações radiográficas

A análise das complicações pós-cirúrgicas nas imagens da TC utilizou as seguintes definições:

- Pseudoartrose: casos em que não havia sinais de consolidação do enxerto ósseo junto à glenoide. Consideramos como sinais de consolidação nas imagens da TC a presença

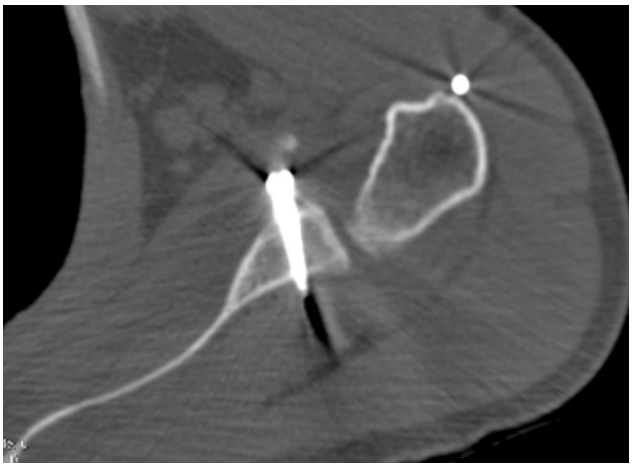

Fig. 9 Corte de tomografia computadorizada evidenciando osteólise.

de pontes ósseas, fusão das corticais ósseas apostas entre os fragmentos e a formação de calo ósseo (►**Figura 8**) em qualquer corte tomográfico com um mínimo de 6 meses

- Osteólise: casos em que foram evidenciados focos hipoatenuantes (radiolucentes) presentes na cortical e na medular óssea do enxerto; ou quando o enxerto apresentava redução das suas dimensões, sinais de reabsorção, quando o enxerto não era visualizado, restando apenas a cabeça do parafuso junto à superfície articular (►**Figura 9**).

Análise estatística

A análise de inferência estatística utilizou os softwares: IBM SPSS Statistics for Windows Versão 20.0 (IBM Corp. Armonk, NY, EUA), Minitab 16 (Minitab Inc, State College, PA, EUA) e Microsoft Excel Office 2010 (Microsoft Corp, Redmond, WA, EUA). Definiu-se um nível de significância de 0,05 (5%), com intervalo de confiança de 95%. As variáveis quantitativas de desfecho principal foram testadas quanto à normalidade por meio do teste de Kolmogorov-Smirnov, o ângulo alfa foi avaliado por meio do teste de Student pareado. O coeficiente kappa foi utilizado para avaliar as concordâncias intra e interobservador dos valores do ângulo alfa, posicionamento do enxerto ósseo e presença/ausência de complicações radiográficas pós-cirúrgicas. Landis e Kock[15] propuseram a seguinte correlação entre os valores do coeficiente kappa: $< 0.00 =$ péssimo, $0.00–0.20 =$ ruim, $0.21–0.40 =$ razoável, $0.41–0.60 =$ boa, $0.61\text{-}0.80 =$ muito boa, e acima de $0.81 =$ excelente.

Em seguida, os resultados obtidos pelo observador 1 foram submetidos à análise estatística para avaliação das seguintes relações entre variáveis e suas associações através dos testes de Qui-quadrado e análise de variância (ANOVA):

1. Ângulo alfa e posicionamento do enxerto ósseo.
2. Ângulo alfa e presença/ausência de complicações pós-cirúrgicas.
3. Posicionamento do enxerto ósseo e presença/ausência de complicações pós-cirúrgicas;
4. Valor de corte do ângulo alfa para presença de complicações pós-cirúrgicas.

Para análise dessas relações envolvendo o ângulo alfa, houve agrupamento dos valores das medidas em duas faixas, uma de 0 a 15 graus e outra igual ou maior que 16 graus. Essas faixas de valores foram definidas a partir da conclusão de dois estudos de Hovelius et al., de acordo com os quais a angulação do parafuso deve ser menor que 15 graus para posição adequada do coracoide e fixação estável.[11,16]

Resultados

Foram incluídos 34 pacientes, um deles com acometimento bilateral, totalizando 35 ombros, 22 direitos e 13 esquerdos. Quatro dos pacientes eram mulheres e 30 homens, com idades entre 21 e 60 anos. Os resultados gerais obtidos na avaliação do posicionamento do enxerto ósseo em relação à glenoide e as complicações estão ilustrados na ►**Tabela 1**.

O posicionamento do enxerto ósseo em relação à superfície articular da glenoide foi classificado em:

- Medial: quando a distância era maior que 5,0 mm medialmente à superfície articular.
- Articular: quando a distância era maior que 1,0 mm lateralmente à superfície articular.

Tabela 1 Posicionamento do enxerto ósseo em relação à glenóide e complicações

Posicionamento enxerto ósseo			
Enxerto	**Observador 1**	**Observador 2**	**Concordância interobservador (Kappa)**
Medial	12	13	0,86
Neutro	20	19	
Articular	3	3	
Concordância intraobservador (Kappa)	0,92	0,88	
Complicações			
Enxerto	**Observador 1**	**Observador 2**	**Concordância interobservador (Kappa)**
Sem complicações	21	27	0,77
Com complicações	14	8	
Concordância intraobservador (Kappa)	0,9	0,88	

 © 2022. Sociedade Brasileira de Ortopedia e Traumatologia. All rights reserved.

Tabela 2 Ângulos alfa*

Observador 1	0–15	> 16	Média (±DP)	Min; Máx	N	*P*-valor
Parafuso 1	18	17	16,7(±9,6)	0; 44	35	0,069
Parafuso 2	18	17	19,4 (±12,1)	2; 46	35	0,107
Observador 2	**0–15**	**> 16**	**Média**	**Min; Máx**	**N**	***P*-valor**
Parafuso 1	19	16	18,2 (±11,4)	2; 55	35	0,069
Parafuso 2	15	20	20,9 (±14)	1; 61	35	0,107

*Ângulo entre o maior eixo longitudinal do parafuso e a superfície articular glenoidal adjacente

- Neutro: quando a distância estava entre 5,0 mm medial à 1,0 mm lateral em relação à superfície articular.

Os ângulos alfas obtidos estão descritos na ►**Tabela 2**. Não houve diferença estatisticamente significativa entre os 2 observadores; portanto, os observadores avaliaram de forma semelhante os desvios.

Quanto à avaliação da relação entre a posição do enxerto ósseo e as faixas do ângulo alfa para o parafuso 1 ($p = 0,341$), obteve-se que dos 18 pacientes com ângulo alfa entre 0 e 15 graus: 6 dos enxertos (33,3%) estavam em posição medial; 11 (61,1%) em posição neutra; e 1 dos enxertos (5,6%) em posição articular. Dos 17 pacientes com ângulo alfa maiores que 16 graus, obteve-se: 5 dos enxertos (29,4%) em posição medial; 10 dos enxertos (58,8%) em posição neutra; e 2 (11,8%) em posição articular. Para o parafuso 2 ($p = 0,242$), dos 18 pacientes com ângulo alfa entre 0 e 15 graus, as posições dos enxertos foram: 7 dos enxertos (38,8%) em posição medial; 11 (61,2%) em posição neutra, e nenhum dos enxertos em posição articular. Dos 17 pacientes com valores maiores que 16 graus, 4 dos enxertos (23,5%) encontravam-se em posição medial; 10 (58,8%) em posição neutra; 3 dos enxertos (17,7%) em posição articular. A ►**Tabela 3** ilustra a relação entre posição do enxerto e ângulo do parafuso, porém utilizando o valor médio das mensurações.

Em ambas as avaliações, não houve significância estatística entre o ângulo e o posicionamento do enxerto. No entanto, no parafuso 2 foi significativo quando a avaliação do ângulo foi feita pela média dos valores dos ângulos, destacando-se os três casos dos enxertos laterais com maior valor médio do ângulo alfa. A relação entre os valores do ângulo e a presença de complicações pós-cirúrgicas são ilustradas na ►**Tabela 4**.

Não houve significância estatística entre o ângulo e a presença de complicações. No entanto, há uma tendência da relação do ângulo dos parafusos 1 e 2 com a presença ou não de complicações, notando-se que quanto menor o ângulo alfa, menor o número de complicações. A ►**Tabela 5** ilustra a avaliação entre presença de complicações e ângulo do parafuso.

Em ambos os parafusos, observamos que o valor médio dos ângulos mensurados é maior nos casos em que foram evidenciadas as complicações, com significância estatística. A relação entre complicações e posicionamento do enxerto está ilustrada na ►**Tabela 6**.

Houve significância estatística na relação entre o posicionamento do enxerto e a presença de complicações, com $p < 0,03$. Utilizando a curva de características operacionais

Tabela 3 Relação da média dos valores do ângulo alfa com a posição do enxerto nos parafusos superior e inferior

Posição		Média	Mediana	Desvio padrão	Min	Max	N	*P*-valor
Parafuso 1	Articular	26,3	28	8,6	17	34	3	0,112
	Medial	11,8	11	2,5	10	16	5	
	Neutro	16,5	14,5	9,9	0	44	28	
Parafuso 2	Articular	35,3	39	7,2	27	40	3	0,052
	Medial	17,8	14	14,2	3	41	5	
	Neutro	17,9	18	11,1	2	46	27	

Tabela 4 Relação dos valores do ângulo alfa com a presença ou ausência de complicações nos parafusos superior e inferior

Complicação		Não		Sim		Total		*P*-valor
		N	%	N	%	N	%	
Parafuso 1	0–15	11	61,2	7	38,8	18	51,4	0,084
	> 16	9	52,9	8	47,1	17	48,6	
Parafuso 2	0–15	11	61,2	7	38,8	18	51,4	0,079
	> 16	10	58,8	7	41,2	17	48,6	

 © 2022. Sociedade Brasileira de Ortopedia e Traumatologia. All rights reserved.

Tabela 5 Relação da média dos valores do ângulo alfa com a presença ou ausência de complicações nos parafusos superior e inferior

Complicação		Média	Mediana	Desvio padrão	Min	Max	N	*P*-valor
Parafuso 1	Não	13,6	12	7,9	0	27	19	0,043
	Sim	20,1	17	10,4	8	44	17	
Parafuso 2	Não	14,2	13	9,1	2	34	19	0,004
	Sim	25,6	19	12,5	8	46	16	

Tabela 6 Relação da presença ou ausência de complicações com a posição do enxerto

Complicação		Não		Sim		Total		*P*-valor
		N	%	N	%	N	%	
Posição	Articular	0	0,0	3	21,5	3	8,5	0,030
	Medial	7	33,3	5	35,7	12	34,4	
	Neutro	14	66,7	6	42,8	20	57,1	

do receptor (ROC) para se obter algum valor de corte do ângulo do parafuso relacionado à complicação, houve apenas significância estatística para o parafuso 2, sendo que o valor obtido foi de 11 graus, com uma sensibilidade de 93,8% e especificidade de 47,4% para se prever um paciente com complicações pós-cirúrgicas.

Discussão

Ao descrever sua técnica cirúrgica, Latarjet recomendou que o parafuso de fixação do enxerto ósseo deveria ser paralelo à superfície articular, a fim de melhorar a contenção óssea, evitando as complicações e falhas do tratamento.[17,18] Apesar destas recomendações em relação à técnica cirúrgica, a literatura é escassa quanto a recomendações precisas do paralelismo dos parafusos ou se existe algum grau de angulação aceitável para se obter resultados favoráveis no tratamento cirúrgico da luxação recidivante do ombro.

A proposta de um método de avaliação da posição do enxerto e do ângulo alfa por meio de tomografia foi inicialmente validada por Kraus et al.[10] Em 2016, estes autores realizaram um estudo com 27 pacientes que avaliaram, ao longo de 2 anos, a reprodutibilidade para classificar a posição do enxerto após o procedimento de Latarjet, como lateral, neutro ou medial, por meio da TC. Esse estudo apresentou resultados positivos quanto a reprodutibilidade do método, mostrando que a avaliação por TC descreveu com precisão o posicionamento do enxerto.[10]

Em nosso estudo, as concordâncias intra e interobservador para a análise do posicionamento do enxerto e para a mensuração da inclinação do parafuso de fixação com a superfície articular da glenoide foram estatisticamente positivas. A mensuração do ângulo alfa pelos dois observadores não apresentou diferença estatística, corroborando com a reprodutibilidade do método nesta avaliação. Pode ocorrer algum grau de dificuldade na obtenção do melhor corte tomográfico pela inclinação da escápula, assim como Barth et al.[19] concluíram em seu estudo em 2017.

O procedimento cirúrgico de bloqueio ósseo é o tratamento de escolha nos casos de luxação recidivante do ombro em que há perda óssea.[4,10,20,21] O procedimento tem por objetivo restaurar a estabilidade da articulação do ombro e o seu sucesso depende de vários fatores técnicos.[2,6,9,17] Dentre os principais, destacam-se a posição do enxerto do coracoide idealmente abaixo do equador da glenoide e paralelo a superfície articular da glenoide evitando o mínimo desvio medial do enxerto e a inclinação dos parafusos de fixação em relação à linha articular.[18,22]

Além da técnica clássica de Latarjet ou de suas modificações, existe a possibilidade de realizar a cirurgia por via artroscópica.[7,16,17,23] Ambas as formas apresentam bons resultados nos escores funcionais e de dor no pós-operatório.[24] Em uma revisão sistemática, Horner comparou diretamente a técnica de Latarjet aberta com a via artroscópica e concluiu que três de cinco estudos não encontraram diferenças significativas em relação ao posicionamento do enxerto[20,25–27], e dois de três estudos não encontraram diferença estatística no ângulo dos parafusos.[25,27,28] Ainda assim, existem estudos que demonstram que o posicionamento do enxerto na cirurgia artroscópica pode ser desafiador, assim como o ângulo adequado dos parafusos.[29,30]

Nossos resultados demonstram uma relação entre o ângulo alfa e a presença de complicações radiográficas. Em ambos os parafusos, observamos que o valor médio dos ângulos mensurados é maior nos casos em que foram evidenciadas complicações, com significância estatística. Estes resultados condizem com estudos anteriores que recomendam uma inclinação máxima de 15 graus dos parafusos de fixação em relação à linha articular da glenoide.[9,11,16,22]

Limitações

Não foi incluída na análise de complicações a osteoartrite em razão do tempo para o surgimento desta alteração. Outra limitação do estudo foi que, por ser um estudo estritamente radiológico, não houve a coleta de dados clínicos,

 © 2022. Sociedade Brasileira de Ortopedia e Traumatologia. All rights reserved.

epidemiológicos e ocorrência de recidiva pós-operatória. Além disso, este estudo não analisou as dimensões do defeito ósseo secundário à instabilidade, já que este estudo se utilizou de exames de TC realizados no pós-operatório, o que pode ser um viés para avaliação da reabsorção óssea dos enxertos.

Conclusão

A técnica descrita para mensuração do paralelismo dos parafusos na cirurgia de Latarjet apresentou concordâncias intra e interobservador muito boa e excelente, respectivamente. Verificamos que o paralelismo do parafuso com a glenoide é recomendado; no entanto, não é condição obrigatória e única para se evitar as complicações radiológicas.

Existe a tendência da relação entre a posição do enxerto com a inclinação do parafuso inferior quando mensurada pela média dos valores obtidos do ângulo alfa. Enxertos laterais apresentaram maior valor médio em comparação com enxertos neutros e mediais. Observamos que a média do valor do ângulo de inclinação dos parafusos 1 e 2 é maior nos casos que apresentaram complicações radiológicas. Há também relação significativa entre a posição do enxerto e a presença de complicações radiológicas.

Suporte Financeiro
Os autores declaram que não receberam apoio financeiro de fontes públicas, comerciais ou sem fins lucrativos.

Conflito de Interesses
Os autores não têm conflito de interesses a declarar.

Contribuições dos autores
Cada autor contribuiu individualmente e significativamente para o desenvolvimento deste artigo. E. F. K. I. K.: concepção, desenho e desenvolvimento de metodologia, análise e interpretação de dados radiológicos, escrita e aprovação do manuscrito final. G. P. G.: concepção, desenho e desenvolvimento de metodologia, análise e interpretação de dados, cirurgia dos casos realizados na Universidade Federal de São Paulo (UNIFESP), escrita e aprovação do manuscrito final. M. T. C.: desenvolvimento da metodologia, cirurgia ortopédica dos casos realizados no Instituto Nacional de Traumatologia e Ortopedia (INTO), revisão e aprovação do manuscrito final. A. F. Y.: concepção, desenho e desenvolvimento de metodologia, análise e interpretação de dados radiológicos, aprovação do manuscrito final. G. R. M. T.: concepção, desenho e desenvolvimento da metodologia, cirurgia ortopédica dos casos realizados no INTO, revisão e aprovação do manuscrito final. B. E.: concepção, desenho e desenvolvimento de metodologia, análise e interpretação de dados, cirurgia dos casos realizados na UNIFESP, aprovação do manuscrito final. P. S. B.: concepção, desenho e desenvolvimento de metodologia, análise e interpretação de dados, cirurgia dos casos realizados na UNIFESP, escrita e aprovação do manuscrito final.

Referências

1 Ruci V, Duni A, Cake A, Ruci D, Ruci J. Bristow-Latarjet Technique: Still a Very Successful Surgery for Anterior Glenohumeral Instability - A Forty Year One Clinic Experience. Open Access Maced J Med Sci 2015;3(02):310–314
2 Matthes G, Horvath V, Seifert J, et al. Oldie but goldie: Bristow-Latarjet procedure for anterior shoulder instability. J Orthop Surg (Hong Kong) 2007;15(01):4–8
3 Godinho GG, Monteiro PCV. Surgical treatment of anterior shoulder instability using the Didier-Patte technique. Rev Bras Ortop 1993;28(09):640–644
4 Ikemoto RY, Murachovisky J, Nascimento LGP, et al. Results from latarjet surgery for treating traumatic anterior shoulder instability associated with bone erosion in the glenoid cavity, after minimum follow-up of one year. Rev Bras Ortop 2015;46(05): 553–560
5 Ferreira AA, Malavolta EA, Gracitelli MEC, et al. Treatment of recurrent anterior shoulder dislocation with Bristol-Latarjet procedure. Acta Ortop Bras 2021;29(01):39–44
6 Kany J, Flamand O, Grimberg J, et al. Arthroscopic Latarjet procedure: is optimal positioning of the bone block and screws possible? A prospective computed tomography scan analysis. J Shoulder Elbow Surg 2016;25(01):69–77
7 Hovelius LK, Sandström BC, Rösmark DL, Saebö M, Sundgren KH, Malmqvist BG. Long-term results with the Bankart and Bristow-Latarjet procedures: recurrent shoulder instability and arthropathy. J Shoulder Elbow Surg 2001;10(05):445–452
8 Cassagnaud X, Maynou C, Mestdagh H. Résultats cliniques et tomodensitométriques d'une série continue de 106 butées de Latarjet-Patte au recul moyen de 7,5 ans. . [Clinical and computed tomography results of 106 Latarjet-Patte procedures at mean 7.5 year follow-up]Rev Chir Orthop Repar Appar Mot 2003;89(08): 683–692
9 Gracitelli MEC, Ferreira Neto AA, Benegas E, Malavolta EA, Sunada EE, Assunção JH. Procedimento de latarjet artroscópico: avaliação da segurança em cadáveres. Acta Ortop Bras 2013;21(03): 139–143
10 Kraus TM, Graveleau N, Bohu Y, Pansard E, Klouche S, Hardy P. Coracoid graft positioning in the Latarjet procedure. Knee Surg Sports Traumatol Arthrosc 2016;24(02):496–501
11 Hovelius L, Sandström B, Sundgren K, Saebö M One hundred eighteen Bristow-Latarjet repairs for recurrent anterior dislocation of the shoulder prospectively followed for fifteen years: study I–clinical results. J Shoulder Elbow Surg 2004;13(05): 509–516
12 Randelli P, Fossati C, Stoppani C, Evola FR, De Girolamo L. Open Latarjet versus arthroscopic Latarjet: clinical results and cost analysis. Knee Surg Sports Traumatol Arthrosc 2016;24(02): 526–532
13 Belangero PS, Lara PHS, Figueiredo EA, et al. Bristow versus Latarjet in high-demand athletes with anterior shoulder instability: a prospective randomized comparison. JSES Int 2021;5(02): 165–170
14 Lima EBS, Oses GL, Godoy GP, et al. Evaluation of Latarjet procedure in female athletes: a 3-year follow-up prospective cohort study. JSES Int 2022;6:343e348 Available from: . Doi: 10.1016/j.jseint.2022.01.007
15 Landis JR, Koch GG. The measurement of observer agreement for categorical data. Biometrics 1977;33(01):159–174
16 Hovelius L, Sandström B, Saebö M One hundred eighteen Bristow-Latarjet repairs for recurrent anterior dislocation of the shoulder prospectively followed for fifteen years: study II-the evolution of dislocation arthropathy. J Shoulder Elbow Surg 2006;15(03): 279–289
17 Lafosse L, Lejeune E, Bouchard A, Kakuda C, Gobezie R, Kochhar T. The arthroscopic Latarjet procedure for the treatment of anterior shoulder instability. Arthroscopy 2007;23(11):1242.e1–1242.e5

 © 2022. Sociedade Brasileira de Ortopedia e Traumatologia. All rights reserved.

18 Latarjet M. [Technic of coracoid preglenoid arthroereisis in the treatment of recurrent dislocation of the shoulder]. Lyon Chir 1958;54(04):604–607
19 Barth J, Neyton L, Métais P, et al; SFA (French Society of Arthroscopy) Is the two-dimensional computed tomography scan analysis reliable for coracoid graft positioning in Latarjet procedures? J Shoulder Elbow Surg 2017;26(08):e237–e242
20 Horner NS, Moroz PA, Bhullar R, et al. Open versus arthroscopic Latarjet procedures for the treatment of shoulder instability: a systematic review of comparative studies. BMC Musculoskelet Disord 2018;19(01):255
21 Kordasiewicz B, Kicinski M, Małachowski K, Wieczorek J, Chaberek S, Pomianowski S. Comparative study of open and arthroscopic coracoid transfer for shoulder anterior instability (Latarjet)-computed tomography evaluation at a short term follow-up. Part II. Int Orthop 2018;42(05):1119–1128
22 da Silva LA, da Costa Lima AG, Kautsky RM, Santos PD, Sella GV, Checchia SL. Avaliação dos resultados e das complicações em pacientes com instabilidade anterior de ombro tratados pela técnica de Latarjet. Rev Bras Ortop 2015;50(06):652–659
23 Castropil W, Schor B, Bitar A, Medina G, Ribas LH, Mendes C. Latarjet artroscópico: Descrição de técnica cirúrgica e resultados preliminares. Estudo de 30 primeiros casos. Rev Bras Ortop 2020; 55(02):208–214
24 Marion B, Klouche S, Deranlot J, Bauer T, Nourissat G, Hardy P. A Prospective Comparative Study of Arthroscopic Versus Mini-Open Latarjet Procedure With a Minimum 2-Year Follow-up. Arthroscopy 2017;33(02):269–277
25 Cohen M, Fonseca R, Gribel B, Galvão MV, Monteiro M, Motta Filho G. Incidência e fatores de risco das complicações da cirurgia de Latarjet. Rev Bras Ortop 2021;56(03):307–312
26 Mizuno N, Denard PJ, Raiss P, Melis B, Walch G. Long-term results of the Latarjet procedure for anterior instability of the shoulder. J Shoulder Elbow Surg 2014;23(11):1691–1699
27 Zhu Y, Jiang C, Song G. Arthroscopic Versus Open Latarjet in the Treatment of Recurrent Anterior Shoulder Dislocation With Marked Glenoid Bone Loss: A Prospective Comparative Study. Am J Sports Med 2017;45(07):1645–1653
28 Cunningham G, Benchouk S, Kherad O, Lädermann A. Comparison of arthroscopic and open Latarjet with a learning curve analysis. Knee Surg Sports Traumatol Arthrosc 2016;24(02):540–545
29 Russo A, Grasso A, Arrighi A, Pistorio A, Molfetta L. Accuracy of coracoid bone graft placement: open versus arthroscopic Latarjet. Joints 2017;5(02):85–88
30 Cautiero F, Russo R, Di Pietto F, Sabino G. Computerized tomographic assessment and clinical evaluation in shoulder instability treated with the Latarjet-Patte procedure using one screw and washer. Muscles Ligaments Tendons J 2017;7(01):26–33

 © 2022. Sociedade Brasileira de Ortopedia e Traumatologia. All rights reserved.