Article published online: 2022-09-28

Caso raro de um Schwannoma no pé – Relato de caso

A Rare Case of a Schwannoma on the Foot – Case Report

José Carlos Sousa Miradouro[1] Tiago Costa[1] Nuno Silva[1] João Afonso[1]

[1] Centro Hospitalar do Tâmega e Sousa, Porto, Portugal

Rev Bras Ortop

Endereço para correspondência José Carlos Sousa Miradouro, Centro Hospitalar do Tâmega e Sousa, Porto, Portugal (e-mail: ze.mota17@gmail.com).

Resumo

Um schwannoma é uma lesão pouco frequente, sendo um tumor que deriva da bainha de mielina dos nervos periféricos; na maioria dos casos, este tumor é benigno e raramente se apresenta na região do pé e tornozelo. Os pacientes afetados por esse tipo de patologia são geralmente assintomáticos. Ainda assim, às vezes eles têm sintomas neurológicos sensoriais ou motores se o tumor for grande o suficiente para causar a compressão direta ou indireta do nervo afetado. Um paciente do gênero masculino de 55 anos se apresentou ao nosso departamento com inchaço não traumático e dor no aspecto lateral do pé direito e da perna. A ressonância magnética (RM) da perna direita revelou uma lesão bem-circunscrita, medindo 2,5 por 1 cm, mostrando hipointensidade nas sequências T1 e hiperintensidade em T2, compatível com um tumor superficial de células do nervo peronal. Foi realizada excisão cirúrgica da lesão e o exame histopatológico confirmou a suspeita inicial – Schwannoma do nervo peroneal superficial. O pós-operatório foi tranquilo, com melhora progressiva da dor e recuperação funcional completa sem déficits neurológicos. Exame clínico rigoroso associado aos exames de RM permitem diagnóstico adequado, bem como a exclusão de outras patologias com apresentação clínica semelhante. Assim, o cirurgião tem que estar atento a todos os dados para um diagnóstico e tratamento eficazes nesse tipo de patologia rara que não pode ser negligenciada.

Palavras-chave

- schwanoma
- pé
- neoplasias da bainha neural
- nervo fibular

Abstract

A Schwannoma is an infrequent lesion. This tumor derives from the myelin sheath of the peripheral nerves; in most cases it is benign and rarely presents in the foot and ankle region. Patients affected by this type of pathology are usually asymptomatic. Still, they sometimes have sensory or motor neurologic symptoms if the tumor is large enough to cause direct or indirect compression of the affected nerve. A 55-year-old male patient presented to our department with non-traumatic swelling and pain in the lateral aspect

Trabalho realizado no Centro Hospitalar do Tâmega e Sousa, Porto, Portugal.

recebido
16 de Março de 2022
aceito
07 de Julho de 2022

DOI https://doi.org/10.1055/s-0042-1756150.
ISSN 0102-3616.

© 2022. Sociedade Brasileira de Ortopedia e Traumatologia. All rights reserved.
This is an open access article published by Thieme under the terms of the Creative Commons Attribution-NonDerivative-NonCommercial-License, permitting copying and reproduction so long as the original work is given appropriate credit. Contents may not be used for commercial purposes, or adapted, remixed, transformed or built upon. (https://creativecommons.org/licenses/by-nc-nd/4.0/)

Thieme Revinter Publicações Ltda., Rua do Matoso 170, Rio de Janeiro, RJ, CEP 20270-135, Brazil

of the right foot and leg. A magnetic resonance imaging (MRI) scan of the right leg revealed a well-circumscribed lesion, measuring 2,5 by 1 cm, showing hypointensity on T1 sequences and hyperintensity on T2, compatible with a superficial peroneal nerve sheath cells tumor. Surgical excision of the lesion was performed, and the histopathological examination confirmed the initial suspicion—Schwannoma of the superficial peroneal nerve. The postoperative period was uneventful, with progressive improvement of pain and complete functional recovery without neurological deficits. Rigorous clinical examination associated to MRI scans allow adequate diagnosis as well as the exclusion of other pathologies with similar clinical presentation. Thus, the surgeon has to be aware of all the data for an effective diagnosis and treatment in this type of rare pathology that cannot be neglected.

Keywords
- schwannoma
- foot
- nerve sheath neoplasms
- peroneal nerve

Introdução

Schwannomas são uma lesão pouco frequente. Esse tipo de tumor deriva da bainha de mielina dos nervos periféricos e, na maioria dos casos, é benigno. Ocorre principalmente entre pacientes entre a terceira e quinta décadas de vida, e possui uma distribuição homogênea entre mulheres e homens, assim como entre diferentes etnias.[1]

É um tumor de tecido mole que raramente se localiza no pé e tornozelo, estando preferencialmente em regiões anatômicas como cabeça, pescoço, tronco e membros superiores.[2] Os pacientes afetados por esse tipo de patologia são, na grande maioria dos casos, assintomáticos. Ainda assim, podem ocorrer sintomas neurológicos sensoriais ou motores se o tumor for grande o suficiente para causar compressão direta ou indireta do nervo afetado.[3]

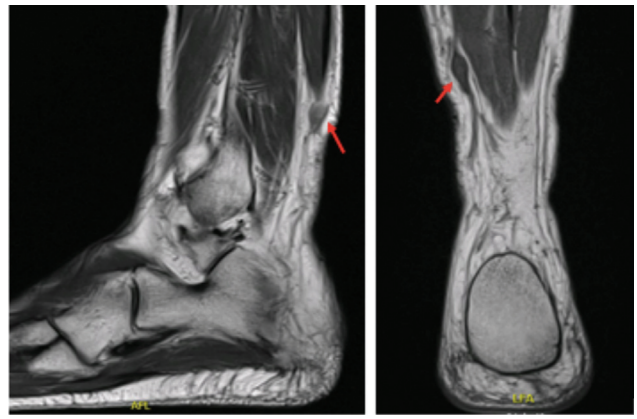

Fig. 1 A ressonância magnética (RM) revelou hipointensidade no T1.

Apresentação de caso

Um paciente do gênero masculino de 55 anos apresentou-nos queixa de dois meses de dor leve localizada no aspecto lateral do pé direito e tornozelo, na ausência de trauma associado. O exame clínico revelou uma massa firme com aproximadamente 3 por 1 cm, na superfície lateral e distal da perna direita, com sinal positivo de Tinel na percussão e sem déficits neurológicos.

A ressonância magnética (RM) da perna direita revelou uma lesão bem circunscrita, medindo 2,5 por 1 cm, mostrando hipointensidade nas sequências T1 (►**Fig. 1**) e hiperintensidade em T2 (►**Fig. 2**), compatível com um tumor superficial de células de bainha nervosa peroneal.

Posteriormente, foi realizada a excisão cirúrgica da lesão utilizando técnica de enucleação, por abordagem anterolateral, expondo o tumor, seguida de dissecção perineural e descolamento tumoral da bainha nervosa (►**Fig. 3**). Após nova inspeção no final do procedimento, concluiu-se que o tumor foi removido adequadamente e sem comprometer a estrutura dos vasos e nervos mais próximos.

O tumor excisado foi enviado para um estudo histológico que confirmou a suspeita inicial – Schwannoma do nervo peroneal superficial. A hematoxilina e a mancha de eosina revelaram as regiões características hipercelulares (Antoni A) e hipocelulares (Antoni B) do espécime.

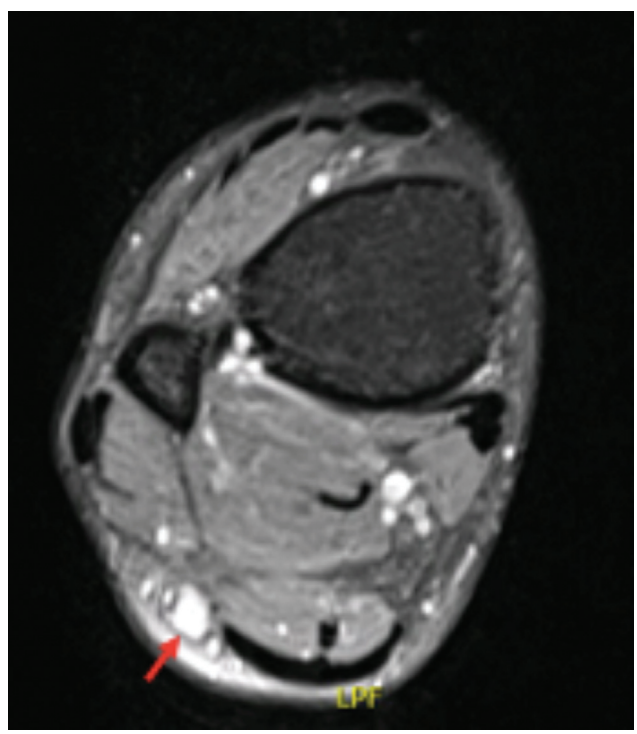

Fig. 2 A ressonância magnética (RM) revelou hiperintensidade no T2.

 © 2022. Sociedade Brasileira de Ortopedia e Traumatologia. All rights reserved.



Fig. 3 Tumor excisado.

O pós-operatório foi tranquilo, com melhora progressiva da dor e recuperação funcional completa sem déficits neurológicos.

Atualmente temos um acompanhamento de 24 meses e o paciente não tem queixas graves.

Discussão

Tumores periféricos de bainha nervosa, como schwannomas, são pouco frequentes na região anatômica do pé e tornozelo, representando aproximadamente 4 a 10% de todos os tumores de tecido mole nesta região, dependendo da série.[4,5]

Os autores apresentam um caso incomum de um Schwannoma afetando o membro inferior. Existem relatos de casos muito esparsos deste tumor do nervo peroneal superficial descritos na literatura.

Schwannomas normalmente são benignos e indolentes, e são frequentemente diagnosticados incidentalmente devido à sua apresentação assintomática. No entanto, em alguns casos pode causar dor localizada e parestesia devido à compressão dos nervos circundantes. A evolução da malignidade é rara, e apesar de nem sempre ser fácil, é de suma importância distinguir Schwannoma de um tumor maligno da bainha do nervo periférico. O uso de RM pode ajudar a caracterizar melhor esses tumores, mostrando sinais hiperintensos em imagens ponderadas em T2 e sinais isointensos em imagens ponderadas por T1.[6,7]

O exame clínico, RM e excisão cirúrgica com avaliação histológica permitem confirmar o diagnóstico, além de ajudar a excluir a presença de um tumor maligno. Em uma série por Carvajal et al., estes métodos possibilitaram o diagnóstico preciso de 14% dos casos.[4]

Schwannomas estão bem encapsulados, eventualmente causando deslocamento de fascículos nervosos. Por essa razão, acredita-se geralmente que a enucleação do nervo pode ser abordada sem produzir déficits neurológicos.[8]

Excisão cirúrgica ou enucleação é o padrão-ouro quando se trata de tratamento, embora para tumores menores, a espera atenta pode ser uma opção. Cuidados extremos são vitais em relação à dissecção tumoral dos nervos associados para preservar ou restaurar a função nervosa ao nível máximo. A recidiva é extremamente rara (menos de 1%) a menos que o tecido tumoral seja removido incorretamente.[5,8,9]

Dado que os sintomas nesse tipo de lesão são muitas vezes leves ou podem até não existir, a demora no diagnóstico é frequente em casos de schwannoma de membros inferiores, e há até relatos de casos em que se levou aproximadamente 15 anos para obter o diagnóstico adequado. Portanto, o rigoroso exame clínico associado aos exames de RM e avaliação histológica permitem o diagnóstico adequado, bem como a exclusão de outras patologias com apresentação clínica semelhante.[10]

Assim, o cirurgião tem que estar atento a todos os dados para um diagnóstico e tratamento eficazes nesse tipo de patologia rara que não pode ser negligenciada.

Suporte Financeiro

Este estudo não recebeu apoio financeiro de fontes públicas, comerciais ou sem fins lucrativos.

Conflito de Interesses

Os autores declaram não haver conflito de interesses.

Referências

1 Merritt G IV, Ramil M, Oxios A, Rushing C. Schwannoma of the plantarmedial aspect of the foot: A case report. Foot 2019; 39:85–87
2 Knight DM, Birch R, Pringle J. Benign solitary schwannomas: a review of 234 cases. J Bone Joint Surg Br 2007;89(03): 382–387
3 Angelini A, Bevoni R, Biz C, Cerchiaro MC, Girolami M, Ruggieri P. Schwannoma of the foot: report of four cases and literature review. Acta Biomed 2019;90(1-S):214–220
4 Carvajal JA, Cuartas E, Qadir R, Levi AD, Temple HT. Peripheral nerve sheath tumors of the foot and ankle. [published correction appears in Foot Ankle Int 2011;32(4):vi]Foot Ankle Int 2011;32 (02):163–167
5 Hao X, Levine D, Yim J, et al. Schwannoma of Foot and Ankle: Seven Case Reports and Literature Review. Anticancer Res 2019; 39(09):5185–5194
6 Pace S, Sacks MA, Minasian T, Hashmi A, Khan FA. Paraspinal plexiform schwannoma of unknown nerve origin: A case report. Int J Surg Case Rep 2021;79:267–270
7 Tiwari V, Dwidmuthe S, Meshram N. A Solitary Benign Schwannoma of the Medial Dorsal Cutaneous Nerve of the Foot Masquerading as a Ganglion Cyst. Cureus 2021;13(07):e16141
8 Kim SM, Seo SW, Lee JY, Sung KS. Surgical outcome of schwannomas arising from major peripheral nerves in the lower limb. Int Orthop 2012;36(08):1721–1725
9 Galbiatti JA, Milhomens GRDS, Bertozzo LG, Escames L, Milhomens Neto PA, Galbiatti MGP. Retrospective Analysis of 20 Patients Affected by Schwannomas in the Upper and Lower Limbs. Rev Bras Ortop 2020;55(05):629–636
10 Gupta PK, Acharya A, Panda SS. Rare Presentation of Schwannoma in the Ankle: A Case Report. Rev Bras Ortop 2021;56(01):118–120

 © 2022. Sociedade Brasileira de Ortopedia e Traumatologia. All rights reserved.