Article published online: 2022-10-03

A artroplastia total de joelhos bilateral simultânea pode ser segura

Simultaneous Bilateral Total Knee Arthroplasty May be Safe

Julio Cesar Gali[1] Anna Flavia de Crescenzo Brotto[1] Danilo Pássaro Pires de Mello[1] Juliana Ribeiro Mauad[1] Julio Cesar Gali Filho[2]

[1] Departamento de Ortopedia e Traumatologia da Faculdade de Ciências Médicas e da Saúde de Sorocaba, Pontifícia Universidade Católica de São Paulo, Sorocaba, SP, Brasil
[2] Núcleo de Ortopedia e Traumatologia do Esporte, Sorocaba, SP, Brasil

Endereço para correspondência Julio Cesar Gali, Professor Livre Docente do Departamento de Cirurgia da Faculdade de Ciências Médicas e da Saúde de Sorocaba, Pontifícia Universidade Católica de São Paulo, R. Joubert Wey, 290, 18030-070, Sorocaba, SP, Brasil (e-mail: jcgali@pucsp.br).

Rev Bras Ortop

Resumo

Objetivos Os objetivos deste estudo foram analisar a segurança da artroplastia total bilateral de joelho simultânea (ATJBS) e investigar a satisfação dos pacientes com o procedimento realizado de forma concomitante.

Métodos Em um estudo prospectivo, avaliamos 45 pacientes submetidos à ATJBS feita por duas equipes cirúrgicas. A idade média dos pacientes foi 66,9 anos, sendo 33 do gênero feminino (73,3%) e 12 (26,6%) do gênero masculino. No período intra- e pós-operatório foi seguido um protocolo de medidas visando a segurança do procedimento. Avaliamos o tempo de cirurgia, a perda sanguínea pelo hematócrito (Ht) e hemoglobina (Hb), obtidos no primeiro dia de pós-operatório, a porcentagem de pacientes que receberam transfusão de concentrado de hemácias e quantidade de unidades que foram necessárias. Verificamos as complicações no período perioperatório e, ao final de três meses, inquirimos aos pacientes sobre a preferência entre o procedimento simultâneo ou estagiado.

Resultados O tempo médio de cirurgia foi de 169 minutos; no pós-operatório houve um decréscimo médio de 28,2% do Ht e de 27,0% da Hb. Ao todo, 16 pacientes (35,5%) receberam transfusão de concentrado de hemácias (média de 1,75 unidades por paciente que precisou de reposição). Tivemos 12 complicações menores (26,6%) e 2 complicações maiores (4,4%); além disso, nenhum paciente teve o diagnóstico clínico de trombose venosa profunda e não houve mortes.

Palavras-chave
- artroplastia do joelho
- satisfação do paciente
- joelho

Trabalho desenvolvido no Departamento de Cirurgia da Faculdade de Ciências Médicas e da Saúde de Sorocaba, Pontifícia Universidade Católica de São Paulo, Sorocaba, SP, Brasil.

recebido
17 de Março de 2022
aceito
27 de Junho de 2022

DOI https://doi.org/10.1055/s-0042-1756152.
ISSN 0102-3616.

© 2022. Sociedade Brasileira de Ortopedia e Traumatologia. All rights reserved.
This is an open access article published by Thieme under the terms of the Creative Commons Attribution-NonDerivative-NonCommercial-License, permitting copying and reproduction so long as the original work is given appropriate credit. Contents may not be used for commercial purposes, or adapted, remixed, transformed or built upon. (https://creativecommons.org/licenses/by-nc-nd/4.0/)

Thieme Revinter Publicações Ltda., Rua do Matoso 170, Rio de Janeiro, RJ, CEP 20270-135, Brazil

Conclusões A ATJBS pode ser considerada um procedimento seguro, se realizada em pacientes selecionados e com um protocolo de cuidados para prevenir complicações. Esse procedimento teve a aprovação unânime dos pacientes.

Abstract

Objectives This study aims to analyze the safety of a simultaneous bilateral total knee arthroplasty (SBTKA) and to investigate patients' satisfaction with the procedure performed concomitantly.

Methods In a prospective study, we evaluated 45 patients undergoing SBTKA performed by two surgical teams. The mean age of the patients was 66.9 years; 33 subjects were female (73.3%) and 12 (26.6%) were male. We followed a protocol of intra- and postoperatively measures to ensure the safety of this procedure. We evaluated the surgery time and blood loss by hematocrit (Ht) and hemoglobin (Hb) levels on the first postoperative day, the percentage of patients who received a transfusion of packed red blood cells, and the number of required units. We also recorded perioperative complications, and, at the end of 3 months, we asked patients about their preference between the simultaneous or staged procedure.

Results The mean surgery time was 169 minutes. In the postoperative period, there was an average decrease of 28.2% in Htc and 27.0% in Hgb. A total of 16 patients (35.5%) received a transfusion of packed red blood cells (mean, 1.75 units per patient requiring a transfusion). There were 12 minor complications (26.6%) and 2 major complications (4.4%); furthermore, no patient had a clinical diagnosis of deep vein thrombosis, and there were no deaths.

Conclusions: The SBTKA procedure may be considered safe if performed in selected patients and with a care protocol to prevent complications. This type of procedure was unanimously approved by patients.

Keywords
- arthroplasty, replacement, knee
- patient satisfaction
- knee

Introdução

A osteoartrose é uma doença caracterizada por uma remodelação anormal dos tecidos articulares, desencadeada por mediadores inflamatórios.[1] Recentemente, uma meta-análise incluiu 88 estudos, com 10.081.952 participantes. Os autores estimaram que em 2020 havia no mundo 654,1 milhões de indivíduos acima de 40 anos portadores de artrose do joelho, que a prevalência global da doença era de 16% e sua incidência de 203 por 10.000 pessoas/ano, sendo mais frequente em mulheres. Chamaram a atenção para o impacto da osteoartrose sobre a saúde global.[2]

A artroplastia total de joelho (ATJ) é geralmente recomendada para indivíduos acima dos 60 anos com artrose grave envolvendo mais de um compartimento, no intuito de melhorar a dor e a função do paciente. Todavia, Wallace et al.[3] relataram que 42% das pessoas do ciclo pós-industrial possuíam osteoartrose bilateral de joelho. Se os dois joelhos de um paciente tiverem indicação de ATJ, a cirurgia pode ser feita de maneira estagiada ou simultânea. Warren et al.[4] utilizaram informações de um banco de dados nacional e concluíram que pacientes submetidos à ATJ bilateral simultânea (ATJBS) apresentaram risco aumentado para todas as complicações, em comparação à ATJ unilateral, independentemente do estado de saúde dos indivíduos.

No entanto muitos procedimentos cirúrgicos relatados como simultâneos são realizados de forma consecutiva, ou seja, a cirurgia é feita por um único cirurgião, sob a mesma anestesia, inicialmente em um joelho e, na sequência, é realizada no lado contralateral.[5–7] Isso praticamente dobra o tempo da cirurgia e da anestesia, com todas suas consequências. Além disso, existem autores que usaram raquianestesia,[5] outros a anestesia epidural[7] ou geral;[6] uns utilizaram garrote pneumático,[6,7] outros não.[5]

A técnica de ATJ com duas equipes cirúrgicas atuando simultaneamente viabiliza a realização dos dois procedimentos no tempo equivalente ao de uma cirurgia, com a mesma dose de anestesia. Ademais, o paciente é submetido a apenas uma internação e uma anestesia, o que pode reduzir os custos[8–12] e acarreta uma única reabilitação fisioterápica. O presente estudo teve como objetivos avaliar a segurança da realização da ATJBS realizada por duas equipes cirúrgicas, por meios de parâmetros clínicos, exames laboratoriais e registro de complicações, assim como de verificar a satisfação dos pacientes com o procedimento concomitante.

Material e Métodos

Esta pesquisa foi autorizada pelo Conselho de Ética de nossa instituição sob o número 36680920.6.0000.5373 e os pacientes incluídos assinaram consentimento informado. Em um

 © 2022. Sociedade Brasileira de Ortopedia e Traumatologia. All rights reserved.

estudo prospectivo avaliamos 45 indivíduos que foram submetidos à ATJ bilaterais realizadas simultaneamente por duas equipes, entre abril de 2014 e outubro de 2021. Dos 45 pacientes, 33 eram mulheres (73,3%) e 12 (26,6%), homens. A média de idade foi de 66,9 anos, variando de 48 a 81 anos, com desvio padrão (DP) de ± 6,3.

Foram incluídos neste estudo pacientes com gonoartrose graus IV e V pela classificação de Keyes et al.[13] e os critérios de exclusão foram: isquemia cardíaca ativa, histórico de acidente vascular cerebral, insuficiência renal ou hepática, doenças pulmonares graves, vasculopatias graves, obesidade mórbida e distúrbios do equilíbrio. Os pacientes foram esclarecidos que cada joelho seria operado por um cirurgião e que caberia ao cirurgião sênior da equipe a supervisão do procedimento contralateral. Todos realizaram exames pré-operatórios padronizados: eletrocardiograma, ecocardiograma, raio-x de tórax na posição de anteroposterior, hemograma, coagulograma completo, glicemia de jejum, hemoglobina glicada, ureia e cretinina, TGO + TGP, sódio e potássio, eletroforese de proteínas, tipagem ABO e Rh, níveis 25-OH de vitamina D e urina I. O limite da glicemia para a realização da cirurgia foi de 137 mg/dL,[14] e da hemoglobina glicada 7%.[7] A tipagem sanguínea ABO e Rh foi feita para avaliar risco de tromboembolismo relacionado à classe sanguínea.[15] Imediatamente após a consulta inicial aconselhamos os fumantes a parar de fumar, pois o risco de infecções em artroplastia é 1,8 vezes maior nos tabagistas.[16] Entretanto, não podemos afirmar com certeza quantos seguiram nossa recomendação.

No pré-operatório todos foram avaliados por um cardiologista e por um anestesista, para avaliação de risco cirúrgico pelos critérios da American Society of Anesthesiologists (ASA). Os pacientes foram considerados ASA I qundo hígidos; ASA II, quando portadores de doença sistêmica leve controlada; e ASA III quando portadores de doença sistêmica e limitação funcional.

No pré-operatório imediato foram administrados 2 g de cefazolina intravascular, como antibioticoterapia preventiva, e a anestesia utilizada foi a raquidiana. Todos os procedimentos foram feitos por uma equipe de dois cirurgiões, dois auxiliares e dois instrumentadores, com dois instrumentais. Os pacientes foram posicionados na mesa cirúrgica em decúbito dorsal horizontal com abdução de 45° dos membros inferiores, para garantir maior espaço às equipes cirúrgicas (►**Figura 1**) e não foi usado garroteamento pneumático.

No início e no final do procedimento foi administrado 1g de ácido tranexâmico. Antes da cimentação, uma solução contendo bupivacaína, morfina, epinefrina, cetorolaco e metilprednisolona foi injetada na cápsula articular posterior, medial e lateral, e no subcutâneo medial e lateral de cada joelho. Também usamos 1,0 g de vancomicina em pó em cada articulação. O tempo de cirurgia foi determinado como o intervalo entre o início da incisão e o último ponto da sutura de pele. Em nenhum paciente foi usado dreno de sucção nem sonda vesical.

No dia seguinte à cirurgia foi efetuada a dosagem de hematócrito (Ht) e hemoglobina (Hb), sendo considerado como critério para transfusão a Hb menor que 8 g/dl.[17] Recomendamos movimentação precoce e uso de meias elásticas por cerca de 21 dias, como profilaxia mecânica da trombose

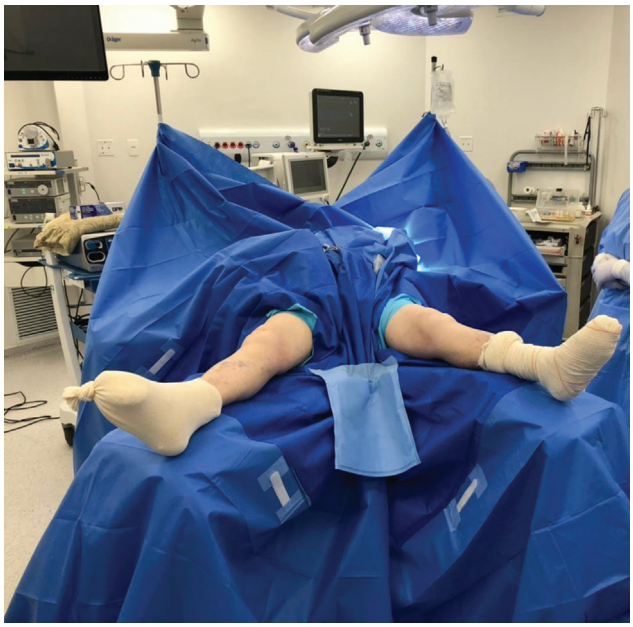

Fig. 1 Posicionamento do paciente na sala operatória. Paciente em decúbito dorsal horizontal e membros inferiores com abdução de 45°.

venosa profunda (TVP); assim como 300 mg aspirina de 12 em 12 horas, por 15 dias, como profilaxia farmacológica.[18] Esta droga foi mantida por três meses, na dose de 100 mg/dia e também prescrevemos um protetor gástrico por 30 dias. Foi permitida marcha imediata com andador e apoio total, sob supervisão de um profissional de fisioterapia. A alta hospitalar rotineira foi de três dias. Os seguintes parâmetros foram considerados para avaliação dos resultados imediatos: idade, gênero, tempo de cirurgia, Ht e Hb pré-operatórios e no primeiro dia após a cirurgia, necessidade de transfusão sanguínea e sua quantidade, internação em unidade de terapia intensiva (UTI) ou não, complicações perioperatórias e tempo de internação hospitalar. Todos os pacientes foram reavaliados com duas semanas de pós-operatório para retirada de pontos, verificação de eventuais derrames, eritemas, problemas de cicatrização e progresso na reabilitação. A presença ou não de TVP foi feita pela observação de sinais clínicos como eritema, endurecimento da panturrilha e dor na flexão dorsal do tornozelo.

Rotineiramente, todos pacientes voltaram para nova avaliação clínica com 1, 2 e 3 meses de pós-operatório. Nessa oportunidade, perguntamos a todos os pacientes, caso tivessem a chance de voltar no tempo, se manteriam a decisão de operar os dois joelhos ao mesmo tempo ou se escolheriam ter operado um de cada vez.

Análise Estatística

O teste de Shapiro-Wilks foi utilizado para avaliar a normalidade dos dados; o teste t de Student foi aplicado para observar se os valores da queda de Ht e Hb no pós-operatório tiveram alguma relação com o gênero dos pacientes; para o estudo de possível correlação entre a diminuição do Ht e Hb no pós-operatório com o tempo de cirurgia e a idade dos pacientes, foi aplicado o coeficiente de correlação de Pearson. Em todos os testes o nível de significância utilizado foi de 5%.

 © 2022. Sociedade Brasileira de Ortopedia e Traumatologia. All rights reserved.

Resultados

Na população do estudo, 43 pacientes foram classificados como ASA II (95,5%), 1 paciente como ASA I (2,2%), e 1 como ASA III (2,2%). O tempo médio de cirurgia foi de 169 minutos (variação 105–270 min, DP de ± 35,8 min). O valor médio da Hb pré-operatória foi de 13,7 mg/dl (11,6–16,1, DP ± 1,2 mg/dl) e de 10,0 mg/dl no dia seguinte ao procedimento (8,1–13,2, DP ± 1,2 mg/dl), correspondendo à uma queda média de 27,0%; os valores de Ht pré- e pós-operatório médios foram de 41,8% (32,8–47,0, DP ± 3,3%) e 30,0% (23,0–39,1, DP ± 4,2%), respectivamente (diminuição média de 28,2%). Um dos 45 pacientes (2,2%) não fez o Ht no pré- e pós-operatório. Ao todo, 16 pacientes (35,5%) receberam transfusão de concentrado de hemácias, com uma média de 1,75 unidades por paciente necessitando reposição.

O período médio de internação foi de 3,3 dias (mínimo de 3 e máximo de 5 dias, DP ± 0,5 dias), sendo que apenas uma paciente foi encaminhada à UTI. Em relação às complicações perioperatórias menores, um paciente apresentou alergia pelo corpo (2,5%) e cinco (11,1%) apresentaram eritema pós-operatório que poderia ser sinal de infecção superficial. Todos foram medicados com antibióticos de largo espectro de ação e o processo foi resolvido em 100% dos casos. Seis pacientes (13,3%) necessitaram de expressão manual do hematoma.

Como complicações maiores tivemos uma paciente com fratura tipo B (parcial) do côndilo femoral medial direito, segundo a classificação da AO, durante a impacção na cimentação da prótese, devido ao osso osteoporótico. A fratura foi tratada com dois parafusos de esponjosa de 6,5 mm. Outra paciente, de 70 anos, ASA III devido a infarto agudo do miocárdio prévio, evoluiu com sintomas de hipovolemia no pós-operatório; permaneceu internada na UTI por 3 dias, onde recebeu três unidades de concentrado de hemácias para estabilização clínica.

Nenhum paciente teve sinais clínicos de TVP e não houve nenhum quadro de infecção profunda. Ninguém faleceu nesse período. Não foi observada diferença estatística significante entre os gêneros em relação à queda pós-operatória do Ht ($p = 0,88$) e da Hb ($p = 0,131$) (►**Tabela 1**). Também não houve correlação significante entre o tempo de cirurgia e a diminuição pós-cirúrgica do Ht ($r = 0,21$; $p = 0,166$) e da Hb ($r = 0,07$; $p = 0,65$), nem entre a idade dos pacientes e o declínio pós-operatório do Ht ($r = -0,115$; $p = 0,454$) e da Hb ($r = -0,042$; $p = 0,786$) (►**Tabela 2**). Finalmente, 3 meses após as artroplastias todos os pacientes informaram, quando questionados, que optariam pelo procedimento feito simultaneamente.

Tabela 2 Diminuição do hematócrito e da hemoglobina no pós-operatório, em relação ao tempo de cirurgia e a idade dos pacientes

		Queda do Ht	Queda da Hb
Tempo de cirurgia	r	0,07	0,21
	p	0,65	0,166
	n	44	45
Idade	r	-0,042	-0,115
	p	0,786	0,454
	n	44	45

Abreviações: Hb, hemoglobina; Ht, hematócrito; r, valor do coeficiente da relação; *p*, nível de significância; n, número de pacientes.
Fonte: Instituição onde a pesquisa foi realizada.

Discussão

O principal achado deste estudo é que ATJBS realizada por duas equipes em um único tempo cirúrgico, com uma única anestesia, pode ser considerada um procedimento seguro, desde que medidas protetivas sejam implementadas e que a ATJBS foi a opção de todos os pacientes comparativamente ao procedimento estagiado.

A anestesia raquidiana foi a escolhida porque está associada à diminuição das complicações gerais e na utilização de recursos de saúde.[19] Não utilizamos garroteamento dos membros inferiores, com o intuito de diminuir o risco do tromboembolismo venoso[20] e as alterações hemodinâmicas consequentes ao bloqueio parcial da circulação sanguínea de dois membros.

O uso do ácido tranexâmico na ATJ bilateral está associado a menores taxas de transfusão de sangue, sem aumentar o risco de fenômenos tromboembólicos.[21] Chalmers et al.[7] demonstraram que o uso de dreno de sucção na ATJ aumenta em duas vezes o risco de transfusão e não recomendam seu uso. Essas medidas visaram diminuir a necessidade de reposição sanguínea, pois a probabilidade de infecção superficial e profunda da ferida em pacientes submetidos à artroplastia total de quadril e joelho é significativamente aumentada naqueles que recebem transfusão de sangue, comparativamente àqueles que não receberam.[22]

Como a dor subsequente à ATJ do joelho aumenta a morbidade pós-operatória, dificultando a fisioterapia e, em geral, diminuindo a satisfação e recuperação do paciente, empregamos injeção intra-articulares[23] no final do procedimento para auxiliar no combate ao quadro álgico, melhorar a

Tabela 1 Diminuição do hematócrito e da hemoglobina no pós-operatório, em relação ao gênero

Variável	N	Gênero	Mínimo	Máximo	Média	DP	*p**
Queda da Hb	12	M	0,9	7,9	3,84	2,19	0,880
	33	F	1,2	6,0	3,74	1,24	
Queda do Ht	12	M	6,8	22,0	13,31	4,56	0,131
	32	F	2,6	18,0	11,16	3,96	

Abreviações: DP, desvio padrão; Hb, hemoglobina; Ht, hematócrito; N, número de pacientes; *p*, nível de significância.
Fonte: Instituição onde a pesquisa foi realizada.

 © 2022. Sociedade Brasileira de Ortopedia e Traumatologia. All rights reserved.

movimentação e, consequente, diminuir a probabilidade de ocorrência da TVP.

O uso de pó de vancomicina intra-articular foi efetuado para reduzir o risco de infecções periprotéticas.[24] A utilização de sonda vesical em indivíduos que foram submetidos à raquianestesia pode não ser necessário.[25] A aspirina foi mantida por três meses, na dose de 100 mg/dia, para prevenção do infarto, já que a doença isquêmica do coração é a principal causa de morte nos primeiros 90 dias seguintes à artroplastia; a proteção gástrica foi usada por 30 dias pois existe associação de morte por doença relacionada ao sistema digestório após artroplastias.[26]

Putnis et al.[5] reportaram que o risco de complicações maiores está associado à classificação do ASA $\geq$ III. De fato, em nosso estudo, o único caso em que ocorreram complicações com necessidade de internação em UTI foi de uma paciente que apresentava ASA III. Nossa pesquisa encontrou poucos artigos onde a ATJ bilateral foi feita de modo verdadeiramente simultâneo.

Haddad et al.[8] reportaram que a ATJBS parece ser um procedimento seguro, sem relação com o aumento de riscos cirúrgicos. Em sua série houve uma paralisia do nervo fibular, uma infecção profunda e 21 complicações clínicas. Recomendaram seleção cuidadosa dos pacientes e evitar o procedimento em pacientes com idade avançada com comorbidades significativas.

Por outro lado, García et al. relataram que o grupo onde foi realizada a ATJ bilateral consecutiva (ATJBC) apresentou melhores resultados, sem aumento do risco cirúrgico, nem de complicações maiores. Eles reportaram a ocorrência de uma tromboflebite e uma infecção superficial.[9] No entanto sua casuística foi de apenas 18 pacientes, a perda de sangue foi muito parecida entre os procedimentos efetuados de forma simultânea e consecutiva (667 cm^3 e 645 cm^3, respectivamente), o tempo de cirurgia e de anestesia, assim como o custo, foram menores nas ATJBSs e a única desvantagem destas foi a dor.

Wyles et al.[10] publicaram que a ATJBS pode ser uma opção de custo menor, com menores complicações, além de utilização mais eficiente do centro cirúrgico quando comparada à ATJBC. Após 3 meses da cirurgia não houve nenhuma revisão ou morte. Nesse período houve apenas uma complicação clínica perioperatória (1,2%). Gill et al.[42] divulgaram um estudo de resultados obtidos de dados de registro australiano médicos e de artroplastias entre 1/11/2008 e 30/6/2016. Concluíram que a ATJBS pode ser superior ao procedimento estagiado já que os pacientes relataram menos dores nas articulações e melhor função, com perfis de complicações semelhantes. Entretanto, observaram que as infecções superficiais foram duas vezes mais comuns mais no grupo estagiado.

Em outro artigo, Gill et al.[27] avaliaram dados do registro da Associação Ortopédica Nacional de Artroplastias Australiana entre 1/9/1999 e 31/12/2018. Os autores constataram que o índice de revisões foi menor no grupo de pacientes submetidos à ATJBS comparativamente ao grupo com ATJBC (6,4 vs. 6,9%, respectivamente) e que as mortes no período de 30 dias foram infrequentes (ATJBS: 0,21% e ATJBC: 0,13%).

Tabela 3 Comparação dos dados referentes à ATJBS entre os diferentes autores

	Número de casos	Idade média em anos	Gênero fFeminino (%)	ASA de pacientes	Anestesia	Tempo de cirurgia (min)	Queda da Hb (%)	Transfusão (%)	Dias de Internação	Pacientes na UTI (%)
Haddad et al. (2015)	69	65,8	68	I – 3 II – 48 III – 18	Geral	141	29,5	36	9	4,34
García et al. (2017)	18	71	66	NI	NI	NI	NI	NI	NI	NI
Wyles et al. (2019)	42	61	57	III e IV = 19%	NI	101	NI	NI	3	NI
Gill et al. (2020)	122	70,6	62,3	I – 7 II – 81 III e IV – 33	NI	135	NI	53	5	NI
Uzer et al. (2020)	121	68	89	I – 14 II – 85 III – 24	Geral	120	NI	NI	3	NI
Nossos resultados (2022)	45	66,9	73,3	I – 1 II – 43 III – 1	Raqui	169	27	35	3,3	2,22

Abreviações: ASA, critérios da American Society of Anesthesiologists; Hb, hemoglobina; Ht, hematócrito; NI, não informado; UTI, unidade de terapia intensiva.
Fonte: Instituição onde a pesquisa foi realizada.

 © 2022. Sociedade Brasileira de Ortopedia e Traumatologia. All rights reserved.

Uzer et al.[28] reportaram que a ATJBS com dois cirurgiões é um método seguro, tendo menor taxas de complicações em comparação com a ATJBC, podendo ser realizada por equipes experientes. Os autores informaram a ocorrência de 3,2% de complicações: uma paralisia do nervo fibular, uma falha renal aguda, uma infecção superficial e uma alteração do estado mental. Recomendaram cuidados peri- e pós-operatórios para diminuir o risco de sangramento, particularmente em pacientes submetidos à ATJBS.

A comparação de nossos materiais e resultados com os de outros autores pode ser vista na ►**Tabela 3**. De modo geral, as amostras foram semelhantes em relação à idade, ao predomínio de pacientes femininas, ao ASA, à queda de Hb, à porcentagem de pacientes transfundidos e ao tempo de internação. Nosso tempo cirúrgico foi maior, provavelmente porque foi medido desde a incisão até o último ponto da sutura.

Depois de 3 meses das cirurgias, quando perguntados se prefeririam ter feito os dois lados simultaneamente ou forma de estagiada, 100% de nossos pacientes responderam que optariam pelo procedimento realizado ao mesmo tempo. Putnis et al.[5] informaram que quando o grupo de pacientes submetidos ATJS foi inquerido se gostariam de fazer o mesmo tipo de procedimento ou a cirurgia estagiada, 73% responderam definitivamente sim e 22% provavelmente sim, a favor do procedimento simultâneo.

A falta de um grupo controle é a principal limitação de nossa pesquisa. Outros pontos fracos são o seguimento de 3 meses e o fato de não avaliarmos a função pós-operatória. Entretanto nossa meta foi analisar os resultados de parâmetros clínicos e de exames laboratoriais no primeiro trimestre após a cirurgia. Outra possível limitação poderia ser a falta da mensuração direta da perda de sangue, porém não utilizamos dreno de sucção e a perda sanguínea pôde ser avaliada pela diminuição do Ht e Hb.

Conclusões

A ATJBS pode ser considerada um procedimento seguro, quando realizada em pacientes selecionados, executada concomitantemente por duas equipes treinadas, com protocolo de cuidados para prevenir complicações. O procedimento teve aprovação unânime dos pacientes em nosso estudo.

Conflito de Interesses
Os autores declaram não haver conflito de interesses.

Suporte Financeiro
Esta pesquisa não recebeu nenhum financiamento específico de agências de financiamento dos setores público, comercial ou sem fins lucrativos.

Referências

1 Loeser RF, Goldring SR, Scanzello CR, Goldring MB. Osteoarthritis: a disease of the joint as an organ. Arthritis Rheum 2012;64(06): 1697–1707
2 Cui A, Li H, Wang D, Zhong J, Chen Y, Lu H. Global, regional prevalence, incidence and risk factors of knee osteoarthritis in population-based studies. EClinicalMedicine 2020;29-30:100587
3 Wallace IJ, Worthington S, Felson DT, et al. Knee osteoarthritis has doubled in prevalence since the mid-20th century. Proc Natl Acad Sci U S A 2017;114(35):9332–9336
4 Warren JA, Siddiqi A, Krebs VE, Molloy R, Higuera CA, Piuzzi NS. Bilateral Simultaneous Total Knee Arthroplasty May Not Be Safe Even in the Healthiest Patients. J Bone Joint Surg Am 2021;103 (04):303–311
5 Putnis SE, Klasan A, Redgment JD, Daniel MS, Parker DA, Coolican MRJ. One-Stage Sequential Bilateral Total Knee Arthroplasty: An Effective Treatment for Advanced Bilateral Knee Osteoarthritis Providing High Patient Satisfaction. J Arthroplasty 2020;35(02): 401–406
6 Mardani-Kivi M, Leili EK, Torfeh N, Azari Z. Bilateral total knee arthroplasty: Simultaneous versus staging in the same or in twice hospitalization. J Clin Orthop Trauma 2020;14:59–64
7 Chalmers BP, Mishu M, Chiu YF, et al. Simultaneous Bilateral Primary Total Knee Arthroplasty With TXA and Restrictive Transfusion Protocols: Still a 1 in 5 Risk of Allogeneic Transfusion. J Arthroplasty 2021;36(04):1318–1321
8 Haddad B, Khan W, Mehta V, Mbubaegbu C, Qamar A. Bilateral Simultaneous Total Knee Arthroplasty: A Patient-Matched Retrospective Observational Study. Open Orthop J 2015;9:499–503
9 García Dobarganes-Barlow F, Negrete-Corona J, Pola-Rodríguez LC. [Bilateral total knee replacement]. Acta Ortop Mex 2017;31 (06):269–272
10 Wyles CC, Robinson WA, Maradit-Kremers H, Houdek MT, Trousdale RT, Mabry TM. Cost and Patient Outcomes Associated With Bilateral Total Knee Arthroplasty Performed by 2-Surgeon Teams vs a Single Surgeon. J Arthroplasty 2019;34(04):671–675
11 Borges JHS, Lobo Júnior P, Dias DM, Silva MFFD, Freitas A, Araújo T. Cost and Safety Evaluation of Simultaneous Bilateral Total Knee Arthroplasty versus Unilateral Knee. Rev Bras Ortop (Sao Paulo) 2019;54(06):709–713
12 Gill SD, Hill-Buxton LM, Gwini SM, et al. Simultaneous (two-surgeon) versus staged bilateral knee arthroplasty: an observational study of intraoperative and post-operative outcomes. ANZ J Surg 2020;90(05):826–832
13 Keyes GW, Carr AJ, Miller RK, Goodfellow JW. The radiographic classification of medial gonarthrosis. Correlation with operation methods in 200 knees. Acta Orthop Scand 1992;63(05):497–501
14 Kheir MM, Tan TL, Kheir M, Maltenfort MG, Chen AF. Postoperative Blood Glucose Levels Predict Infection After Total Joint Arthroplasty. J Bone Joint Surg Am 2018;100(16):1423–1431
15 Lima MB, de Oliveira-Filho AB, Campos JF, et al. Increased risk of venous thrombosis by AB alleles of the ABO blood group and Factor V Leiden in a Brazilian population. Genet Mol Biol 2009;32 (02):264–267
16 Gonzalez AI, Luime JJ, Uçkay I, Hannouche D, Hoffmeyer P, Lübbeke A. Is There an Association Between Smoking Status and Prosthetic Joint Infection After Primary Total Joint Arthroplasty? J Arthroplasty 2018;33(07):2218–2224
17 Carson JL, Guyatt G, Heddle NM, et al. Clinical Practice Guidelines From the AABB: Red Blood Cell Transfusion Thresholds and Storage. JAMA 2016;316(19):2025–2035
18 Gali JC, Camargo DB. Tromboprofilaxia na artroplastia total do joelho. Rev Bras Ortop 2019;54(01):1–5
19 Paziuk TM, Luzzi AJ, Fleischman AN, et al. General vs Spinal Anesthesia for Total Joint Arthroplasty: A Single-Institution Observational Review. J Arthroplasty 2020;35(04):955–959
20 Arthur JR, Spangehl MJ. Tourniquet Use in Total Knee Arthroplasty. J Knee Surg 2019;32(08):719–729
21 Leite CBG, Ranzoni LV, Giglio PN, et al. Assessment of the use of tranexamic acid after total knee arthroplasty. Acta Ortop Bras 2020;28(02):74–77

 © 2022. Sociedade Brasileira de Ortopedia e Traumatologia. All rights reserved.

22 Taneja A, El-Bakoury A, Khong H, et al. Association between Allogeneic Blood Transfusion and Wound Infection after Total Hip or Knee Arthroplasty: A Retrospective Case-Control Study. J Bone Jt Infect 2019;4(02):99–105
23 Dalury DF, Lieberman JR, MacDonald SJ. Current and innovative pain management techniques in total knee arthroplasty. J Bone Joint Surg Am 2011;93(20):1938–1943
24 Edelstein AI, Weiner JA, Cook RW, et al. Intra-Articular Vancomycin Powder Eliminates Methicillin-Resistant S. aureus in a Rat Model of a Contaminated Intra-Articular Implant. J Bone Joint Surg Am 2017;99(03):232–238
25 Thiengwittayaporn S, Uthaitas P, Hongku N, Tunyasuwanakul R, Limphunudom P, Leelachiewchankul F. Indwelling urinary catheterization was unnecessary in non-drainage total knee arthroplasty: a randomized controlled trial. Arch Orthop Trauma Surg 2021;141(03):469–476
26 Hunt LP, Ben-Shlomo Y, Whitehouse MR, Porter ML, Blom AW. The Main Cause of Death Following Primary Total Hip and Knee Replacement for Osteoarthritis: A Cohort Study of 26,766 Deaths Following 332,734 Hip Replacements and 29,802 Deaths Following 384,291 Knee Replacements. J Bone Joint Surg Am 2017;99(07):565–575
27 Gill SD, Hatton A, de Steiger RN, Page RS. One-Surgeon vs Two-Surgeon Single-Anesthetic Bilateral Total Knee Arthroplasty: Revision and Mortality Rates From the Australian Orthopedic Association National Joint Replacement Registry. J Arthroplasty 2020;35(07):1852–1856
28 Uzer G, Aliyev O, Yıldız F, Güngören N, Elmalı N, Tuncay İ Safety of one-stage bilateral total knee arthroplasty -one surgeon sequential vs. two surgeons simultaneous: a randomized controlled study. Int Orthop 2020;44(10):2009–2015

 © 2022. Sociedade Brasileira de Ortopedia e Traumatologia. All rights reserved.