Comparação entre fixação de fio de Kirschner liso e de parafusos canulados em fraturas deslocadas do côndilo lateral do úmero em crianças*

Comparison between Fixation with Smooth Kirschner Wire and Cannulated Screws in Displaced Fractures of the Lateral Humeral Condyle in Children

Alberto Daniel Navarro Vergara[1,2] Alberto Navarro Fretes[2]

[1] Departamento de Pediatria, Unidade de Ortopedia e Traumatologia Infantil, Hospital de Trauma Manuel Giagni, Assunção, Paraguai
[2] Departamento de Ortopedia Infantil, Hospital Central del Instituto de Previsión Social (HC-IPS), Assunção, Paraguai

Endereço para correspondência Alberto Daniel Navarro Vergara, MD, Hospital de Trauma Manuel Giagni/Hospital Central del Instituto de Previsión Social (HC-IPS), Coronel Ángel López, 1.161, Assunção, Paraguai (e-mail: djocote@hotmail.com).

Rev Bras Ortop 2023;58(1):149–156.

Resumo

Objetivo Comparar o uso de parafusos canulados e de fios de Kirschner lisos em termos da redução da presença de calo exuberante e de complicações em fraturas pediátricas deslocadas do côndilo lateral do úmero.

Métodos Um estudo analítico transversal de casos consecutivos foi realizado de maio a outubro de 2021 com 30 crianças com fraturas deslocadas de côndilo umeral externo. Os resultados funcionais para dor e amplitude de movimento foram estratificados utilizando o sistema de classificação Dhillon.

Resultados Ao todo, 19 pacientes foram submetidos à fixação de fio Kirschner, e 11 à fixação de parafusos canulados. A fixação realizada foi fechada em 14 casos (47%) e aberta em 16 (53%). Dos casos incluídos, não houve perda no acompanhamento. A amostra continha 21 (70%) pacientes do sexo masculino, e a idade variou de 5 a 15 anos, com média de 6,96 anos. A causa mais frequente de fratura foi queda de altura (50%), e esteve relacionada ao maior deslocamento nas radiografias da linha de base. Complicações que não estavam relacionadas à abordagem de redução ou ao implante utilizado foram observadas em 12 (40%) casos.

Palavras-chave
- parafusos ósseos
- fios ortopédicos
- criança
- articulação do cotovelo
- fraturas ósseas
- fraturas do úmero

* *Trabalho desenvolvido no Hospital de Trauma Manuel Giagni, Assunção, Paraguai.*

recebido
06 de Março de 2022
aceito após revisão
17 de Agosto de 2022
article Publicado on-line
Outubro 14, 2022

DOI https://doi.org/10.1055/s-0042-1757307.
ISSN 0102-3616.

© 2022. Sociedade Brasileira de Ortopedia e Traumatologia. All rights reserved.
This is an open access article published by Thieme under the terms of the Creative Commons Attribution-NonDerivative-NonCommercial-License, permitting copying and reproduction so long as the original work is given appropriate credit. Contents may not be used for commercial purposes, or adapted, remixed, transformed or built upon. (https://creativecommons.org/licenses/by-nc-nd/4.0/)

Thieme Revinter Publicações Ltda., Rua do Matoso 170, Rio de Janeiro, RJ, CEP 20270-135, Brazil

Conclusão Este estudo não mostra benefícios em relação ao uso de pinos lisos ou de parafusos canulados para reduzir a presença de calo exuberante na consolidação da fratura. Vemos que as complicações que surgem estão relacionadas à gravidade da lesão, e não é possível identificar benefícios na escolha de um implante ou outro. Pudemos ver que a classificação de Weiss ajuda a definir o comportamento em favor da redução aberta ou fechada sem dar preferência ao pino liso ou ao parafuso canulado para a fixação da fratura.

Abstract

Objective To compare the use of cannulated screws and smooth Kirschner wires in terms of reducing the presence of exuberant callus and complications in pediatric displaced fractures of the lateral humeral condyle.

Methods An analytical cross-sectional study of consecutive cases was conducted from May to October 2021 with 30 children with displaced external humeral condyle fractures. The functional results regarding pain and range of motion were stratified using the Dhillon grading system.

Results A total of 19 patients underwent Kirschner wire fixation, and 11 underwent cannulated screw fixation. Closed fixation was performed in 14 cases (47%), and open fixation, in 16 (53%). Of the cases included, there was no loss to follow-up. Te sample was composed of 21 (70%) male patients, and the age ranged from 5 to 15 years, with a mean of 6.96 years. The most frequent cause of fracture was fall from height (50%), which was related to greater displacement on baseline radiographs. Complications that were not related to the reduction approach or the implant used were observed in 12 (40%) cases.

Conclusion The present study shows no benefits in relation to the use of smooth pins or cannulated screws to reduce the presence of exuberant callus in the consolidation of the fracture. We see that the complications that arise are related to the severity of the injury, and benefits cannot be identified in the choice of one implant over another. We could see that the Weiss classification helps to define the behavior in favor of open or closed reduction without interfering in kindness of the smooth pin or the cannulated screw for fracture fixation.

Keywords
- bone screws
- bone wires
- child
- elbow joint
- fractures, bone
- humeral fractures

Introdução

É amplamente conhecido que as fraturas pediátricas do cotovelo são uma fonte de angústia considerável para a família e geram preocupação no ortopedista, uma vez que essa lesão é frequentemente resolvida cirurgicamente, e esse tipo de tratamento é mais uma regra do que uma exceção. Entre as lesões no cotovelo, as fraturas do côndilo externo são as segundas mais frequentes[1] (15% do total), quase todas com cirurgia como tratamento de escolha. Sua maior incidência é aos 6 anos de idade, mas elas ocorrem em pacientes com idades de 2 a 14 anos. O padrão desta fratura afeta a metáfise lateral e geralmente se estende à epífise, atingindo a superfície articular.[5,6] A peculiaridade dessas lesões do côndilo externo reside nas complicações observadas se elas recebem manejo atrasado ou insuficiente. Portanto, os médicos devem suspeitar dessa condição para prevenir o diagnóstico tardio e decisões inadequadas no manejo da lesão, cujas complicações incluem não consolidação, má consolidação, lesão nervosa cubital, não consolidação hipertrófica, osteonecrose avascular e deformidades angulares residuais. Atualmente, existem muitas opções para classificar essas lesões no nível do côndilo externo. A mais utilizada é a classificação de Milch,[4,5,7] cuja principal lacuna é não fornecer informações que contribuam para a tomada de decisão ou para o prognóstico das lesões, ao contrário da classificação implementada por Weiss et al.,[2] que agruparam lesões de acordo com a integridade da superfície articular e do deslocamento do fragmento distal.

Normalmente não há dúvida quanto à realização da cirurgia, mas quanto aos procedimentos para reduzir e corrigir fraturas com deslocamento superior a 2 mm. A redução aberta e a fixação com fios planos são amplamente aceitas e utilizadas pela maioria dos cirurgiões que realizam cirurgias ortopédicas em pronto-socorros hospitalares. Isso é beneficiado pelo fato de que o fio de Kirschner é o implante metálico mais comumente disponível em serviços cirúrgicos. Alguns autores descreveram o uso de parafusos canulados para obter melhor compressão do aspecto articular da fratura e melhorar a resistência da redução. Este estudo tem como objetivo comparar o uso de parafusos canulados e fios de Kirschner lisos em termos de redução da presença de calo exuberante e complicações em fraturas pediátricas deslocadas do côndilo lateral do úmero.

Materiais e Métodos

De maio a outubro de 2021, realizou-se um estudo analítico transversal de casos consecutivos tratados em um hospital. Os critérios de inclusão foram pacientes de ambos os sexos com idades entre 5 e 14 anos, com diagnóstico clínico e radiológico, envolvimento unilateral ou bilateral, e deslocamento superior a 2 mm em qualquer vista radiográfica. Os critérios de exclusão foram pacientes com lesões patológicas, aqueles submetidos a procedimentos realizados por profissionais não pertencentes à equipe de pesquisa, aqueles operados mais de 10 dias após a ocorrência da fratura, aqueles previamente tratados em outro serviço, e aqueles com prontuário incompleto no momento do estudo.

O presente estudo foi aprovado tanto pelo Departamento de Ensino Hospitalar quanto pelo Comitê de Ética em Pesquisa de nossa instituição. Um termo de consentimento assinado pelos pais ou responsáveis legais foi obrigatório para a inclusão dos pacientes no estudo. O tratamento foi selecionado por sorteio, com o uso de 40 envelopes, sendo que 20 continham a letra A (fixação de fio), e os outros 20, a letra B (fixação do parafuso canulado). Os envelopes foram selecionados na sala pré-operatória pela enfermeira circulante, que informou a um membro da equipe qual implante devia ser utilizado. Depois de sorteado, o envelope era separado do grupo inicial de envelopes.

Todos os procedimentos foram realizados pela mesma equipe, que utilizou as seguintes opções de fixação: fios planos ou um sistema de parafusos canulados de 4.0 mm com rosca parcial. A decisão de realizar redução aberta ou fechada foi tomada de acordo com a classificação de Weiss e a avaliação da radiografia tirada na admissão. Todos os pacientes submetidos à fixação com fios planos foram imobilizados com talas de braço longo por seis semanas, e os fios foram removidos quatro semanas após a cirurgia.

Os pacientes submetidos à fixação com parafusos canulados foram imobilizados com uma tipoia por duas semanas e foram autorizados a mover o cotovelo após a visita pós-operatória. O implante foi removido em um procedimento cirúrgico na 12ª semana pós-operatória.

Em todos os casos, o acompanhamento ambulatorial foi realizado em 7 dias, 15 dias, 28 dias e 6 semanas. O seguimento foi realizado aos 3 e aos 6 meses, e o acompanhamento anual é agendado até 3 anos após a fratura.

O estudo avaliou as seguintes variáveis: idade, sexo, lado afetado, mecanismo de trauma, tipo de deslocamento segundo a classificação de Weiss, presença de exposição óssea, tipo de redução realizada, fixação da fratura, e presença e tipo de complicações. As complicações foram classificadas como leves (infecções superficiais de feridas, união hipertrófica clínica e rigidez do cotovelo) e graves (necrose avascular dos côndilos umerais, má consolidação, não consolidação, deformidade em rabo de peixe, *cubitus varus* e lesões neurovasculares).

Por fim, os desfechos funcionais de dor e amplitude de movimento foram estratificados utilizando-se os critérios propostos por Dhillon et al.,[5] que os classificam como excelentes, bons, justos e ruins, de acordo com as pontuações obtidas em avaliações ambulatoriais na 6ª, 12ª e 24ª semanas de pós-operatório. Os ângulos de carregamento não foram avaliados em imagens de acompanhamento.

Os resultados foram obtidos no exame e na avaliação das radiografias de referência, as descrições da técnica cirúrgica foram avaliadas, e os acompanhamentos ambulatoriais de cada paciente foram realizados.

Quanto ao processamento e à análise de dados, os dados foram introduzidos em uma planilha eletrônica pré-codificada do Microsoft Excel (Microsoft Corp., Redmond, WA, Estados Unidos), versão 2010. A análise de regressão foi ajustada à idade, ao sexo, ao grau de deslocamento e ao mecanismo de trauma. A análise de regressão linear foi realizada para variáveis contínuas de avaliações radiográficas. A análise de regressão logística foi realizada para variáveis discretas das principais complicações.

Resultados

Ao todo, 30 pacientes foram incluídos no estudo, entre os 1.332 pacientes pediátricos que deram entrada no pronto-socorro hospitalar durante o período de 6 meses de estudo. Não foram incluídos onze casos de fraturas condilares externas diagnosticadas no período de estudo. No total, 4 casos foram excluídos por não atenderem ao critério de idade, e 7, por apresentarem desvios menores de 2 mm, tratados de forma conservadora. Entre os casos incluídos, não houve perda no seguimento. No entanto, houve um caso de interrupção de seguimento de acordo com o cronograma do estudo (caso 2), uma vez que um paciente esteva ausente após a primeira visita de acompanhamento e retomou o acompanhamento apenas aos 5 meses.

Em relação às variáveis demográficas, 21 (70%) pacientes eram do sexo masculino, e a idade variou de 5 a 15 anos, com média de 6,96 anos. O lado mais afetado foi o esquerdo, com 18 casos (60%). As causas da fratura incluíram queda de altura, queda da própria altura, acidente de bicicleta, trauma direto e queda de motocicleta, sendo a mais frequente a queda de altura (50%), evento relacionado ao maior deslocamento nas radiografias de referência (►**Figs. 1** e **2**).

Houve 18 casos (60%) classificados como fraturas do tipo II de Weiss na internação e 12 (40%), como tipo III.[2,3] O tempo médio de internação para o procedimento cirúrgico foi de 3 dias, com intervalo máximo de internação para a cirurgia de 9 e 10 dias em 2 casos, e a resolução imediata alcançada no mesmo dia do evento de fratura em apenas 2 casos (►**Tabela 1**).

Quanto ao procedimento de redução, a fixação fechada foi realizada em 14 casos (47%), e a aberta, em 16 casos (53%). A decisão sempre foi tomada pela equipe cirúrgica de acordo com a necessidade durante a avaliação pré-operatória, a fim de alcançar a redução anatômica. Nenhum caso foi submetido a artrograma anterior (►**Tabela 1**), 19 casos (63%) foram submetidos à fixação por fio Kirschner, e 11 (47%) foram submetidos à fixação por parafusos canulados (►**Tabela 2**). Não foi analisada a relação entre redução aberta e implante utilizado. A decisão sobre qual implante usar sempre foi tomada na sala de cirurgia, com base em um planejamento operacional prévio.



Fig. 1 Fratura de tipo III de Weiss com a apresentação clássica.

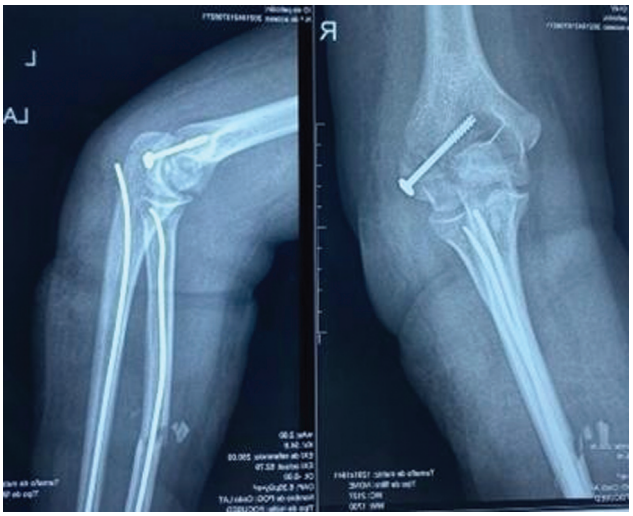

Fig. 2 Trauma de alto impacto: neuropraxia.

Os desfechos das lesões e a amplitude de movimento foram avaliados no pós-operatório em 6 semanas e 12 semanas. De acordo com o sistema de classificação de Dhillon, 25 (83,3%) desfechos foram classificados como ótimos e bons, 4 foram classificados como medianos, e 1 (3,3%) foi classificado como ruim. Ocorreram complicações em 12 casos (40%), incluindo 5 casos de calo exuberante, 1 caso de perda parcial de fixação, e 1 caso de redução da amplitude de movimento articular. Dos 6 pacientes que apresentam rigidez do cotovelo, 3 (25%) ainda estão sendo acompanhados, e têm mostrado melhora gradual na amplitude de movimento. Estes pacientes foram submetidos à redução aberta e fixação por parafusos canulados (n = 2) e fixação por fio de Kirschner (n = 1), pois apresentaram rotação de fragmentos em radiografias iniciais. Dois pacientes apresentaram lesão traumática do nervo radial (►**Figs. 2** e **3**), e um paciente teve paralisia do nervo radial pós-operatório devido a saliência do parafuso canulado (►**Fig. 3**). Este último paciente teve uma fratura subsequente e está previsto que ele seja submetido a uma nova cirurgia.

Discussão

Procedimentos cirúrgicos em casos de fraturas pediátricas deslocadas do côndilo externo já foram descritos em muitos artigos (►**Fig. 4**). No entanto, a controvérsia reside na exigência de sempre indicar redução aberta e realizar fixação absoluta de estabilidade ou osteodese de fio plano. Para obter a melhor fixação deste tipo de fraturas, Ganeshalingam et al.[8] avaliaram 336 crianças entre 2005 e 2014, mas não encontraram diferenças significativas no uso de ambos os implantes, com a decisão final a critério do cirurgião, com base em seu treinamento no método com o qual se sente mais cômodo. Selecionamos o tipo de redução avaliando radiografias de referência, a fim de restaurar a linha articular sob um intensificador de imagem.[9] A redução fechada não foi possível em quatro casos, embora tenham sido classificados como Weiss tipo II. Desses, dois casos foram submetidos a cirurgia até 24 horas após chegarem ao hospital; assim, o curto espaço de tempo para a cirurgia não impediu a realização de cirurgia aberta.

Em relação ao melhor método de seleção para uma comparação mais eficaz dos implantes utilizados, acreditamos que a realização de um sorteio antes do procedimento cirúrgico ajudou a reduzir o viés, mas devemos ajustar a abordagem em termos do desvio ou rotação de fragmentos, com lesões classificadas como tipo III de Weiss evoluindo de forma diferente das classificadas como tipo II, uma vez que há uma tendência de realizar uma redução fechada quando o fragmento não está girado em sua apresentação basal.

Acredita-se que o tempo da internação para cirurgia seja aceitável, pois nosso hospital ainda está exigindo um teste negativo de doença do coronavírus 2019 (*coronavirus disease 2019*, COVID-19, em inglês) para a liberação do anestésico. A proteção do cotovelo com gesso de braço longo foi mantida até a semana 6 em todos os pacientes submetidos a fixação por fio, e aqueles que foram submetidos a fixação por parafuso foram autorizados a mover o cotovelo a partir da semana 2, semelhante à abordagem indicada por Li e Xu[12] em 2012. Não foram observadas diferenças na faixa de movimento na 12ª semana pós-operatória. De acordo com a decisão da equipe médica, a reabilitação assistida pela fisioterapia ocupacional não é indicada.

Uma revisão realizada por Tan et al.[13] utilizando a declaração dos Itens Preferidos a Relatar em Revisões Sistemáticas e Metanálises (Preferred Reporting Items for Systematic Reviews and Meta-Analyses, PRISMA, em inglês) informou que as taxas de complicações são altas nesse tipo de lesão, e às vezes levam a mudanças permanentes na funcionalidade do cotovelo. Portanto, o acompanhamento rigoroso é imperativo, sem indicação de implante de fixação preferencial.

Em consonância com a literatura,[10,11,14] nossa taxa de complicações foi de 40%, com apenas 2 casos consistindo em complicações graves ou permanentes. As complicações encontradas em nosso estudo foram as esperadas para esse tipo de fratura, pois não poderiam estar relacionadas ao

Tabela 1 Variáveis demográficas, tipo de trauma, classificação da fratura, tempo até a cirurgia

Caso	Sexo	Idade (anos)	Lado	Mecanismo de trauma	Classificação de Weiss	Tempo até a cirurgia
1	Masculino	7	Direito	Queda de altura	III	4
2	Masculino	14	Esquerdo	Queda de motocicleta	II	10
3	Feminino	5	Direito	Queda da própria altura	II	1
4	Masculino	5	Direito	Queda de altura	III	1
5	Masculino	5	Esquerdo	Queda de bicicleta	II	5
6	Masculino	5	Direito	Queda de bicicleta	III	4
7	Feminino	5	Esquerdo	Queda da própria altura	II	6
8	Masculino	9	Esquerdo	Queda de altura	II	0
9	Masculino	7	Esquerdo	Queda da própria altura	II	5
10	Masculino	5	Esquerdo	Trauma direto	II	1
11	Feminino	7	Esquerdo	Queda da própria altura	II	1
12	Masculino	8	Esquerdo	Queda da própria altura	II	1
13	Feminino	5	Direito	Queda de altura	III	4
14	Feminino	6	Esquerdo	Queda da própria altura	II	1
15	Masculino	5	Esquerdo	Queda de altura	III	2
16	Masculino	9	Direito	Trauma direto	III	2
17	Masculino	11	Esquerdo	Queda de altura	II	4
18	Masculino	5	Direito	Queda da própria altura	II	0
19	Masculino	5	Esquerdo	Queda de altura	III	1
20	Masculino	7	Direito	Queda da própria altura	II	4
21	Feminino	6	Esquerdo	Queda de altura	III	3
22	Masculino	5	Esquerdo	Queda de altura	II	2
23	Masculino	8	Esquerdo	Queda da própria altura	II	2
24	Feminino	5	Direito	Queda de altura	III	2
25	Feminino	5	Direito	Queda de altura	III	1
26	Masculino	10	Direito	Queda de altura	II	5
27	Masculino	15	Direito	Queda de motocicleta	II	1
28	Masculino	6	Esquerdo	Queda de altura	II	9
29	Masculino	7	Esquerdo	Queda de altura	III	3
30	Feminino	7	Esquerdo	Queda de altura	III	3

implante selecionado, mas à rotação de fragmentos no período basal e à abordagem aberta, o que é necessário nas fraturas de tipo III de Weiss.

Independentemente da escolha de redução fechada ou fixação do parafuso de compressão, os pacientes podem apresentar cicatriz exuberante no processo de cicatrização da fratura. Neste estudo, nenhum dos casos desenvolveu alterações na funcionalidade do cotovelo relacionadas à não consolidação hipertrófica.

Ao comparar os dois grupos de estudo em termos de abordagem cirúrgica e funcionalidade utilizando o teste do qui-quadrado, verificou-se que essas variáveis influenciaram em apenas 34% dos resultados, sem valores significativos que apoiam o uso de um implante de fixação em vez de outro.

O tempo decorrido da internação ao procedimento cirúrgico teve significância estatística (teste *t* de Student), o que favoreceu o tempo curto até a cirurgia.

A hipótese de que a estabilidade absoluta reduziria o aparecimento de cicatrizes exuberantes ou taxas de complicações não foi confirmada,[8,14,15] uma vez que não houve evidências significativas para apoiá-la. Observamos que cada implante levava a caminhos diferentes no seguimento, mas esses caminhos se unem no médio prazo, e não há diferença a favor ou contra qualquer um dos implantes. Acreditamos que a redução aberta é desafiadora e requer treinamento adequado para um resultado bem-sucedido.

Este estudo apresenta algumas limitações, incluindo um tamanho amostral pequeno, nenhum algoritmo claro para

Tabela 2 Casos manejados por fixação interna de fio Kirschner ou de parafuso canulado

Caso	Classificação de Weiss	Tratamento	Redução	Complicações	Sistema Dhillon
1	III	Fio de Kirschner	Aberta	Calo exuberante	Excelente
2	II	Parafuso canulado	Aberta	Lesão nervosa	Mediano
3	II	Fio de Kirschner	Fechada	–	Excelente
4	III	Fio de Kirschner	Aberta	–	Excelente
5	II	Parafuso canulado	Fechada	Calo exuberante	Excelente
6	III	Fio de Kirschner	Aberta	Calo exuberante	Excelente
7	II	Parafuso canulado	Fechada	–	Excelente
8	II	Fio de Kirschner	Fechada	Mobilidade reduzida	Bom
9	II	Parafuso canulado	Fechada	–	Excelente
10	II	Fio de Kirschner	Aberta	Calo exuberante	Excelente
11	II	Fio de Kirschner	Fechada	–	Excelente
12	II	Fio de Kirschner	Fechada	–	Excelente
13	III	Parafuso canulado	Aberta	Calo exuberante	Excelente
14	II	Fio de Kirschner	Aberta	–	Excelente
15	III	Parafuso canulado	Aberta	Pseudartrose	Pobre
16	III	Fio de Kirschner	Aberta	–	Bom
17	II	Parafuso canulado	Fechada	–	Excelente
18	II	Fio de Kirschner	Fechada	–	Excelente
19	III	Fio de Kirschner	Aberta	Rigidez do cotovelo	Mediano
20	II	Fio de Kirschner	Fechada	–	Excelente
21	III	Parafuso canulado	Aberta	Rigidez do cotovelo	Mediano
22	II	Fio de Kirschner	Fechada	Perda parcial de fixação	Excelente
23	II	Fio de Kirschner	Fechada	–	Excelente
24	III	Parafuso canulado	Aberta	Rigidez do cotovelo	Mediano
25	III	Fio de Kirschner	Aberta	–	Excelente
26	II	Parafuso canulado	Fechada	–	Excelente
27	II	Parafuso canulado	Fechada	–	Excelente
28	II	Fio de Kirschner	Aberta	–	Excelente
29	III	Fio de Kirschner	Aberta	–	Excelente
30	III	Fio de Kirschner	Aberta	–	Excelente

indicar fios lisos ou fixação de parafusos canulados, e sua natureza retrospectiva. O número reduzido de pacientes em nosso estudo provavelmente esteve relacionado à ausência de resultados estatisticamente significativos. Isso não parece um problema particular do nosso estudo. Devido à infrequência das lesões condilares laterais, não foi possível encontrar grandes séries de casos na literatura. Portanto, futuros estudos multicêntricos podem ser realizados para obter um tamanho amostral maior e para alcançar valores mais representativos. A indicação de fios lisos ou parafusos é outro problema e, em nosso hospital, os cirurgiões podem escolher seu método de fixação preferido. Embora isso possa ser interpretado como um grande problema, a falta de definição clara sobre a melhor fixação interna para esta lesão traumática específica cria uma enorme dificuldade para propor um algoritmo a ser seguido. Além disso, a falta de indicações claras sobre como corrigir o dano impede que se indiquem diretrizes para o pós-operatório. Finalmente, a natureza retrospectiva do nosso estudo pode ser uma das razões para o fato de não termos encontrado diferenças estatísticas entre os implantes utilizados para fixação interna.

Um dos pontos fortes deste estudo é que todos os pacientes foram operados pela mesma equipe cirúrgica, no mesmo hospital. Embora não exista um algoritmo definido para o manejo de fraturas de condilares laterais em nossa instituição, todos os cirurgiões ortopédicos estão sempre discutindo o caso tanto no pré-operatório quanto no pós-operatório; portanto, dicas e truques, além das armadilhas e desvantagens, de todos os procedimentos são discutidas como



Fig. 3 Complicação grave: não consolidação.



Fig. 4 Abordagem de redução aberta de Kocher.

aprendizado para casos subsequentes. Outra vantagem deste estudo é fornecer mais informações para a demografia e o manejo das fraturas condilares laterais. Como quase todos os estudos apresentam pequenas séries de casos, nosso estudo certamente contribuirá para futuras revisões e incentivará cirurgiões interessados em lesões no cotovelo de crianças a realizar estudos multicêntricos.

Conclusão

Este estudo não mostra benefícios em relação ao uso de pinos lisos ou parafusos canulados para reduzir a presença de calo exuberante na consolidação da fratura. Vemos que as complicações que surgem estão relacionadas à gravidade da lesão, e não foi poissível identificar benefícios decorrentes da escolha de um implante em detrimento de outro. Pudemos ver que a classificação de Weiss ajuda a definir o comportamento em favor da redução aberta ou fechada sem interferir na preferência por pino liso ou parafuso canulado para a fixação da fratura.

Contribuições dos autores
Todos os autores leram e aprovaram a versão final do artigo. ADNV: concepção e desenho, análise e interpretação, coleta de dados, redação do artigo; ANF: revisão crítica do artigo, aprovação final do artigo, análise estatística, responsabilidade geral.

Conflito de Interesses
Os autores não têm conflito de interesses a declarar.

Suporte Financeiro
O estudo foi parcialmente apoiado pelo AO Trauma Latin America Research Office.

Referências

1 Jakob R, Fowles JV, Rang M, Kassab MT. Observations concerning fractures of the lateral humeral condyle in children. J Bone Joint Surg Br 1975;57(04):430–436
2 Weiss JM, Graves S, Yang S, Mendelsohn E, Kay RM, Skaggs DL. A new classification system predictive of complications in surgically treated pediatric humeral lateral condyle fractures. J Pediatr Orthop 2009;29(06):602–605
3 Milch H. Fractures and fracture dislocations of the humeral condyles. J Trauma 1964;4:592–607
4 Ersan O, Gonen E, Arik A, Dasar U, Ates Y. Treatment of supracondylar fractures of the humerus in children through an anterior approach is a safe and effective method. Int Orthop 2009;33(05):1371–1375
5 Dhillon KS, Sengupta S, Singh BJ. Delayed management of fracture of the lateral humeral condyle in children. Acta Orthop Scand 1988;59(04):419–424
6 Toh S, Tsubo K, Nishikawa S, Inoue S, Nakamura R, Harata S. Long-standing nonunion of fractures of the lateral humeral condyle. J Bone Joint Surg Am 2002;84(04):593–598
7 Haynes RJ, Sullivan E. The Pediatric Orthopaedic Society of North America pediatric orthopaedic functional health questionnaire: an analysis of normals. J Pediatr Orthop 2001;21(05):619–621
8 Ganeshalingam R, Donnan A, Evans O, Hoq M, Camp M, Donnan L. Lateral condylar fractures of the humerus in children: does the type of fixation matter? Bone Joint J 2018;100-B(03):387–395
9 Schlitz RS, Schwertz JM, Eberhardt AW, Gilbert SR. Biomechanical Analysis of Screws Versus K-Wires for Lateral Humeral Condyle Fractures. J Pediatr Orthop 2015;35(08):e93–e97
10 Bloom T, Chen LY, Sabharwal S. Biomechanical analysis of lateral humeral condyle fracture pinning. J Pediatr Orthop 2011;31(02):130–137
11 Launay F, Leet AI, Jacopin S, Jouve JL, Bollini G, Sponseller PD. Lateral humeral condyle fractures in children: a comparison of two approaches to treatment. J Pediatr Orthop 2004;24(04):385–391
12 Li WC, Xu RJ. Comparison of Kirschner wires and AO cannulated screw internal fixation for displaced lateral humeral condyle fracture in children. Int Orthop 2012;36(06):1261–1266

13 Tan SHS, Dartnell J, Lim AKS, Hui JH. Paediatric lateral condyle fractures: a systematic review. Arch Orthop Trauma Surg 2018; 138(06):809–817
14 Hasler CC, von Laer L. Prevention of growth disturbances after fractures of the lateral humeral condyle in children. J Pediatr Orthop B 2001;10(02):123–130
15 Stein BE, Ramji AF, Hassanzadeh H, Wohlgemut JM, Ain MC, Sponseller PD. Cannulated Lag Screw Fixation of Displaced Lateral Humeral Condyle Fractures Is Associated With Lower Rates of Open Reduction and Infection Than Pin Fixation. J Pediatr Orthop 2017;37(01):7–13